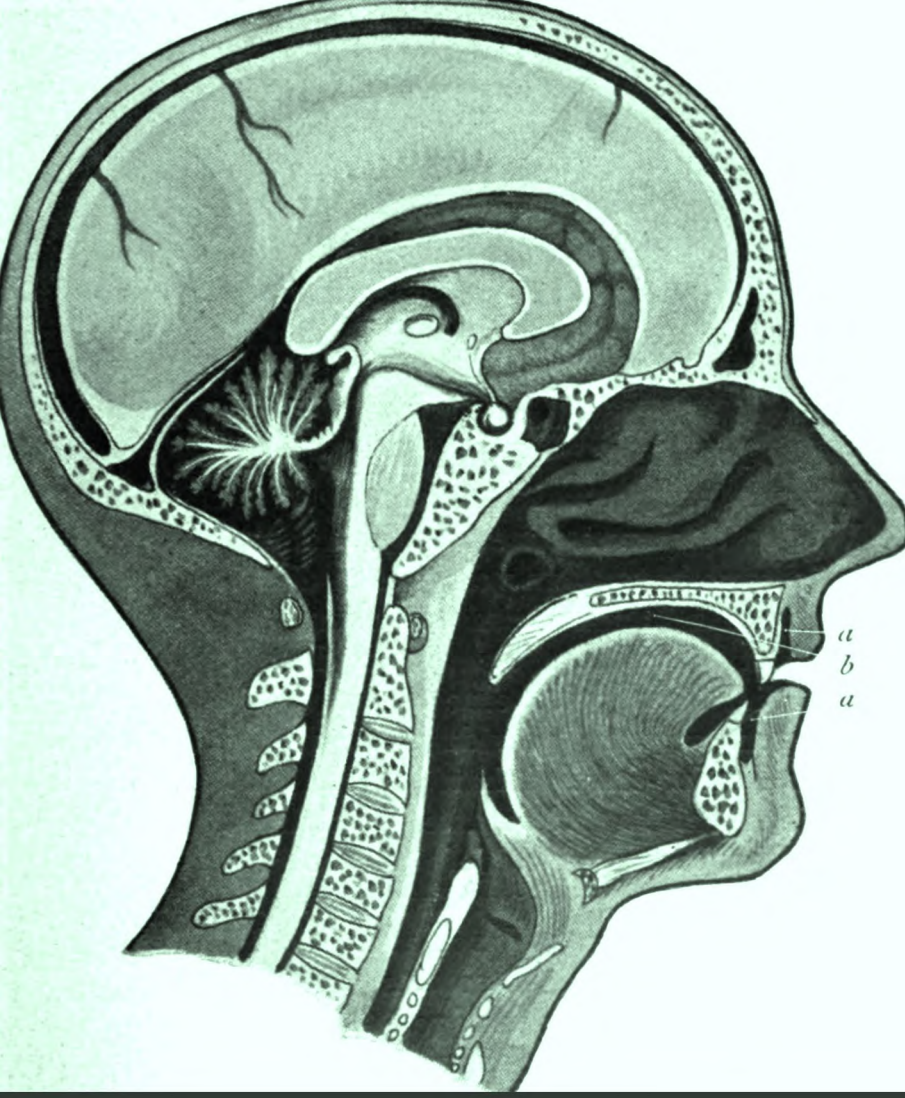

Lehrbuch und Atlas der Zahnheilkunde mit Einschluss ...

Gustav Preiswerk

Digitized by Google

Band IV.

Atlas und Grundriss der

Band XIV.

Atlas und Grundriss der



FROM THE LIBRARY OF
DR. WILLOUGHBY D. MILLER
DEAN OF THE DEPARTMENT OF DENTAL SCIENCE
PRESENTED BY HIS WIDOW
1908

entspricht das vorliegende Werk des bekannten Münchener Laryngologen. Weit über hundert praktisch wertvolle Krankheitsfälle und 30 mikroskopisch

Digitized by Google

GRANT
RK
51
.P92

J. F. LEHMANN's Verlag in MÜNCHEN.

Die adenoiden Vegetationen des Nasenrachenraumes

(Hyperplasie der Tonsilla pharingea)

bei Kindern und Erwachsenen und ihre Behandlung.

Von

Dr. Jos. Halbeis in Salzburg.

54 Seiten gr. 8° Preis **Mk. 2.—.**

Die Lehre von den Naseneiterungen.

Von **Dr. Ludwig Grünwald** in München.

Zweite gänzlich umgearbeitete Auflage.

Mit 8 Abbildungen im Text, 2 Tafeln und 1 Tabelle.

19 Bogen gr. 8°. Preis geheftet **Mk. 7.—.**

Das menschliche Gehörorgan

in 8 topographischen Bildern mit erläuterndem Text.

Von

Dr. Gustav Brühl.

In Mappe (25/32) gebunden **Mk. 6.—**

Digitized by Google

Lehmann's medizinische Atlanten.

Neue Folge in Quartformat.

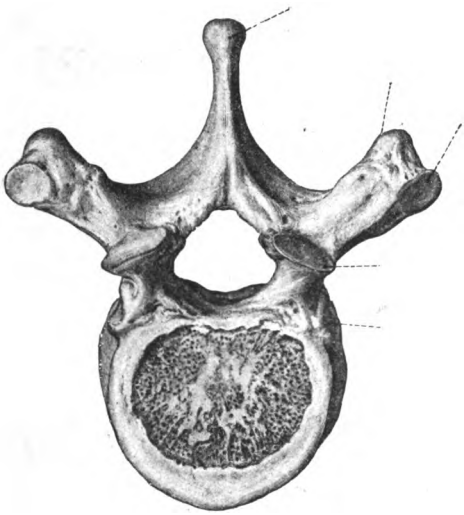

Band I.

Atlas und Grundriss der topographischen und angewandten Anatomie

von

Dr. med.

Oskar Schultze

Professor der Anatomie in Würzburg.

Mit 70 farbigen Tafeln nach Originalen von Maler

A. Schmitson

und Maler **K. Hajek**, sowie 23 Textabbildungen. Preis geb. **Mk. 16.—.**

„Dieses Werk ist nicht für den Anatomen geschrieben, sondern für den, der ein Arzt werden und sein will." Mit diesen Worten führt der Verfasser sein Buch ein und bekennt damit, dass er nicht nur für Studierende geschrieben haben will, sondern auch den in der Praxis stehenden Arzt anatomisch zu unterstützen wünscht. Der Text zeichnet sich durch prägnante Kürze und klaren Ausdruck, die Anordnung durch grosse Uebersichtlichkeit aus.

Band II—IV.

Atlas der deskriptiven Anatomie des Menschen

von Professor **Dr. J. Sobotta** in Würzburg.

Band II: Knochen, Bänder, Gelenke und Muskeln, mit 34 farbigen Tafeln sowie za. 260 zum Teil mehrfarbigen Abbildungen.
Preis gebunden **Mk. 20.—.**

Grundriss der deskriptiven Anatomie des Menschen.

(Textband für den Atlas von Sobotta, mit Verweisungen auf diesen.)
Preis geheftet **Mk. 4.—.**

Band III: Die Eingeweide des Menschen einschliesslich des Herzens.
(Erscheint im Frühjahr 1904.)

Band IV: Das Nerven-u. Gefässystem u. die Sinnesorgane des Menschen.
(Erscheint im Herbst 1904.)

Jeder Band enthält ausser den Abbildungen ausführliche Erklärungen derselben nebst Tabellen und kurzem Text. Ein ausführlicher Textband wird jedem Bande des Atlas, also in drei Abteilungen beigegeben. Diese Textbände stellen ein kurzes Lehrbuch der Anatomie dar.

Digitized by Google

LEHMANN'S MEDIZIN.
HANDATLANTEN.
BAND XXX.

Lehrbuch und Atlas der Zahnheilkunde

mit Einschluss der

Mundkrankheiten

von

Dr. med. und phil. **Gustav Preiswerk**
Lektor an der Universität Basel.

Mit 44 farbigen Tafeln und 152 schwarzen Figuren.



MÜNCHEN.
J. F. Lehmann's Verlag.
1903.

Digitized by Google

Alle Rechte, insbesondere das der Uebersetzung vorbehalten.

Lithographie und Druck der farbigen Tafeln: *Fr. Reichhold*,
Druck des Textes: *Kgl. Hofbuchdruckerei Kastner & Callwey*,
Autotypien: *Meissenbach Riffarth & Co.*,
Papier: *Otto Heck & Ficker* ✱ Einbände: *Ludwig Beer*,
sämtlich in München.

Digitized by Google

Herrn Professor Dr. **Jos. Arkövy**

in Dankbarkeit und Verehrung gewidmet

vom Verfasser.

183545

Digitized by Google

Digitized by Google

Vorwort.

An die Aufgabe, ein reich illustriertes Lehrbuch der Zahnheilkunde abzufassen, trat ich mit umso grösserer Begeisterung heran, als mir bekannt war, mit welcher Bereitwilligkeit der Verleger — Herr J. F. Lehmann — allen gerechtfertigten Wünschen seiner Autoren entgegen zu kommen pflegt. Ich erlebte denn auch in dieser Hinsicht keine Enttäuschung, sondern sehe im Gegenteil mit Befriedigung auf die diesbezüglich geführte Korrespondenz zurück.

So war es möglich, ein ausgezeichnetes, dem Buche zum Schmucke gereichendes Bildermaterial zu gewinnen, an dem sich verschiedene Maler beteiligten. Die meisten Bilder malte Herr Fink; dann stammen ausser einigen schwarzen Figuren, die Tafeln 28—37 von Herrn Oser und Tafel 7 und 9 von Herrn Büchli. Ferner hat Herr Fiechter die schwarzen Illustrationen, Figur 4, 5, 6, 9, 10 und Herr Albrecht Meyer Figur 133 hergestellt.

Alle diese Künstler haben sich ebenso redlich als erfolgreich Mühe gegeben.

Den weitaus grössten Teil der als Vorlage dienenden Präparate lieferte ich selbst. In ausgiebiger Weise wurde ich von Herrn Professor Dr. Jos. Arkövy unterstützt, der mir 59 von Herrn Dr. Marikovszky gemalte Aquarelle zur Verfügung stellte; diese wurden unter Zuhülfenahme eigener klinischer Präparate, von Maler Fink verkleinert und auf Tafel 25—27 und 39—44 dargestellt. Einige Objecte aus der hiesigen anatomischen Sammlung (Tafel 1, 2, 4 und Figur 82) verdanke ich dem Entgegenkommen von Herrn Prof. Dr. Jul. Koll-

Digitized by Google

mann. Von Herrn Prof. Dr. Ed. Kaufmann erhielt ich die in Figur 54 abgebildete Cyste und Herr Professor Dr. Friedrich Müller überliess mir aus seiner Klinik einen Fall von Typhusgeschwür (Tafel 13a). Der auf Tafel 5, Figur 1, reproduzierte Schnitt durch Alveole und Zahnwurzel stammt aus der Sammlung mikroskopischer Präparate von Herrn Docent Dr. Römer in Strassburg und die Hypoplasien (Tafel 19 und 20) hatte mir Herr Prof. Dr. Billeter aus Zürich zugesandt. Aus Büchern habe ich Fig. 40—42 (Röse), Figur 6, 8, 9 (Merkel) und Figur 97 (Miller) entnommen.

Bei der Korrektur halfen in unermüdlicher Weise: Herr Kollega Dr. Paul Witzig, Herr Dr. Gustav Leimgruber, prakt. Arzt, sowie mein Bruder, cand. med. Paul Preiswerk.

Allen den citierten Herren spreche ich meinen wärmsten Dank aus.

Dem gediegenen Bildermateriale sollte eigentlich der Text entsprechen, und es ging auch mein redliches Bestreben dahin, für den Studierenden der Zahnheilkunde, sowie den sich mit Zahnheilkunde beschäftigenden Arzt, wenn auch nicht ein der modernen zahnärztlichen Wissenschaft konformes Werk, so doch wenigstens etwas Brauchbares in anregender Form, zu schaffen. — Wenn sich dieser gute Wille nicht immer zur Tat verdichten konnte, so wolle man im Hinblick auf den Umstand Nachsicht üben, dass mir neben meiner regen poliklinischen und privaten Tätigkeit, wenig Zeit und Gelegenheit zu der so notwendigen Concentration übrig blieb.

Die Technik der Laboratoriumsarbeiten wurde weggelassen, sie gehört wohl kaum in den Rahmen der „Medizinischen Handatlanten".

Basel im September 1903.

Gust. Preiswerk-Maggi.

Digitized by Google

Inhalts-Verzeichnis.

Seite

Geschichtliches.

Vergleichende Anatomie des Gebisses.

Anatomie.

Die Mundhöhle von aussen 15
Vestibulum oris 16
Cavum oris 19
Der Oberkiefer (Maxilla) 27
Der Unterkiefer (Mandibula) 31
Die Gefässe und Nerven der Zähne 35

Corrosionsanatomie der Zähne und der pneumatischen Gesichtshöhlen.

Corrosionsanatomie der Zähne 37
Corrosionsanatomie der pneumatischen Gesichtshöhlen . 40

Spezielle Anatomie der Zähne.

Das bleibende Gebiss 43
Schneidezähne (Incisivi) 43
Eckzähne (Canini) 44
Die kleinen Backzähne (Praemolares) 45
Die grossen Backzähne (Mahlzähne Molares) 46
Die Articulation der Zähne 53

Histologie.

Die Mundschleimhaut 55
Die harten und weichen Zahnsubstanzen 57
Das Zahnbein (Dentin, Ebur) 58
Der Schmelz (Email, Substantia vitrea) 61
Das Cement (Substantia ossea dentis) 66
Das Zahnmark (Pulpa) 67
Die Wurzelhaut (Periostum, Periodontium) 70

Physiologie.

Die Entwicklung der Zähne 71
Bildung der Wurzel 78
Verkalkung der Milchzähne 79
Durchbruch der Milchzähne 80
Störungen beim Zahndurchbruch 81
Die Resorption der Milchzahnwurzeln 84
Verkalkung der bleibenden Zähne 89
Durchbruch der bleibenden Zähne 90
Lagerung der bleibenden Zahnkronen vor der Resorption der Milchzahnwurzeln 91

Digitized by Google

Seite

Bakteriologie.

Morphologie und Biologie 93
Die pathogenen Leistungen der Bakterien 99
Färbmethoden 101

Mundkrankheiten.

1. *Stomatitis catarrhalis* 105
2. *Stomatitis ulcerosa* 107
3. *Decubitalgeschwüre* 108
4. *Stomatitis aphtosa* 109
5. *Soor* 110
6. *Aktinomykose* 111
7. *Noma faciei* 112
8. *Pyorrhoea alveolaris und Atrophia alveolaris praecox* . 114
9. *Parotitis (Mumps)* 118
10. *Syphilis* 118
11. *Tuberkulose* 122

Geschwülste der Mundhöhle.

A. Gutartige Geschwülste.

1. *Cysten* 123
   a) Retentionscysten 123
   b) Dilatationscysten 124
   c) Dermoidcysten 124
      α) Die periostalen Zahncysten 125
      β) Die follikulären Cysten 129
2. *Fibrome* 131
3. *Chondrome und Osteome* 133
4. *Lipome* 134

B. Bösartige Geschwülste.

1. *Sarkome* 135
2. *Carcinome* 136

Die Geschwülste der harten Zahnsubstanzen 141

Frakturen des Unter- und Oberkiefers 143

Die Luxation des Unterkiefers 150

Das Empyem der Highmorshöhle 152

Die erworbenen und angeborenen Spaltbildungen des Gesichtes 161

Zahn- und Kieferanomalien 173

1. Formanomalien einzelner Zähne 176
2. Stellungsanomalien einzelner Zähne 178
3. Ueber- und Unterzahl einzelner Zähne 181
4. Anomalien ganzer Zahnreihen mit und ohne Einbeziehung des Kiefers 182

Digitized by Google

Seite

Die Zahnbeläge 189

Die angeborenen Defekte der harten Zahnsubstanzen . . . 192

Die erworbenen Defekte der harten Zahnsubstanzen.

1. Die physiologische Abnutzung 196
2. Die Keildefekte 198
3. Defekte an labialen (buccalen) und Kauflächen der Zähne 202
4. Caries der Zähne 202

Die Zonen der Caries 217

1. Die Zone der Transparenz
2. Die Zone der Trübung
3. Die Zone der Erweichung
4. Die Zone der Zerstörung

Die Therapie der Zahndefekte.

1. Die Behandlung der Zahndefekte durch Feilen und durch den Höllenstein 221
a) Das Feilen der Zähne 221
b) Die Höllensteinbehandlung 222
2. Das Füllen der Zähne 223
Füllungsmaterial 224
1. Gold 224
2. Zinngold 225
3. Amalgame 226
4. Cement 228
5. Mischungen von Amalgam und Cement . . 228
6. Email 229
7. Guttapercha 229
Die Technik des Zahnfüllens 229
Die Untersuchung der Zähne 229
Das Separieren der Zähne 230
Das Trockenlegen der Cavitäten 232
Das Präparieren der Cavitäten 238
Matrizen 243
Das Füllen der Cavitäten mit noncohäsivem Golde 246
Das Füllen mit cohäsivem Golde 248
Das Finieren der Goldfüllungen 258
Das Füllen mit Amalgam 260
Das Füllen mit Cement 263
Das Füllen mit Email 264
Das Füllen mit Guttapercha 266

Die Erkrankungen der Pulpa.

1. Hyperaemia pulpae 268
2. Pulpitis acuta superficialis 271
3. 4. u. 6. Pulpitis acuta partialis, totalis und traumatica 271
5. u. 8. Pulpitis acuta partialis purulenta und Pulpitis chronica totalis purulenta 272 274

Digitized by Google

Seite

7. Pulpitis chronica parenchymatosa 275
9. u. 10. Pulpitis chronica hypertrophica granulomatosa und sarcomatosa 277
11. Gangraena pulpae 278
12. Pulpitis idiopathica seu concrementalis 280

Pathologisch-anatomische Bemerkungen zu den Pulpaerkrankungen 281

Diagnostische Bemerkungen zu den Pulpaerkrankungen. . . 285

Bemerkungen zur Therapie der Pulpaerkrankungen.

1. Die Ueberkappung der Pulpa 287
2. Das Abtöten und die Exstirpation der Pulpa, sowie die Wurzelfüllung 288
3. Die Amputation der Pulpa 293

Die Erkrankungen der Wurzelhaut (Periodontitis) 295

1. Periodontitis acuta 297
2. Periodontitis chronica 299
Ausgänge der Wurzelhautentzündungen 300
Die Therapie der Wurzelhautentzündungen 304

Die Extraction der Zähne.

Indicationen 307
Contraindicationen 310
Die Technik der Extraction 312
Die Extraction oberer Zähne 314
Die Extraction unterer Zähne 314
Die Extraction oberer Schneide- und Eckzähne . . . 314
Die Extraction unterer Schneide- und Eckzähne . . 317
Die Extraction oberer Prämolaren und Molaren . . 317
Die Extraction unterer Prämolaren und Molaren . . 319
Die Extraction der Wurzeln 320
Die Extraction der Milchzähne 323
Komplikationen während der Extraction 324

Die Anästhesie.

1. Localanästhesie 328
Dentin-Anästhesie 333
2. Allgemeine Anästhesie 335

Die Vorbereitung des Mundes für den künstlichen Zahnersatz. 338

Digitized by Google

Verzeichnis der schwarzen Abbildungen.

Fig.		Seite
1	Brachyodonter und hypselodonter Zahn	7
2	Secondonter, bunodonter. lophodonter und selenodonter Zahn	9
3	Haplodonter, triconodonter, trituberkulärer und multituberkulärer Zahn	14
4	Aeussere Mundgegend	16
5	Medianschnitt des menschlichen Kopfes	17
6	Dach der Mundhöhle	21
7	Seniler Oberkiefer	22
8	Gefässe und Nerven des harten Gaumens	22
9	Boden der Mundhöhle	24
10	Oberkiefer	24
11	Oberkiefer mit geöffnetem Antrum	28
12	Horizontalschnitte durch d. Alveolarfortsatz d. Oberkiefers	30
13	Röntgenbild des Oberkiefers	30
14	Querschnitt des Unterkieferastes	31
15	Horizontalschnitte durch den Alveolarfortsatz des Unterkiefers	32
16	Unterkiefer	32
17	Seniler Unterkiefer	33
18	Röntgenbild des Unterkiefers	34
19	Metallkorrosionen einer obern und untern Zahnreihe	38
20	Metallkorrosionen verschiedener Zähne	39
21	Korrosion eines jugendlichen und eines alten Zahnes	40
22	Metallausguss des Sinus maxillaris	40
23	Bleibendes Gebiss von oben gesehen	46
24	Kaufläche des obern Molar I.	47
25	Kaufläche des untern Molar I.	47
26	Anordnung und Grössenverhältnisse der obern Prämolaren und Molaren	50
27	Anordnung und Grössenverhältnisse der untern Prämolaren und Molaren	51

Digitized by Google

Fig.		Seite
28	Milchgebiss von oben gesehen	53
29	Artikulation der Zahnreihen	54
30	Längsschiff von einem Molaren	56
31	Längsschiff eines Prämolaren	58
32	Verzweigung der Dentinröhrchen	59
33	Zahnbeinröhrchen	59
34	Interglobularräume des Zahnbeins	60
35	Krone eines obern zentralen Schneidezahns mit Perikymatien	61
36	Retzius'sche Parallelstreifen in die Perikymatien der Schmelzoberfläche übergehend	64
37	Schregersche Streifen	64
38	Zonien des Schmelzes	65
39	Zement	66
40	Zahnentwicklung	71
41	Zahnentwicklung	72
42	Zahnentwicklung	72
43	Unterer Molar	78
44	Durchbruchszeiten der Milchzähne	81
45	Milchschneidezahn	85
46	In Resorption begriffene Milchzahnwurzel	86
47	oben: Graphische Darstellung der Milchzahnverkalkung unten: Graphische Darstellung der Verkalkung der bleibenden Zahnreihen	88
48	Durchbruchszeiten der bleibenden Zähne	91
49	Lagerung der bleibenden Zahnkronen, vor der Resorption der Milchzahnwurzeln	92
50	Milchzahnalveolen und Alveolen der bleibenden Vorderzähne	92
51	Bakterien	94
52	Pyorrhoea alveolaris	114
53	Unterer I. Prämolar mit einem Granulom	125
54	Periostale Unterkiefercyste	127
55	Fibrom	130
56	oben: a . . . Epulis, b . . . Gaumenabscess unten: c . . . osteophytische Knochenverdickung, d . . . Exostose	131
57	Osteom des rechten Oberkiefers	133
58	Prämolar, an dem die Krone bis zum Zahnhalse fortgeschliffen wurde, um eine kleine in das Cavum pulpae vorspringende Dentingeschwulst (inneres Odontom) zur Anschauung zu bringen	141
59	Kleines äusseres Odontom der Wurzel	141
60	a. Regulärer oberer II. Molar mit b. einem überzähligen Zahngebilde verwachsen	141
61	Schmelztropfen am Zahnhalse eines obern II. Molaren	142
62	Schmelztropfen nahe der Wurzelspitze bei einem I. obern Molaren	142
63	Drahtschiene von Sauer	144

Digitized by Google

Fig.		Seite
64	Reposition eines luxierten Unterkiefers	151
65	Empyem-Verschlusszapfen	160
66	Oben: Embryo von vorne Unten: Antlitz mit schematisch angezeichneten Spaltbildungen	162
67	Primitive Mundöffnung	166
68	Gaumenobturator von Suersen	171
69	Gaumenobturator von Schiltsky in etwas abgeänderter Form	172
70	Oberer seitlicher Schneidezahn mit zwei Wurzeln	176
71	Zweiwurzliger oberer Eckzahn	176
72	Unterer zweiter Prämolar mit hakenförmig gebogener Wurzel	176
73	Unterer Prämolar mit eigentümlich verbogener Wurzel	177
74	Oberer erster Prämolar, seitlich so tief der Länge nach gefurcht, dass man glaubt, zwei verschmolzene Zähne vor sich zu haben	177
75	Oberer erster Prämolar mit drei Wurzeln	177
76	Oberer Molar mit stark divergierenden Wurzeln	177
77	Unterer Molar mit stark konvergierenden Wurzeln	177
78	Unterer Weisheitszahn mit fünf gekrümmten Wurzeln	177
79	Torsion eines linken oberen lateralen Schneidezahns	178
80	Seitlicher oberer Schneidezahn, palatinal vom Zahnbogen stehend	179
81	Drei Schneidezähne des oberen Zahnbogens, welche palatinal durchgebrochen sind	179
82	Ueberzähliger Zahn zwischen dem I. und II. rechten unteren Molaren	180
83	Der laterale Schneidezahn links ist nie zur Ausbildung gelangt	181
84	Oben: Normaler breiter Gaumen Unten: Kontrahierter in der Gegend der Prämolaren eingezogener Gaumen	183
85	V-förmiger Gaumen eines 15jährigen Jünglings	185
86	Coffinplatte zum Ausweiten des Gaumens	186
87	Regulierungsapparat	186
88	Regulierungsapparat	187
89	Unterer Molar mit dichten Zahnsteinkrusten am Zahnhalse	189
90	Abgenutzter Schneidezahn	196
91	Abgenutzter Mahlzahn	197
92	Keildefekt	198
93	Keildefekt	199
94	a. Mahlzahn mit unterminierender und b. penetrierender Caries	215
95	Dentincaries	216
96	Dentincaries	217
97	Das Feilen der Zähne	222

Digitized by Google

Fig.		Seite
98	a. Kupferamalgam, b. Kupferamalgam mit Zusatz von 3% reinem Zinne	226
99	Instrument zum Sondieren kariöser Zähne	231
100	Separierfeile	231
101	Schleifrad für die Bohrmaschine	231
102	Separator von Elliot	232
103	Das Trockenlegen vermittelst aufsaugender Stoffe	233
104	Lochzange für den Cofferdam	234
105	Gummilappen in seiner richtigen Anwendung für Vorderzähne	235
106	Unterer Molar, an welchem der Gummilappen vermittelst einer Klammer fixiert ist	236
107	Klammer von Hatch	236
108	Klammerzange	237
109	Bequemste Art den Gummilappen anzulegen	237
110	Schmelzmesser	238
111	a. Unterminierte Ränder der Kavität b. Trichterförmige Ränder der Kavität c. Annähernd senkrecht geformte Ränder der Kavität	239
112	a. Enge Kavität b. Dieselbe Kavität künstlich erweitert	239
113	Löffelexcavator	240
114	a, b, c, d, Bohrer für die Bohrmaschine	241
115	Luftspritze	241
116	Lokalisation der Caries	243
117	a. Caries superficialis b. Caries media c. Caries profunda	244
118	a. Kohinoor-Celluloidmatrize b. Matrize von Miller c. Metallstreifen und Holzkeil	245
119	Goldfolien	246
120	Stopfer zum Kondensieren des Goldes	249
121	Handhammer zum Kondensieren des Goldes	250
122	Rauhe's automatischer Goldhammer für pneumatischen Betrieb	251
123	Vorbereitung der Höhlen zur Aufnahme kohäsiven Goldes mit und ohne Unterschnitten	252
124	a. Hier wurde das Gold ausschliesslich gegen das Haftloch condensiert, deshalb ballt es sich zusammen b. Hier wurde im Gegenteil zu rasch das Haftloch verlassen und nach den Wänden gebaut, weshalb sich das Gold von denselben abzieht c. Hier ist im richtigen Verhältnis vorgegangen worden, daher ist der Erfolg ein guter	254
125	Gang der Herstellung einer Goldfüllung	255
126	Gang der Herstellung einer Goldfüllung	255
127	Gang der Herstellung einer Goldfüllung	255

Digitized by Google

Fig.		Seite
128	Stahlfinierer	258
129	Wasserspritze	259
130	Instrumente für Amalgamfüllungen	261
131	a. Amalgam-Guttapercha b. Amalgam-Guttapercha c. Gold-Amalgam	262
132	a. Approximalkavität, präpariert zur Aufnahme einer Emailfüllung, daneben die aus geschmolzenem Email hergestellte, mit einer Rinne versehene Füllung b. Labialdefekt kreisrund ausgebohrt zur Aufnahme eines White'schen Emailscheibchens; dasselbe ist daneben abgebildet	265
133	Sekundäre Dentinbildung	269
134	Gezahnte Sonde zum Ausreinigen von Wurzelkanälen	290
135	Mit Watte umwickelte Sonde zum Sterilisieren und Austrocknen von Wurzelkanälen	291
136	Macerierter Oberkiefer, an welchem durch Eiterbildung infolge von Periostitis des I. Prämolaren ein ovales Stück aus der facialen Alveolarwand herausgeschmolzen ist	303
137	Stellung bei Extraction am linken Oberkiefer	309
138	Stellung bei Extraction am rechten Oberkiefer	311
139	Stellung bei Extraction am linken Unterkiefer	313
140	Stellung bei Extraction am rechten Unterkiefer	315
141	Zange für obere Schneide- und Eckzähne	316
142	Zange für untere Schneidezähne und für untere Prämolaren	317
143	Zange für obere Prämolaren, sowie für beliebige Wurzeln des Oberkiefers	317
144	Zange für obere linke Molaren	318
145	Zange für obere rechte Molaren	318
146	Zange für untere Molaren	319
147	Zange für untere Molaren	320
148	Universalzange von Rauhe	320
149	Gaisfuss und seine Anwendung	322
150	Pravazspritze	331
151	Einfache Zwickzange	339
152	Abdruck mit Stentsmasse von einem Unterkiefer	341

Digitized by Google

Digitized by Google

Verzeichnis der farbigen Tafeln.

		Seite
Tab. 1.	Unterkiefer eines Erwachsenen	32
„ 2.	Die Gefässe und Nerven der Zähne	36
„ 3.	Metallausguss des gesamten pneumatischen Höhlensystems des Gesichtes	40
„ 4.	Oben: Bleibendes Gebiss, von der Seite gesehen . Unten: Milchgebiss von der Seite gesehen.	44
„ 5.	Fig. 1. Längsschnitt durch eine Zahnwurzel samt Alveole	54
	„ 2. Schnitt durch die Mundschleimhaut.	
„ 6.	Histologische Pulpapräparate	68
„ 7.	Blutgefässverteilung in einem jugendlichen Eckzahn	68
„ 8.	Mikroskopische Präparate	68
„ 9.	Frontalschnitt durch den Kopf eines Neugeborenen	70
„ 10.	Fig. 1. Zahnanlage in drei verschiedenen Stadien auf einem Präparate	74
	„ 2. Zahnanlage.	
„ 11.	Fig. 1. Zahnanlage einer jungen Katze	76
	„ 2. Sekundäre Zahnanlage einer jungen Katze.	
	„ 3. Stück aus einer menschlichen Zahnanlage.	
„ 12.	Zahnscherbchen vom Milcheckzahn	76
„ 13a.	Typhusgeschwür an der vorderen Fläche des Arcus palatoglossus	106
	b. Stomatitis mercurialis.	
„ 14.	Fig. 1. Periostale Cyste	124
	„ 2. Follikuläre Cyste.	
„ 15.	Mikroskopisches Präparat aus der in Fig. 53a abgebildeten Wurzelfungosität	124
„ 16.	Prognathie	182
„ 17.	Progenie	182
„ 18.	Mordex apertus	184
„ 19.	Schmelzhypoplasien	194
	Fig. 1 und 2. Grübchen.	
	„ 3. Perlschnurartig angereihte Grübchen.	
	„ 4 und 5. Furchen.	
	„ 6. Teilweise fehlender Schmelzüberzug.	

Digitized by Google

		Seite
Tab. 20.	Fig. 1, 2, 3 und 6. Teilweise und ganz fehlender Schmelzüberzug	194
	„ 2 und 5. Halbmondförmige Defekte.	
„ 21.	Fig. 1. An der ganzen Oberfläche dieses Eckzahns fehlt der Schmelz	196
	„ 2. Abgekauter Mahlzahn eines alten Mannes.	
	„ 3. Durch Bluterguss dunkelbraun verfärbter mittlerer Schneidezahn.	
	„ 4, 5 und 6. Braune und grüne Zahnbeläge.	
„ 22.	Kariöser Mahlzahn, dessen Pulpa lebend war	218
„ 23.	Kariöser Mahlzahn, dessen Pulpa abgestorben war	218
„ 24.	Anwendung des Gummilappens und anderer Hilfsmittel bei tief kariösen Vorderzähnen	234
„ 25.	Fig. 1. Prämolar mit gesunder, normaler Pulpa	274
	„ 2. Molar mit Pulpitis acuta superficialis.	
	„ 3. Schneidezahn mit Pulpitis acuta partialis.	
	„ 4. Molar mit Pulpitis acuta totalis.	
	„ 5. Prämolar mit Pulpitis partialis purulenta.	
	„ 6. Molar mit Pulpitis traumatica.	
„ 26.	Fig. 1. Prämolar mit Gangraena pulpae	276
	„ 2. Molar mit Pulpitis chronica hypertrophica sarcomatosa.	
	„ 3. Schneidezahn mit Pulpitis chronica hypertrophica granulomatosa.	
	„ 4. Schneidezahn mit Pulpitis chronica totalis purulenta.	
	„ 5. Prämolar mit Pulpitis ascendens.	
	„ 6. Weisheitszahn mit Pulpitis chronica parenchymatosa.	
„ 27.	Fig. 1. Schneidezahn mit Atrophia pulpae	278
	„ 2. Prämolar mit Pulpitis chronica totalis purulenta.	
	„ 3. Schneidezahn mit Pulpitis idiopathica seu concrementalis.	
	„ 4. Molar mit Gangraena pulpae ascendes.	
„ 28.	Pulpitis acuta partialis	280
„ 29.	Pulpitis chronica	280
„ 30.	Pulpaabscess	280
„ 31.	Fettdegeneration	280
„ 32.	Reticuläre Atrophie	280
„ 33.	Grosse Kalkconcretionen	284
„ 34.	Kleine Kalkconcretionen	284
„ 35.	Kalkspiesse	284
„ 36.	Hyalin — Entartung der Pulpa	284
„ 37.	Senile sklerotische Pulpa	284
„ 38.	Darstellung der Pulpaamputation an einem längs geschliffenen Molaren	292

Digitized by Google

			Seite
Tab. 39.	Fig. 1.	Periodontitis acuta marginalis	297
	„ 2.	Periodontitis acuta apicalis.	
	„ 3.	Periodontitis acuta circumscripta.	
	„ 4.	Periodontitis acuta unilateralis.	
	„ 5.	Periodontitis acuta unilateralis.	
	„ 6.	Periodontitis chronica diffusa purulenta.	
„ 40.	Fig. 1.	Periodontitis acuta purulenta	298
	„ 2.	Periodontitis hypertrophica (s. chronica diffusa).	
	„ 3.	Necrosis apicalis.	
	„ 4.	Necrosis totalis.	
	„ 5.	Abscessus interradicularis.	
	„ 6.	Abscessus interradicularis.	
„ 41.	Fig. 1.	Fistel	300
	„ 2.	Pyorrhoea alveolaris.	
„ 42.	Fig. 1.	Abscessus subperiostalis	302
	„ 2.	Blinder Abscess.	
„ 43.	Fig. 1.	Abscessus periostalis	302
	„ 2.	Abscessus periostalis.	
„ 44.	Fig. 1.	Periodontitis toxica	304
	„ 2.	Beginnende Knochennekrose.	

Digitized by Google

Digitized by Google

Geschichtliches.

In der Litteratur finden sich Angaben über eine schon zur Zeit der alten Aegypter hoch ausgebildete Zahnheilkunde, und man will an Mumien mit Gold gefüllte Zähne gefunden haben. Es dürfte dies aber auf Irrtum beruhen, der darauf zurückzuführen ist, dass man den einbalsamierten Leichen vornehmer Kasten, um sie für das Jenseits würdig auszustatten, Zunge und Zähne mit dünnem Blattgold belegte. Ganz ohne zahnärztliche Hilfe waren aber die alten Aegypter keineswegs; dagegen spricht schon ein etruskischer Schädel des Museums zu Orvieto, bei dem ein wackliger Zahn mit Golddraht an seinen soliden Nachbarn festgebunden ist. Dagegen spricht ferner der berühmte Papyros E b e r s, in welchem verschiedene Arzneien gegen gewisse Zahnaffektionen verzeichnet sind, wie Sepskörner (Edelkraut), Teig, Honig und Oel. Es ist selbst anzunehmen, dass damals schon künstliche Zähne eingesetzt worden sind, trotzdem kein absolut unanfechtbares Beweismaterial vorliegt. Wir können dies aus folgender Conclusion entnehmen: Als entehrende Strafe wurde das Ausziehen eines Vorderzahnes geübt; ging dann zufällig einem Vornehmen durch Caries ein solcher verloren, so wurde er doch sicherlich, um dem Verdachte der Entehrung auszuweichen, plastisch ersetzt. Die alten Aegypter waren geschickte Modelleure, und so konnten sie in Wachs, Holz, Thon und dergleichen mit Leichtigkeit fehlende Zähne nachbilden. Die Vergänglichkeit dieser Materialien würde als Erklärung dafür dienen, dass so wenig prothetisches Beweismaterial auf uns gekommen ist.

Digitized by Google

Von den Hebräern ist es bekannt, dass Moses zu der Zeit, als er das auserwählte Volk durch die Wüste in das gelobte Land führen wollte, peinlichste hygienische Gesetze erlassen musste gegen die verheerenden Seuchen, welche grossen Schaden an dem durch Sklaverei heruntergekommenen Volke anrichteten. Diese Gesetze bezogen sich auf Nahrung, Kleidung und Reinigung des Körpers; auffälliger Weise sind bei der sonst sorgfältigen Detaillierung die Zähne übersehen worden. Eine Erklärung dafür kann ich mir nur darin zurechtlegen, dass die alten Hebräer tadellose Gebisse besessen haben, was ja bei den enormen Rassenunterschieden in Bezug auf Cariesfrequenz ganz gut möglich wäre. Eine Nichtbeachtung und Geringschätzung des Kauapparates ist nicht anzunehmen, denn Moses legt an anderer Stelle hohen Wert auf die Zähne; so heisst es in der Gesetzgebung: „Ist aber Schaden geschehen, so gib Leben um Leben, Auge um Auge, Zahn um Zahn, Hand um Hand, Fuss um Fuss, Brandmal um Brandmal, Strieme um Strieme. Und so jemand das Auge seines Knechtes oder das Auge seiner Magd schlägt, dass es verdirbet, so soll er ihn frei entlassen für sein Auge. Und wenn er den Zahn seines Knechtes oder den Zahn seiner Magd ausschlägt, so soll er ihn frei entlassen für seinen Zahn".

Es ist geradezu wunderbar, mit welcher Scharfsichtigkeit damals schon die Wichtigkeit vollständiger Zahnreihen erkannt wurde, so dass man den Verlust eines Zahnes gleich dem Verlust eines Auges erachtete. Merkwürdiger Weise ging es bis in die neueste Zeit, also tausende von Jahren, bis man endlich zu der Einsicht kam, welch' eminenten Wert der Zahn für die ganze Oekonomie des Körpers hat.

Im alten Griechenland scheint man bessere Zähne besessen zu haben, als beispielsweise im alten Aegypten, wenigstens, wenn man daraus, dass wenig über die Behandlung derselben zu jener Zeit publiziert worden ist, diesen Schluss ziehen darf. Die Mittel, um Zahnschmerzen zu bannen, waren primitiver Art; man liess die Patienten fasten und zu den Göttern beten. Auch

Digitized by Google

durch allerhand Kunststücke und Musik suchte man das Leiden zu verscheuchen.

Mit Hippokrates (460—355 vor Christi Geburt) aber begann der grosse Umschwung in der Medizin und so auch in der Zahnbehandlung, die jedoch höchst wahrscheinlich hauptsächlich in der Entfernung des kranken Zahnes bestanden haben wird. Es scheint, dass man damals nur wacklige Zähne gezogen hat, denn die im Tempel zu Delphi aufbewahrte Zange bestand aus Blei; ein solches Instrument konnte doch kaum zur Extraction festsitzender Zähne dienen.

Hippokrates legte schon grossen Wert auf die Reinigung der Zähne, und er gab folgendes Zahnpulver an, bei welchem sich die physikalische Wirkung mit irgend einer mystischen verbinden sollte: „Ein verkohlter Hasenkopf und drei ebensolche Mäuse werden zu Pulver zerrieben." — Als Folge ungenügender Zahnpflege erkannte er Zahnleiden mit schweren Folgeerscheinungen; so schreibt er: „Es ist tödlich, wenn zur Gangrän eines Zahnes ein heftiges Fieber mit Delirium tritt. Wenn die Kranken dennoch gerettet werden können, so entsteht ein Geschwür, und der Knochen fällt ab"; und casuistisch belegt er diese Behauptung mit folgender Erzählung: „Der Sohn des Metrodoros bekam über das Zahnweh den heissen Brand an den Kiefer. Die Auswüchse am Zahnfleisch eiterten ziemlich stark. Die Zähne und der Knochen fielen ihm weg."

Die ältesten Beweise zahnärztlicher Tätigkeit bei den Römern finden sich in den Gesetzen der XII Tafeln, wo es unter anderem heisst: „Füge kein Gold hinzu (zum Leichname), doch sollten die Zähne mit Gold gebunden sein, so ist es kein Verstoss, denselben also zu begraben oder zu verbrennen."

Nach Geist-Jakobi haben wir hier unter den alten Römern den eigentlichen Begründer der Zahnheilkunde zu suchen; es ist dies der um die Zeit von Christi Geburt lebende Gelehrte Cornelius Celsus. Dieser widmete in seinem berühmten Werke „de re medica" besondere Abschnitte der Pathologie und Therapie der Zähne, die früher mit der allgemeinen Heilkunde

Digitized by Google

zusammengeworfen wurden. Er war wohl der erste, der den Gedanken an das Ausfüllen cariöser Zähne aussprach, und zwar riet er, ein Stück in Wolle eingewickelten Schiefers in die Zahncavität zu stopfen, um so dem Fortschreiten der Caries Einhalt zu gebieten.

Schon damals suchte man nach einer Entstehungsursache der Zahncaries, und da hat Scribonius Largus (50 nach Christi Geburt) der Annahme Raum gegeben, dass es Würmer seien, welche die Substanz der Zähne zernagen; so weit reicht also die parasitäre Auffassung zurück.

Ein wesentlicher Förderer der gesamten Medizin und so auch der Zahnheilkunde war Claudius Galenus (131—200 nach Christi Geburt). Dieser bedeutendste Arzt des Altertums hat namentlich für die Anatomie der Zähne neue und richtige Ansichten geschaffen und ebenso für die Pathologie, so zwar, dass er genau zu unterscheiden wusste zwischen Erkrankungen der Pulpa und solchen der Wurzelhaut. Aus eigener Erfahrung schreibt er: „In einem schmerzenden Zahne fühlte ich deutlich das Pulsieren, so wie es bei Entzündungen weicher Teile der Fall ist. Ich wunderte mich, dass auch ein Zahn sich entzünden könne. Als ich wiederum Zahnschmerzen hatte, fühlte ich deutlich, dass nicht der Zahn selbst, sondern das entzündete Zahnfleisch schuld sei. Hierdurch weiss ich genau, dass der eine Schmerz seinen Sitz im Zahn, der andere im Zahnfleisch hatte."

Unter Zahnfleisch versteht er selbstverständlich die Umgebung des Zahnes, also das Periodontium.

Für die Erhaltung der Zähne gibt Galen eine ganze Anzahl von Zahnpulvern und Mundwässern an.

Im Mittelalter, als in Griechenland und Rom die Kultur zurückging, wurde von den Arabern die Wissenschaft übernommen; für unser Spezialfach bedeutet dies aber keinen grossen Gewinn. Die Therapie hat sich allerdings dadurch bereichert, dass Abulkasa Zahnschmerzen mittelst des Glüheisens beseitigte, wahrscheinlich, indem er die Pulpa verbrannte; und Rhazes führte das Arsen ein zur Zerstörung von Ulcerationen des Zahnfleisches und der Mundschleimhaut.

Digitized by Google

Wollen wir neue, praktische Erfolge antreffen, so müssen wir in einem grossen Sprunge wieder nach Italien zurückkehren, allwo im 15. Jahrhundert Johannes Arculanus mit grösster Dringlichkeit die konservierende Behandlung erkrankter Zähne empfahl. Er war der erste, der zu diesem Zwecke das Füllen der Zähne mit Gold ausübte.

Einen enormen Aufschwung nahm die Zahnheilkunde am Ende des 16. Jahrhunderts durch Ryff, welcher ein zahnärztliches Werk schrieb, das aus folgenden drei Teilen bestand: I. Ueber die Augen, II. Ueber die Zähne, III. Das Zahnen säugender Kindlein. Er machte in dieser Arbeit auf den Zusammenhang zwischen Zahn- und Augenerkrankungen aufmerksam, sowie auf den Nachteil schlechter Zähne für die Gesundheit des gesamten Organismus. Mit lobenswerter Umsicht und Energie betrieb er in dieser Hinsicht Volkshygiene, indem er immer wieder zu gründlicher Pflege der Zähne und des Mundes anspornte.

Der Name des Eustachius, welcher zu Ryffs Zeiten lebte, ist eng mit der Entwicklungsgeschichte und der Anatomie der Zähne verknüpft. Nach ihm entwickelt sich der Zahn aus dem „Zahnsäckchen", und der zweite Zahn entwickelt sich, entgegen der bisherigen Ansicht, nicht aus der Wurzel des ersten, sondern aus einem besonderen Keime. Er unterschied mehrere Zahnsubstanzen und machte auf den Schmelz aufmerksam, welcher das Zahnbein wie eine Rinde bedecke; das Innere des Zahnes werde von der nervenreichen Pulpa ausgefüllt. Auch über Zahnanomalieen schrieb er und erwähnte einen Fall von vierter Dentition.

Ich kann unmöglich auf alle nun folgenden Forscher von mehr oder weniger gutem Klange eingehen, es sei nur noch Highmore (1613—1684) erwähnt, welcher die Entdeckung machte, dass der Oberkieferknochen nicht solid, sondern ausgehöhlt sei. Dann hatte Leeuwenhoek (1632—1723) durch namhafte Verbesserungen des Mikroskops die Histologie auch auf unserm Gebiete wesentlich gefördert. In Frankreich ist im 18. Jahrhundert ein beträchtlicher Schritt vorwärts gethan worden durch

Digitized by Google

Fauchard, welcher als Begründer der modernen Zahnheilkunde allgemein verehrt wird. Er hat auch thatsächlich in seinem epochemachenden Werk: „Le Chirurgien Dentiste ou traité des dents", 1728, den Grund gelegt für die Anatomie, Physiologie, Pathologie und Therapie der Zähne und des Mundes; auf diesem Fundamente ist dann der mächtige Bau entstanden, dessen Material zusammengetragen wurde aus allen civilisierten Ländern der Erde; ich meine den festen, wenn auch noch unvollendeten Bau internationalen zahnärztlichen Wissens und Könnens.

Vergleichende Anatomie des Gebisses.

Eine Revue der wichtigsten Formen des Säugetiergebisses wollen wir uns nicht entgehen lassen, denn diese bieten dadurch so viel wissenschaftliches Interesse, weil sie in engster Beziehung mit dem ganzen Skeletbau stehen. Dass wir hierbei gezwungen sind, nach der Paläontologie hinüber zu spielen und auf fossile Zähne als einzige Ueberbleibsel einer ausgestorbenen Fauna zurückzugreifen, kann eher als Vorteil aufgefasst werden, denn der wissenschaftliche Odontologe darf in Paläontologie kein Unerfahrener sein.

Bei allen Säugetieren bilden sich die Zähne in der Schleimhaut der Mundhöhle; während der Weiterentwicklung wachsen die Alveolarfortsätze des Ober- und Unterkiefers in der Weise um die Zähne herum, dass die Zähne in eine feste Verbindung mit dem Schädel treten. Es handelt sich aber niemals um eine feste Verwachsung, da zwischen Zahnwurzel und Knochenmasse stets eine Schicht Bindegewebe eingelagert bleibt.

Bei den meisten Säugetieren bestehen die Zähne aus Schmelz, Dentin und Cement; sie sind im Innern hohl und beherbergen daselbst die Pulpa oder das „Zahnmark".

Digitized by Google

Der Schmelz ist eine harte Substanz, welche gewöhnlich die Zahnkrone vollständig überzieht. Eine Ausnahme findet sich an den Schneidezähnen der Nager und der Proboscidier, bei denen nur die Vorderseite mit Schmelz bekleidet ist, und bei den Zahnarmen (Edentaten), bei denen Schmelz niemals zur Ausbildung gelangt.

Das Dentin bildet den Hauptbestandteil des Zahnes und stellt eine solide Masse dar, welche die Pulpa umschliesst. Eine Zergliederung des Pulparaumes in ein Kanalsystem, durch welches das ganze Dentin auf dem Querschnitt durchlöchert erscheint, also sogenanntes Vasodentin, kommt bei den Säugetieren nur bei Edentaten vor.

Die Wurzel ist in der Regel von einer dünnen Schicht Cement überzogen, welches die weichste der drei Zahnsubstanzen ist. Bei manchen Säugetieren, namentlich bei Herbivoren, setzt sich das Cement auf die Krone fort als sogenanntes „Kronencement".

Ist die Zahnkrone niedrig, dann sind gewöhnlich Wurzeln ausgebildet, in deren enges Foramen apicale die Pulpa tritt. Solche Zähne nennt man brachyodont. Ist ein Zahn hoch und von cylindrischer Gestalt mit unten weit geöffnetem Wurzelkanal, dann spricht man von einem hypselodonten Zahn. Das Beispiel eines brachyodonten Zahnes ist der menschliche (Fig. 1a), hypselodont der Pferdebackzahn (Fig. 1b).



Fig. 1.

Je nach der physiologischen Funktion nimmt im ganzen Tierreiche das Gebiss ein bestimmtes charakteristisches Gepräge an. Gänzlicher Mangel der Zähne tritt nur dann ein, wenn eine Zerkleinerung der Nahrung nicht erforderlich ist, wie bei den Walen, Ameisenfressern und Schnabeltieren. Wird nur ein Ergreifen und Festhalten der Beute bezweckt, so kommen einfache und gleichförmige Zähne zur Ausbildung; es entsteht also der Zustand der Isodontie; dies trifft man bei den Meersäugetieren (Zahnwalen und Delphinen).

Digitized by Google

Die meisten Säugetiere aber besitzen anisodonte Gebisse, so zwar, dass die Zähne jedes Mundabschnittes, der eine bestimmte Arbeitsleistung zu verrichten hat, auch ein entsprechendes Gepräge erhalten. Mit dem vorderen Abschnitt der Mundhöhle wird die Nahrung ergriffen und abgeschnitten; daher befinden sich hier gewöhnlich scharf geschliffene Zähne, wogegen im hinteren, dem Zermalmen dienenden Teile, bei den meisten Säugetieren mehr oder weniger breite Kauflächen angelegt wurden.

Ausser der Nahrungsaufnahme und dem Beuteerwerb dienen die Zähne gelegentlich auch noch anderen Zwecken. Es ist z. B. bekannt, dass Hengste Hackenzähne besitzen, die Stuten aber nicht; vermittelst dieser Hackenzähne soll sich nun der Hengst beim Begattungsakte besser am Ligamentum nuchale der Stute festbeissen können. Ebenfalls im Dienste der Sexualität stehen die weit aus dem Maule hervorragenden Eckzähne der Moschushirsche. Es ist dies die ritterliche Waffe, deren sie sich bedienen beim Kampfe um die Hirschkühe. Bei horntragenden Hirschen schwindet nach den Gesetzen der Correlation der Eckzahn in dem Masse, als das Geweih zunimmt, an welches alsdann die Funktion der geschlechtlichen Waffe übergeht. — Plumpe Tiere kommen eher in den Fall, Hindernisse aus dem Wege räumen zu müssen, als flinke, welche über dieselben hinwegsetzen und deshalb besitzen sie weit hervorragende und kräftig entwickelte Stosszähne, so der Mammuth, der Elephant, das Walross, das Nilpferd und der männliche Narwald, dem zur Brunstzeit dieser Stosszahn gleichzeitig als Geschlechtswaffe dient.

Im Gebiete des Incisivengebisses kommen je nach der Beanspruchung die verschiedenartigsten Gebilde zustande. Bei allen nagenden Tieren verlängern sich die entsprechenden Schneidezähne recht bedeutend; dabei krümmen sie sich etwas und tragen, um stets scharfgeschliffen zu sein, nur auf ihrer äusseren Wand einen Schmelzbezug; hierzu gehören die meisten Vertreter der Rodentia, Tillodontia, Allotheria und der diprotodonten Beuteltiere. Auch die schon erwähnten Stosszähne des

Digitized by Google

Elephanten und des Narwal sind differenzierte Schneidezähne. Bei den Schweinen ragen die unteren Incisiven horizontal nach vorn, welche Einrichtung sie in den Stand setzt, nahrhafte Wurzeln herauszuschaufeln, währenddem die unteren Schneidezähne einiger Lemuren in zierlichster Weise eingeschnitten sind, so dass sie bei der täglichen Toilette als Kamm benützt werden können. Die Sirenen sind charakterisiert durch grosse obere Schneidezähne, vermittelst welcher sie die zur Nahrung dienenden Wasserpflanzen auszuziehen vermögen.

Gewöhnlich vermindert sich die Zahl der übrigen Schneidezähne, wenn ein einzelner besonders umfangreich geworden ist; so fehlen vielen Proboscidiern sämtliche untern Schneidezähne. Aber auch ohne diesen Umstand kann diese Erscheinung auftreten; z. B. mangeln den Wiederkäuern, Dinoceraten und Chalicotheriden die obern Incisiven und bei den meisten Edentaten gelangen sie weder im Ober- noch Unterkiefer zur Ausbildung.

Fig. 2.

Bei den Backzähnen unterscheidet man:

1. Zähne mit scharfen Spitzen und Kanten (secodonte) Fig. 2a;
2. Höckerzähne (bunodonte) Fig. 2b;
3. Zähne mit geraden Schmelzjochen (lophodonte) Fig. 2c;
4. Zähne mit halbmondförmigen Schmelzjochen (selenodonte) Fig. 2d.

Der Typus des secodonten Zahnes ist der Raubtierbackzahn, dessen Form annähernd auch den Insektenfressern zukommt, also Tieren, welche ihre Nahrung nur zu zerschneiden und zerreissen brauchen (Carnivora, Marsupialia, Chiroptera, Insectivora). Die Fleischnahrung ist leicht verdaulich, weshalb der ganze Verdauungsapparat sehr einfach gestaltet ist; bei den Car-

Digitized by Google

nivoren, deren Zähne eine schmale, mit scharfen, längslaufenden Kanten versehene Krone besitzen, beträgt beispielsweise die Länge des Darmes nur 3—5 mal diejenige des Körpers. Die Herbivoren sind mit einem Darm ausgestattet, der das zwanzigfache der Körperlänge beträgt.

Bunodonte, also Höckerzähne, finden wir bei Früchtenfressern und Omnivoren. Die Nährwerte finden sich in den Früchten in geringerem Grade als im Fleisch vor, weshalb auch die Verdauungseinrichtung eine kompliziertere wird; die Backzähne werden breiter, mit Höckern versehen und zugleich niedriger. Das Gebiss der früchtefressenden Affen ähnelt sehr demjenigen des Menschen, weshalb viele Forscher, darunter Baume, die Früchte als unsere ursprüngliche Nahrung angenommen haben. In der That sprechen die Zähne des Menschen für Früchtennahrung, aber die Länge des Darmes nicht. Bei frugivoren Affen misst der Darm das zehnfache der Körperlänge; beim Menschen aber nur das fünf- bis sechsfache; demnach würde der Mensch zum Carnivorismus neigen. Baume hat dies nun mit folgender Begründung zurückzuweisen versucht: „Der Darm des Menschen ist zwar weniger massig entwickelt als der Darm der Frugivoren, er hat aber auch nicht so schwere Arbeit zu leisten. Der Mensch isst zwar Früchte, er scheidet aber gerade diejenigen Bestandteile aus, welche wegen ihrer schweren Verdaulichkeit einen grösseren Darmapparat nötig machen. Er nimmt deshalb die dem Fleisch dem Nährwert nach sich nähernden Nahrungsmittel in viel geringerer Quantität auf. Nun lässt sich nachweisen, dass die Grössenentwicklung des Darmes von der Massenhaftigkeit der aufgenommenen Nahrung abhängig ist."

Diesem Ausspruche nach hätte sich also secundär, infolge der Fleischnahrung, die Länge des Darmrohres reduciert. Ich kann dieser Ansicht nicht ganz beipflichten. Trotzdem wir bis zu einem gewissen Grade die Vererbung durch Inactivität atrophisch gewordener Körperteile manchmal wahrzunehmen glauben, trägt doch der Darm des Menschen so altererbte Eigentümlichkeiten an sich, dass an eine so beträchtliche Verkürzung desselben kaum zu glauben ist. Ich denke hiebei

Digitized by Google

an den Blinddarm, der von älteren Vorfahren auf uns übergegangen sein soll und der schon längst eliminiert sein könnte. Bis wir dieser Ansicht von der Anpassung der Darmlänge an die Nährweise beipflichten könnten, müsste doch zuerst experimentell nachgewiesen werden, dass durch fortgesetzte Fleischnahrung bei Affen in der Gefangenschaft, eine Reduction der Darmlänge zu erzielen wäre; solche Experimente sind aber schon deshalb kaum ausführbar, weil sie sich über zu grosse Zeiträume erstrecken müssten.

Ich glaube hingegen nicht, dass wir ein positives Resultat zu erwarten hätten, sonst müssten beträchtliche Unterschiede in der Darmlänge entstehen zwischen armen Landbewohnern, die sich durch Generationen von Feldfrüchten und Milchprodukten ernähren und die Sonntags kaum ein Stückchen Speck zu sehen kriegen, und fleischessenden Stadtbewohnern. Solche Unterschiede finden sich aber in Wirklichkeit nicht vor, sondern immer beträgt die Darmlänge ca. 8 Meter, also das fünf- bis sechsfache der Körperlänge. Demnach ist der Mensch infolge des bunodonten, frugivoren Gebisses und des carnivoren Darmes, seiner Urbestimmung nach, genau dasselbe, was er jetzt noch ist, nämlich omnivor.

Sowohl bei Carnivoren, als Insektivoren und Omnivoren ist die Kaubewegung eine orthale, das heisst: eine von unten nach oben gerichtete.

In den Kräutern sind die Nährwerte noch spärlicher angelegt als in den Früchten, und um dieselben frei zu bekommen, tragen die Backzähne der Herbivoren noch kompliziertere Muster. Bei den lophodonten Säugern, die als schönste Vertreter das ausgestorbene Lophiodon und den lebenden Tapir besitzen, besteht zwischen den Höckern eine Verbindung durch Joche, welche ein Zermalmen der Nahrung weit besser ermöglichen, als dies von bunodonten, also einfachen Höckerzähnen besorgt werden könnte. Sind die Joche halbmondförmig, wie bei vielen Wiederkäuern, so spricht man von selenodonten Zähnen.

Je nach der beim Kauen ausgeübten Bewegung des Unterkiefers ist die Stellung der Joche eine verschiedene, so zwar, dass sie sich senkrecht zur Bewegungsrichtung

Digitized by Google

einstellen. Deshalb stehen die Schmelzlamellen der Wiederkäuer, also bei entaler und ectaler Mastication, schief zur Längsachse der Alveolarfortsätze. Bei den Nagern schiebt sich der Unterkiefer von vorn nach hinten (proal), und dementsprechend liegen die Joche quer zur Längsaxe der Alveolarfortsätze; das Gleiche trifft zu bei den Proboscidiern (der Elephant ist ein gutes Beispiel dafür), deren Mastication palinal, das heisst von hinten nach vorne vor sich geht. In diesen Fällen findet sich selbstredend kein quer-, sondern ein längsgestellter Condylus, der in einer Rinne der Schläfenbeinbasis gleitet.

Die Gebisse der meisten Säuger werden während des Lebens einmal gewechselt, sie sind also diphyodont; nur bei den Sirenen, Zahnwalen und Edentaten bleiben die einmal gebildeten Zähne während des ganzen Lebens in Gebrauch; es sind diese Tiere also monophyodont. Wo ein Ersatzgebiss geschaffen wird, ist es stets aus grösseren und zahlreicheren Zähnen zusammengesetzt als das Milchgebiss.

Nach Baume wäre das Milchgebiss so zu deuten, dass die im Laufe der phyletischen Entwicklung stattgehabte Kieferverkürzung zu einer Verdrängung desselben aus der Zahnreihe geführt hätte. Er fasst also das Milchgebiss als Teil des bleibenden auf. Die Verschiedenheit sei nur eine zeitliche. Auch Oldfield und Flower betrachten die zwei Zahnreihen, also das diphyodonte Verhalten als ein aus dem monophyodonten hervorgegangenes und nur den Säugern zukommendes.

Zittel teilt aber seine Ansicht, der ich mich anschliesse, dahin mit, dass der Beweis, nach welchem diphyodonte Säugetiere aus monophyodonten hervorgegangen seien, nicht erbracht sei, sondern es seien im Gegenteil viele monophyodonte Formen bekannt, deren Vorläufer noch zwei Zahnreihen besessen hätten. — Als Beispiel seien nur die Proboscidier, viele Nager, Insektivoren und Edentaten genannt, deren Zahnwechsel im Vergleich mit ihren Vorfahren sichtlich im Rückgange begriffen ist. Dazu kommt noch die schwerwiegende Mitteilung Kückenthals, nach welcher bei monophyodonten Säugern embryonal sehr oft Milchzahn-

Digitized by Google

keime angelegt werden, die aber nie zu Entwicklung und Durchbruch gelangen. Andere Forscher, worunter Kollmann, haben dasselbe beim Menschen beobachtet. Auch hier soll die Zahnleiste überzählige Keime producieren, die nur ausnahmsweise in Form überzähliger Zähne zur Entwicklung kommen. Zieht man aus alledem und aus der Beobachtung Rütimeyers, dass die Milchzähne das Gepräge der phyletischen Vorläufer an sich tragen, das Facit, so gewinnt man gegen die oben angeführte Anschauung ein erdrückendes Beweismaterial, und es erscheint viel eher, als ob die monophyodonten Formen von diphyodonten abstammen und vielleicht wiederum die diphyodonten von polyphyodonten. Demnach wäre aus dem immerwährenden Zahnwechsel, wie er z. B. beim Haifisch typisch ist, langsam der diphyodonte und aus diesem der monophyodonte entstanden. Mit der Differenzierung, vielleicht gelegentlich auch Reduction (Rückbildung) der Individuen scheint die Fähigkeit des Zahnwechselns immer mehr verloren gegangen zu sein; zuerst wurden einfache Zähne ausgebildet, die fortwährend gewechselt wurden, dann wurden die Zahnformen complicierter, und die Natur ging schon sparsamer damit um, bis die einmalige Bezahnung den Abschluss bildete. Wir können uns also dem beruhigenden Gefühle hingeben, dass auch der Mensch noch nicht auf der Endstation seiner Entwicklung angelangt ist; es steht ihm immer noch das monophyodonte Stadium bevor.

Alle diese Zahntypen können in der verschiedensten Weise vermischt und compliciert werden durch Hinzutreten von Zwischenjochen und Höckern aller Art. Wenden wir das eben Erwähnte auf den menschlichen Backzahn an, so können wir von demselben sagen, dass er ein bunodonter, brachyodonter sei. Das Gebiss als solches müssen wir, wegen der Verschiedenheit zwischen dem Incisiven- und dem Molarengebisse, als anisodont bezeichnen, welche Eigenschaft es mit demjenigen der meisten Säuger teilt; hingegen ist die Thatsache, dass überall die Zähne dicht aneinander gereiht sind, also nirgends ein Diastema entsteht, eine Eigen-

Digitized by Google

tümlichkeit, die nicht viele Tiere, nicht einmal alle Primaten, mit dem Menschen gemein haben. In Bezug auf Zahnwechsel ist der Mensch diphyodont und in Bezug auf die Kaubewegung orthal.

Es erhebt sich nun für uns die Frage, welche phylogenetische Entwicklung wohl die Zähne durchgemacht haben mögen, bis sie sich zu der jeweiligen Höhe differenziert hatten. Wer auf dem Boden von Lyell und Darwin steht, der lebt der Ueberzeugung, dass durch die Summierung kleinster Abänderungen die schliesslichen enormen Formverschiedenheiten aller lebenden Wesen und somit auch ihrer Gebisse zustande gekommen sein müssen. Es gibt keine fixierte Form, keine Beständigkeit in der Natur, alles ist ein Werden und Vergehen.

Ich will versuchen, die Art und Weise, wie sich Cope und Osborn, durch mechanische Gesetze geleitet, die allmähliche Umwandlung der Säugetierzähne aus einer Grundform vorstellen, klar zu machen:

Als ursprünglicher Typus wird der einfache Kegelzahn (haplodonter Typus) angenommen; derselbe besteht, wie z. B. bei den Zahnwalen, aus einer einspitzigen Krone mit einfacher, verlängerter Wurzel. Fig. 3 a.

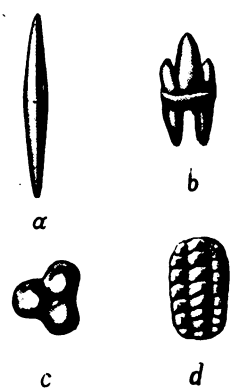

Fig. 3.

Vorn und hinten tritt an der Krone dieses Kegelzahnes je ein kleines Spitzchen auf, wie bei den ältesten Beuteltieren zu sehen ist, dieses ist der protodonte Typus. Diese Spitzchen werden im Verlaufe länger, aber man unterscheidet stets noch eine stärkere Mittel- und zwei accessorische schwächere (vordere und hintere) Spitzen, dies ist der triconodonte, bei den mesozoischen Beuteltieren vorkommende Typus. Die Wurzel ist zweiteilig. Fig. 3b.

Im vierten Stadium verbreitert sich die Krone in der Weise, dass der Mittelhöcker nicht mehr in gleicher Linie mit den Nebenhöckern steht, sondern nach innen

Digitized by Google

oder aussen tritt. Es entsteht also der trituberculäre Zahn. Fig. 3c.

Aus diesem Trituberkularzahn, den man nur bei mesozoischen Beuteltieren findet, geht nun durch Hinzutreten neuer Höcker der Quadritubercular-, Quinquetubercular-, Sextubercular- und schliesslich der bei Allotherien angetroffene Multituberculärzahn, Fig. 3d, hervor.

Ich will nicht näher auf die Einzelheiten der phylogenetischen Umwandlung eingehen. Man braucht nur seiner Phantasie die Zügel etwas schiessen zu lassen, um durch Verschiebungen in der Stellung der Höcker und Verbindung derselben untereinander vermittelst Kämmen und Jochen alle diejenigen Modificationen heraus zu bekommen, die in der Wirbeltierreihe in so mannigfaltiger Weise zur Ausbildung gelangen.

Anatomie.

Wir betrachten die Mundhöhle nur vom topographisch-anatomischen Standpunkte aus, da wir glauben, bei den Lesern dieses Lehrbuches die allgemein anatomischen Kenntnisse des Gegenstandes voraussetzen zu dürfen.

Die Mundhöhle von aussen.

Der äusseren Betrachtung nach bildet die Mundgegend einen scharf gegen die Umgebung abgegrenzten Bezirk (siehe Fig. 4). Seitlich reicht sie bis zu dem von den Nasenflügeln zu den Mundwinkeln ziehenden Sulcus nasolabialis, unten bis zu dem nach oben convexen Sulcus mentolabialis und oben bis zur Nase. Diese Sulci sind schärfer geschnitten im Alter als in der Jugend, sowie bei Leuten, die sich auf grosse Entfernungen verständlich machen müssen, wie z. B. Schauspielern; auch hat man dasselbe beobachtet bei chronischen Leiden.

Normaler Weise steht die obere Lippe etwas weiter vor als die untere; ist sie aber übermässig verdickt, so können wir oft auf Scrophulose mit adenoiden Wuche-

Digitized by Google

Fig. 4. Aeussere Mundgegend. *a* Sulcus nasolabialis. *b* Sulcus labiomentalis. *c* Philtrum.

rungen im Retronasalraum abstellen. Steht die Unterlippe sehr weit vor, so denke man a priori an ein anormales Vorspringen der unteren Zahnreihe. Ziemlich häufig begegnet man in der Praxis einer zu kurzen Oberlippe, bei der während des Sprechens das Zahnfleisch constant zu sehen ist. Die Folge davon ist eine chronische locale Reizung des Zahnfleisches an dieser Stelle durch thermische, sowie eintrocknende Einflüsse, besonders während der Nacht. Es siedeln sich auf der Schleimhaut sowohl, als an den Vorderzähnen die massenhaften Keime der Luft an; eine Folge davon ist Bildung schmieriger, zerstörender Beläge am Zahnfleischrande und an den Frontflächen, besonders der Incisiven. — An die links oder rechts oder selten beidseitig vorkommenden Narben der Oberlippe, welche von Operationen der Hasenscharte, die entweder mit oder ohne Wolfsrachen im Zusammenhang standen, will ich hier nur der Vollständigkeit halber erinnern.

Vestibulum oris.

Hinter der äussern Mundgegend und den Wangen liegt das hufeisenförmige Vestibulum oris (Fig. 5a). Für gewöhnlich ist eigentlich kein Raum vorhanden, da die Wangenschleimhaut den Zähnen dicht aufliegt; durch Aufblasen aber kann man sich überzeugen, welche Geräumigkeit das Vestibulum wegen der Elasticität der Aussenwandungen annehmen kann, welcher Umstand für die zahnärztliche Untersuchung und Behandlung von grosser Wichtigkeit ist. Es ist merkwürdig, dass beim Kauen die Wange nicht zwischen die Backzähne gerät; dies hat Henle dadurch erklärt, dass eine derbe Membran mit dem Musculus buccinator fest verwachsen ist, so dass die Schleimhaut beim Schliessen nicht einfach hereingebuchtet wird, sondern sich in Verbindung mit dieser Membran, in unzählige kleine Fältchen legt.

Die grösste Ausdehnungsfähigkeit hat die Umschlagfalte, die von Merkel zutreffend als Fornix bezeichnet wird, dies ist die Uebergangsstelle der Aussen- in die Innenwand des Vestibulum. Hier ist die Schleimhaut nur

Digitized by Google

Fig. 4.

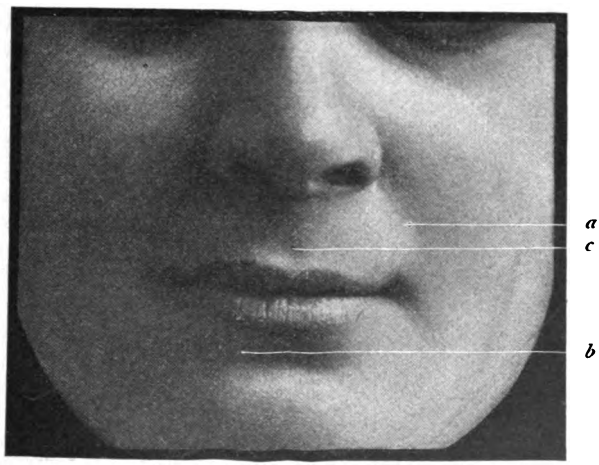

Digitized by Google

Digitized by Google

ganz locker angeheftet und hängt am Oberkiefer in der Gegend zwischen Prämolaren und Molaren besonders tief; vorne verbindet eine straffere Schleimhautfalte, das Lippenbändchen, sowohl unten als oben die Innen- mit der Aussenwand des Fornix. Bei der Prothese ist den genannten Verhältnissen Rechnung zu tragen, und sind an diesen Stellen genügende Ausschnitte anzubringen.

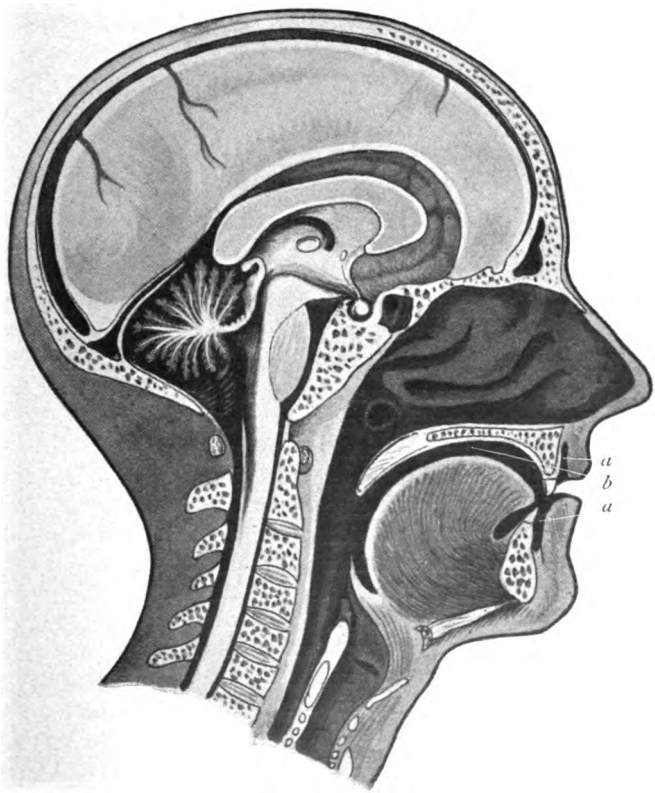

Fig. 5. Medianschnitt des menschlichen Kopfes.
a **Vestibulum oris,** *b* **Cavum oris.**

Im hinteren Teile des Fornix stösst man lateralwärts auf den Prozessus coronoideus des Unter-

Digitized by Google

kiefers, der manchmal beim Anlegen der Cofferdamklammer an den zweiten Molaren, störend in den Weg tritt.

Gegenüber dem ersten und zweiten oberen Molaren bemerkt man eine stecknadelkopfgrosse Karunkel, die von einem haarfeinen Loche durchbohrt wird, es ist dies der Ausführungsgang der Ohrspeicheldrüse, der Ductus Stenonianus. Die Parotis, die grösste der Speicheldrüsen, liegt vor und unter dem Ohre und füllt den Raum hinter dem Unterkieferaste aus, allwo ihre Hauptmasse, vielfach gelappt, sich zwischen und um die Muskeln, Blutgefässe, Nerven, Knochenvorsprünge etc. legt. So wird sie von hinten her begrenzt vom Musculus sternocleidomastoideus und dem Processus mastoideus, etwas weiter nach unten berührt sie den Musculus digastricus und legt sich um den Processus styloideus und dessen Muskeln; auch zwischen die Musculi pterygoidei hängen nach vorne einzelne Lappen. Sie umfasst oben das Kiefergelenk, sofern es nicht von Muskeln bedeckt ist, lehnt sich an den Jochfortsatz und schickt gewöhnlich einen keilförmigen, dünnen Lappen auf dem Masseter gegen das Gesicht vor.

Wegen der enorm weichen, fettähnlichen Konsistenz der Drüsensubstanz kann von aussen dieselbe kaum durchgefühlt werden, auch beim Drücken gegen den Kieferwinkel fühlt man kaum etwas von der hier angelagerten Drüse. Viel besser ist eine negative Beobachtung bei stark abgemagerten Individuen zu machen; bei diesen steht der Kieferwinkel scharf hervor, und zwischen Ohr und aufsteigendem Kieferaste entsteht durch Schwund der Drüsensubstanz eine tiefe Grube.

Beim Kauen und Sprechen pressen die beweglichen Teile, Unterkiefer und Musculatur, die Parotis gegen die fixierten Knochenpartien, so dass sie wie ein Schwamm ausgedrückt wird; beim ruhigen Offenhalten des Mundes quillt, wenn man die stattliche Grösse der Drüse in Betracht zieht, normaliter nur wenig Flüssigkeit hervor, weshalb man bei kurz dauernden zahnärztlichen Operationen den Oberkiefer durch Einlegen eines aufsaugenden Materials (Watte, Wundschwamm) in der Nähe des Ductus stenonianus vollständig trocken halten kann.

Digitized by Google

Durch den Ausführungsgang werden leicht von der Mundhöhle aus Fremdkörper, ganz besonders Bakterien nach dem Parenchym der Ohrspeicheldrüse übergeführt, und deshalb trifft man nicht selten, bei sehr schlecht gepflegten Zähnen, chronische Schwellung derselben. Die Noxe der epidemisch auftretenden Parotitis mag wohl auch ihren Weg durch die Mundhöhle nehmen.[1])

Da die Parotis allseitig von einer straffen, fibrösen Kapsel, die an den Berührungsflächen der Muskeln stets am dicksten ist, und ferner teilweise von starren Knochenwänden eingeschlossen wird, dokumentieren sich selbst leichtere Schwellungen gleich durch Schmerzen, und zwar werden diese von Patienten gerne nach den hinteren Molaren verlegt. Besonders wenn die Beweglichkeit des Unterkiefers sich vermindert, denkt man gerne an Erkrankungen im Gebiet der Weisheitszähne. Zur Feststellung der Diagnose betaste man die Parotis von aussen, und kann man keine Geschwulst vor dem Ohre oder auf dem Masseter wahrnehmen, so untersuche man den Unterkieferwinkel, an welchem bei Schwellung zuerst etwas Drüsensubstanz prolabiert; dies hat seinen Grund darin, weil an dieser Stelle die fibröse Kapsel (nach König) am dünnsten ist.

Cavum oris.

Bei geschlossenem Munde ist, streng genommen, die Mundhöhle keine Höhle, denn die Zunge liegt den Wänden überall fest an (Fig. 5), höchstens am Zungenrücken eine Rinne freilassend zum Abfluss der Flüssigkeiten. Auch bei geöffnetem Munde kann man kaum von einer Höhle sprechen, denn dadurch, dass sie mit dem Pharynx in direkter Verbindung steht, bildet sie weit eher einen Kanal als eine Höhle. Ebenso schwankend wie dieser Begriff ist auch ihre Begrenzung. Am besten noch kann ihre Grenze da abgesteckt werden, wo Hartgebilde in Frage kommen; so findet sie vorn ihren Abschluss durch

[1]) Nach Tillmann, Lehrbuch der spez. Chirurgie, 1897, S. 424 entstehen die Entzündungen der Speicheldrüse meist im Anschluss an Fäulnisvorgänge der Mundsecrete.

Digitized by Google

die Schneide- und Eckzähne und seitlich durch die Backzähne. Oben ist nur im Bereiche des harten Gaumens ein stabiler Abschluss gegeben, weniger ist dies der Fall weiter hinten am weichen Gaumen, welcher eine gewisse Beweglichkeit besitzt.

Der Boden der Mundhöhle wird von der Zunge eingenommen; um nach unten eine Linie oder vielmehr eine Fläche abzustecken, welche mit anatomischer Begründung Mund und Hals voneinander trennt, hat man den Musc. mylohyoideus als Scheidewand angenommen. Dieser Muskel spannt sich bekanntlich zwischen den Unterkieferkörpern und dem Zungenbein diaphragmaartig aus. Das heisst, er entspringt von der Linea mylohyoidea, die schief von hinten oben nach vorn unten verläuft. Der grösste Teil der Muskelfasern geht zur bindegewebigen Raphe zwischen Corpus hyoidei und Spina mentalis interna; der kleinere Teil zum Corpus hyoidei selbst.

Nach hinten reicht die Mundhöhle bis zu einer Frontalebene, die man sich durch die Gaumenbogen gelegt denkt; es ist dies der Isthmus faucium, die Mundrachenenge.

Wir wollen nur diejenigen Mundhöhlengegenden einer genauern Betrachtung unterziehen, die nicht mit den Zahnreihen in Verbindung stehen, da wir die Anatomie der Zähne in besonderer Weise und an anderer Stelle zu berücksichtigen gedenken.

Das Dach der Mundhöhle (Fig. 6) wird vom Gaumen gebildet, und zwar nennt man den vorderen, von den Zähnen umrahmten Teil, wegen seiner knöchernen Unterlage, den „harten" Gaumen und den hinteren, muskulösen den „weichen" Gaumen.

Bei der Betastung hat man das Gefühl, als sei eine dünne Mucosa direkt über die Knochenplatte des harten Gaumens gespannt; dies ist aber nicht der Fall, sondern es liegt zwischen Schleimhaut und Periost ein dickes Polster aus Balken und Platten mit zahlreichen eingestreuten Fettträubchen und acinösen Drüsen. Dieses Polster ist an der Umbiegstelle zwischen dem eigentlichen Gaumendach und dem Alveolarfortsatz am stärksten und bedingt die abgerundete Form des Gaumengewölbes.

Digitized by Google

Das Gaumengewölbe ist vielfachen individuellen Schwankungen unterworfen; bald ist es ganz flach, bald besitzt es gotischen Spitzbogendurchschnitt, und dazwischen sind alle Abstufungen vertreten. Ueber die Pathologie zu enger und hoher Gaumen werden wir bei Besprechung der Zahnanomalien zu hören bekommen.

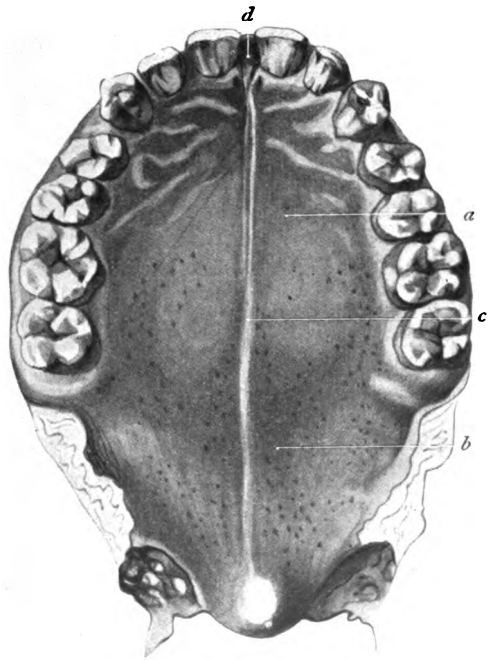

Fig. 6. Dach der Mundhöhle. *a* harter Gaumen, *b* weicher Gaumen, *c* Raphe, *d* Papilla palatina.

Am harten Gaumen erblickt man eine birnförmige Erhabenheit hinter den mittleren Schneidezähnen, die Papilla palatina, von welcher aus ein Wulst in der Mittellinie nach hinten verläuft. Von diesem strahlen schräg nach den Zahnbogen seitliche Ausläufer, die Plicae palatinae. Alle diese Erhabenheiten sind

Digitized by Google

Fig. 8. Gefässe und Nerven des harten Gaumens.
a Arteria palatina major und daneben der Nervus palatinus major. *b* Canalis incisivus, durch welchen die A. palatina major mit dem Endast der A. sphenopalatina anastomosiert, daneben tritt der N. Nasopalatinus an den harten Gaumen.

reich mit Tastnerven ausgestattet, weshalb es leicht erklärlich ist, dass Leute, welche eine Prothese tragen, am Genuss der Speisen einiges einbüssen.

Die überall vorhandenen Papillen der Mundschleimhaut sind vorn höher und zahlreicher als gegen den weichen Gaumen zu. Das Epithel ist ein mehrschichtiges Pflasterepithel, bei dem das Stratum corneum fehlt. Die obersten Schichten sind nicht, wie bei dem Hautgewebe verhornt, sondern die Kerne bleiben deutlich sichtbar. Nicht überall besitzt das zwischen Mucosa und Periost liegende Gewebe dieselbe Beschaffenheit; die acinösen Drüsen sind reichlicher im hin-

Fig. 7. Seniler Oberkiefer mit durchlöcherter Gaumenplatte.

teren als vorderen Teile vertreten und wiederum am reichlichsten an der vorhin erwähnten, am Uebergang vom Gaumendach zum Alveolarfortsatz befindlichen Stelle. Im übrigen wird dieses zwischen Mucosa und Knochenhaut

Digitized by Google

Fig. 8.

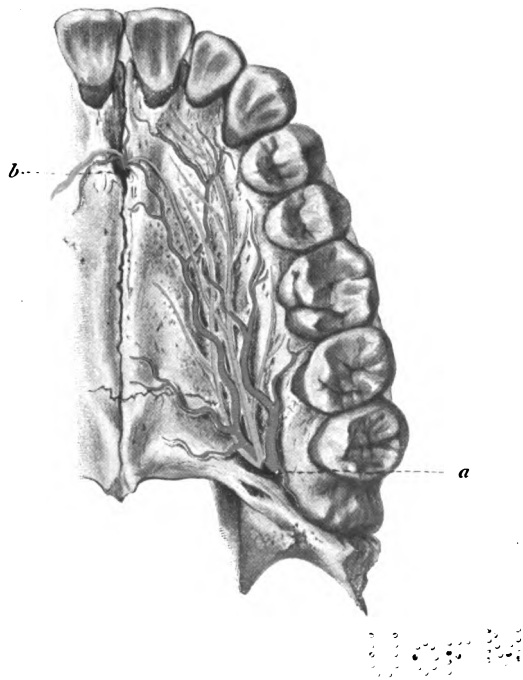

Digitized by Google

Digitized by Google

eingelagerte Gewebe des Gaumenbogens aus straffen Bindegewebszügen gebildet; diese sind mit der Schleim- und Knochenhaut eng verwachsen und gleichsam ineinander verfilzt.

Im Alter und bei Verlust der Zähne büsst selbstverständlich der Gaumen seine Wölbung ein durch Resorption des Alveolarfortsatzes. Durch Knochenschwund entstehen ferner Usuren, so dass in hochgradigen Fällen die Mundhöhle von der Nasenhöhle nur noch durch Weichteile getrennt ist, wie dies bei Fig. 7 an einem macerierten Präparate zu sehen ist.

Die Arterien, welche den harten Gaumen zu versorgen haben, durchbrechen je hinter- und medialwärts vom Weisheitszahne durch das Foramen pterygopalatinum den Knochen, welchem sie dicht anliegen und parallel der Zahnreihe unter starker Verästelung nach vorne ziehen (Fig. 8). Es ist dies die Art. palatina major, welche den stärksten Ast der A. pterygopalatina aus der maxillaris interna darstellt. Die beiden Arterien vereinigen sich vermittelst feiner Aestchen in der Gegend der beiden Incisiven, von wo aus ein Stämmchen den Canalis incisivus durchdringt und hier mit der Art, sphenopalatina anastomosiert.

Die Nerven stammen aus dem zweiten Trigeminusaste und zwar aus dem Ganglion nasale s. sphenopalatinum. Es kommt hauptsächlich in Betracht der N. palatinus major, der mit der Arteria palatina major das Foramen pterygopalatinum verlässt und ungefähr das gleiche Verbreitungsgebiet hat wie diese. Dieser Nerv geht im Foramen incisivum eine Anastomose ein mit dem N. nasopalatinus, welcher durch das Foramen sphenopalatinum tretend, der Nasenscheidewand entlang nach vorne dringt.

Der weiche Gaumen beginnt etwa fingerbreit hinter der Verbindungslinie der Weisheitszähne; da er aus Muskeln besteht, wechselt seine Form fortwährend während der Betrachtung; das Gewölbe hebt und senkt sich abwechselnd. Die Uvula, das Zäpfchen, hängt von oben her in den Isthmus faucium herein und hilft an dessen Verengerung mit. Seitlich spannen sich die

Digitized by Google

beiden Gaumenbogen aus, in deren Nischen die Tonsillen ruhen. Der hintere Gaumenbogen ist der Arcus palato-pharyngeus und der vordere der Arcus palato-glossus.

Der Boden der Mundhöhle (Fig. 9) wird von der zwischen den beiden horizontalen Kieferästen fixierten Sublingualgegend und der Zunge gebildet. Verbunden sind beide miteinander durch das Frenulum linguae,

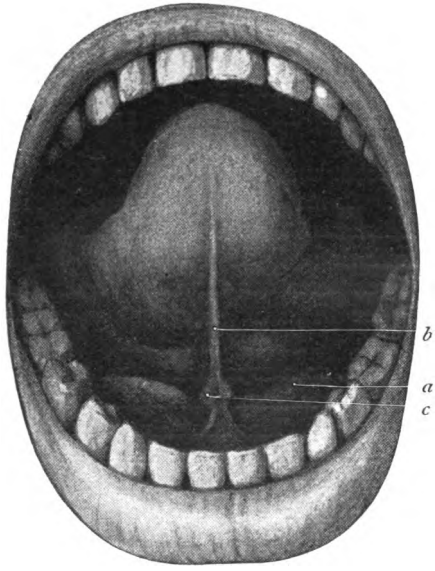

Fig. 9. Boden der Mundhöhle.
a Glandula sublingualis. *b* Frenulum. *c* Caruncula salivalis.

das Zungenbändchen. Zuweilen ist bei Kindern dieses Frenulum zu stark gespannt, so dass das Saugen behindert wird. Man durchschneidet dasselbe in solchen Fällen mit der Scheere. Auch kann abnormer Weise das Frenulum sich bis zwischen die beiden unteren Incisiven fortsetzen, wodurch das Tragen unterer Prothesen erschwert wird. Durch Anbringen geeigneter Ausschnitte

Digitized by Google

am untern Rand der Prothese wird diesem Uebelstande abgeholfen.

In Form zweier seitlicher Erhabenheiten zwischen Zunge und Unterkiefer gewahrt man die nur von der Schleimhaut bedeckten Glandulae sublinguales; unten ruhen sie direkt auf dem Musc. mylo-hyoideus auf, durch welchen sie zum grössten Teil von der Unterkieferspeicheldrüse getrennt sind. Innen berühren sie den Musc. genio-glossus. Die Ausführungsgänge dieser kleinen Speicheldrüsen münden zu 8—12 längs dieser besprochenen Erhabenheit des Mundbodens, als Ductus Riviniani; neben diesen aber besteht noch ein grösserer Gang, der Ductus Bartholinianus, der auf einer erbsengrossen Erhebung unter der Zunge am hinteren Ende des Frenulum linguae, der Caruncula salivalis, mündet. Diese Ausmündung wird gewöhnlich von der Glandula submaxillaris mitbenützt, indem sich ihr Ausführungsgang, der Ductus Whartonianus, ebenfalls nach der Caruncula ergiesst. Die Unterkieferspeicheldrüse fühlt man (und zwar nur in geschwollenem Zustande) etwas unterhalb und vor dem Unterkieferwinkel. Sie liegt in einem Dreieck, das gebildet wird vom Kieferrand und den beiden Bäuchen des Digastricus. Eine kleinere Drüsengruppe findet sich noch hinter den vorderen unteren Incisiven; Merkel belegt sie mit dem Namen: Glandula incisiva. — Alle diese Drüsen secernieren reflectorisch, sogar schon bei der geringsten Anstrengung der Kaumusculatur, wie z. B. bei herabhängendem Unterkiefer, weshalb man bei Operationen den Mundboden stets überschwemmt findet. Durch Watteeinlagen, sowie durch die Speichelpumpe ist es möglich, das Operationsfeld einigermassen trocken zu legen, ohne dass man zur Anbringung eines Cofferdams schreiten muss.

Die Zunge ist nur an ihrem hinteren Ende fixiert und vorne frei beweglich. Die Farbe der Zunge ist mehr grau im Vergleich mit dem lebhaften Rot der übrigen Mundschleimhaut; dies beruht auf der dickeren Ablagerung von Plattenepithelien. Der Zahnarzt hat an seinen Patienten täglich Gelegenheit, das Aussehen der Zunge

Digitized by Google

Fig. 10. Oberkiefer. *a* Processus alveolaris. *b* Processus zygomaticus. *c* Proc. frontalis. *d* Juga alveolaria. *e* Spina nasalis ant. *f* Fossa canina. *g* Foramen infraorbitale. *h* Tuber maxillare mit den hier nicht gut sichtbaren Foramina alveolaria für den Durchtritt von Gefässen und Nerven, die zu den Mahlzähnen führen.

zu beobachten, und wenn auch heute nicht mehr derjenige Wert auf die Zungenbeläge gelegt wird, wie ehedem, so können bei Hinzuziehung übriger Factoren doch wichtige diagnostische Schlüsse gezogen werden. Unter Zungenbelag versteht man gewöhnlich eine erhöhte Wucherung des Epithels, so dass die Zunge ein rauhes, noch graueres Aussehen bekommt. Die Erklärung dafür besteht nach Sahli in einer trophischen Beeinflussung der Zungenschleimhaut, hervorgerufen durch Störungen des Verdauungsapparates. In der That bildet der Zungenbelag ein wichtiges Diagnosticum bei dyspeptischen Erkrankungen. Er stellt sich auch bei fieberhaften und anderen mit Anorexie verbundenen Erscheinungen ein und kommt nur ausnahmsweise (meiner Erfahrung nach nur bei Rauchern) beim Gesunden vor. Der akute und der chronische Magencatarrh wird fast stets von Zungenbelägen begleitet, währenddem diese bei Ulcus fehlen.

Bei Hintanhalten der Speichelsecretion, wie dies bei schweren fieberhaften Affectionen der Fall ist, trocknet die verdickte Zungenschleimhaut ein, sie wird rissig und borkig und kann sich durch Blutungen bräunlich bis schwarz verfärben. Dieses bekannte Bild fuliginösen Belages deutet stets auf schwere Störungen im Allgemeinbefinden des Patienten.

Zeigt die Zunge frische und vernarbte Bisswunden und liegt kein scharfkantiger Zahn ursächlich zu Grunde, so frage man nach epileptiformen oder echt epileptischen Anfällen. Kommen ähnliche Anfälle vor und bestehen dennoch keine Bisswunden, so muss man Verdacht haben auf Hysterie oder Simulation.

Es sei noch an dieser Stelle erwähnt, dass bei der Chloroformnarkose die Zunge leicht nach hinten sinkt und den Kehlkopfeingang versperrt, was zu Erstickungs-Erscheinungen führt. Diesem Uebelstande kann man abhelfen, indem man entweder die Zunge mit einer Zange

Digitized by Google

Fig. 10.

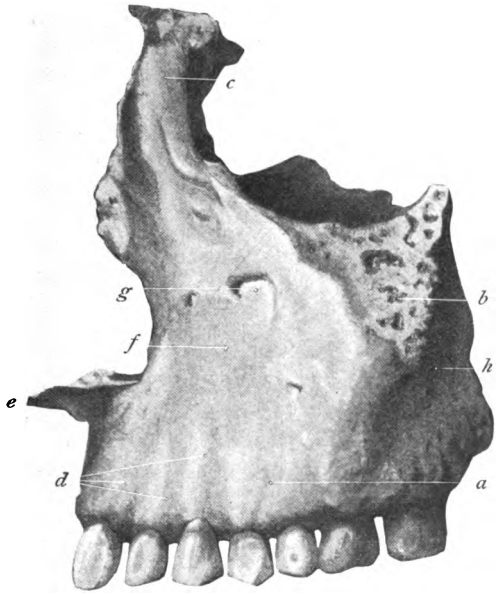

Digitized by Google

Digitized by Google

nach vorne zieht, oder indem man die Kieferwinkel nach vorne drückt, wodurch der Kehldeckel entlastet wird.

Die Arterien, welche für den Mundboden besonders in Betracht kommen, entspringen grösstenteils der Arteria lingualis aus der Carotis externa. Der Hauptstamm, die Arteria ranina, verläuft in der Mitte der Zunge nach der Spitze zu, allwo sie nahe an die Oberfläche tritt. Da der Stamm einen beträchtlichen Durchmesser hat, kommt es bei Verletzungen der Zunge, die bei zahnärztlichen Operationen nicht ganz unmöglich sind, zu bedeutenden Blutungen. Die Arteria dorsalis linguae, sowie die Art. sublingualis, welche kleinere Stämme darstellen, seien hier nur beiläufig erwähnt.

Von Nerven kommt der Hypoglossus, Trigeminus III (dessen Abkömmling der Lingulis ist), und der Glossopharyngeus in Betracht. Der Hypoglossus liegt neben und unter der Submaxillardrüse und schickt seine Zweige in die Musculatur der Zunge; er ist der Vermittler der Bewegung. Den Tastsinn besorgt der N. lingualis; ein Endast des III. Trigeminusastes, der durch die Vereinigung mit der Chorda tympani aus dem Facialis auch secretorische Functionen erhält, und obendrein die Geschmackswahrnehmung überleitet. Der Facialis ist bekanntlich eigentlich nur motorischer Natur; die Geschmacksfasern der Chorda tympani entstammen wahrscheinlich dem Glossopharyngeus nämlich durch den Nervus petrosus superficialis minor oder durch die Jakobsonsche Anastomose, durch welche Fasern zum Ganglion oticum und von da über die Chorda tympani zum Lingualis ‚geführt' werden. Auch die Zungenfasern des N. glossopharyngeus dienen der Geschmackswahrnehmung, wenn auch in geringerem Grade.

Der Oberkiefer (Maxilla).

Der Oberkiefer ist der grösste Knochen des Gesichtsskeletes. Er hilft das Dach der Mundhöhle bilden; ferner liefert er teilweise die Seitenwand der Nasenhöhle und den Boden der Orbita. Er besteht (ich verweise auf Fig. 10) aus einem Körper (Corpus) und vier Fort-

Digitized by Google

Fig. 11. Oberkiefer mit geöffnetem Antrum, um die Beziehungen der Zahnwurzeln zu dem letzteren zu zeigen. *a* Sinus maxillaris. *b* Processus maxillaris conchae nasalis inferior. *c* Pars perpendicularis ossis palatini. *d* Proc. ethmoidalis conch. inf. *e* Proc. uncinatus. *f* Facies orbitalis. *g* Fossa sacci lacrimalis. *h* Foramen sphenopalatinum. *i* Fossa pterygopalatina. *k* Weisheitszahn nach hinten durchbrechend.

sätzen. Der laterale Fortsatz heisst Processus zygomaticus, da er eine Verbindung mit dem Jochbein eingeht; in medialer Richtung zweigt der Processus palatinus ab; er bildet, zusammen mit dem Gaumenfortsatz des jenseitigen Oberkiefers, den grössten Teil des harten Gaumens. Der untere Rand der Maxilla, in welchen die Zähne eingefügt sind, heisst Processus alveolaris. Oben und vorn liegt der Processus frontalis; er stösst direkt an die Nasen-, Stirn- und Thränenbeine an.

Der Körper des Oberkiefers ist nicht massiv, sondern es findet sich darin, wie Fig. 11 zeigt, eine geräumige Höhle, der Sinus maxillaris (s. Antrum Highmori). Diese Höhle steht durch ein Loch der medialen Wand, dem Hiatus maxillaris (Ostium maxillare), mit der Nasenhöhle in Verbindung.

An der Facies anterior, der Vorderfläche des Oberkiefers, fallen die den Zahnalveolen entsprechenden Wülste auf; es sind dies die Juga alveolaria. (Fig. 10 d.) Zwischen denselben liegen jeweilen entsprechende Vertiefungen; eine solche ist besonders vor der stark entwickelten Eckzahnwurzel ausgeprägt, man bezeichnet sie als Fovea incisiva Die seichte Vertiefung (Fossa canina), welche sich zwischen dem Joch der Eckzahnwurzel und der Basis des Processus zygomaticus findet, dient dem Musculus caninus zum Ursprung.

Einige Millimeter unter dem unteren Augenhöhlenrande, ungefähr über der Wurzel des ersten Prämolaren tritt durch ein Loch, dem Foramen infraorbitale, der Nervus infraorbitalis, welcher Aestchen zu den Zähnen im Inneren des Knochens sendet, aus.

Der hinter dem Jochfortsatz gelegene Abschnitt besitzt einen rauhen Vorsprung, die Tuberositas maxillae, vorn endigt die Facies anterior in dem birn-

Digitized by Google

Fig. 11.

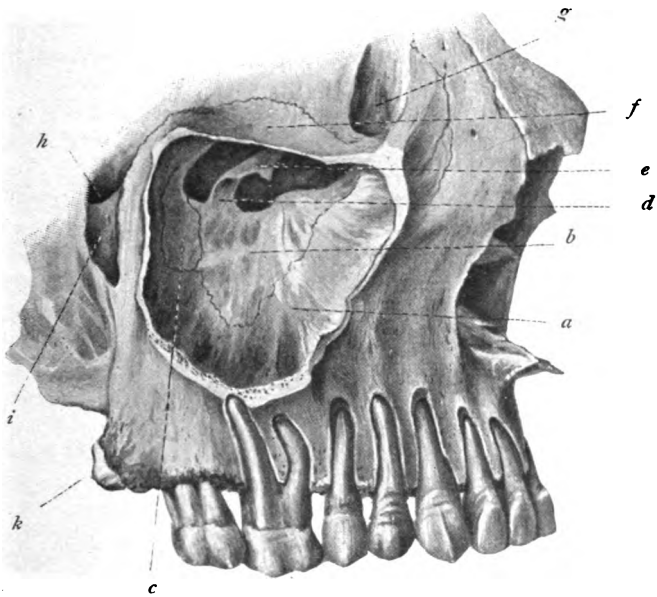

Digitized by Google

Digitized by Google

förmigen Ausschnitt der Nasenhöhle, der Apertura piriformis.

Die Orbitalfläche (Superficies orbitalis) ist glatt, nach aussen etwas abfallend; unterbrochen wird sie nur von einer Furche, dem Sulcus infraorbitalis, welcher nach vorne in einen gleichnamigen, geschlossenen Kanal übergeht, der als das eben beschriebene Foramen infraorbitale endigt. Dann ist noch eine kleine Vertiefung zu erwähnen, die medial und vorn an der Orbitalfläche gelegen ist und die dem Musculus obliquus internus als Ursprung dient.

An der medialen Seite des Oberkieferkörpers, der Superficies nasalis, findet sich nahe der Basis des Stirnfortsatzes die Crista turbinalis, an welche sich die untere Muschel anlegt. Am oberen Rande der Superficies nasalis liegt der Hiatus maxillaris, vor welchem ein nach vorne gerolltes Knochenplättchen, die Lamina lacrymalis, angebracht ist. Der Sulcus pterygopalatinus, welcher mit dem Os palatinum den Canalis pterygopalatinus bilden hilft, ist schräg nach vorn und abwärts gerichtet; die Rauhigkeit an seinem unteren Teile dient der Verbindung mit dem Gaumenbeine.

Von den Fortsätzen sind es weniger die Processus frontales und zygomatici, welche unsere Aufmerksamkeit beanspruchen, als die Processus palatini und alveolares.

Der Gaumenfortsatz (Processus palatinus) zweigt als viereckige, starke Knochenplatte in horizontaler Richtung vom medialen Teile des unteren Abschnittes des Oberkieferkörpers ab. In der Mittellinie treffen die beiden Fortsätze zusammen und bilden drei Viertel des harten Gaumens; das letzte Viertel wird von dem horizontalen Teil des Gaumenbeines geliefert. Die untere, der Mundhöhle zugekehrte Fläche ist gewölbt und rauh und mit Furchen versehen zur Aufnahme von Gefässen und Nerven. Hinten stösst mit gezahntem Rande der Gaumenfortsatz des Oberkieferbeines an die horizontale Platte des Gaumenbeines an. In der Mediallinie der oberen Fläche erhebt sich eine Leiste,

Digitized by Google

Fig. 13. Röntgenbild des Oberkiefers und Umgebung.

welche der Verbindung mit dem Pflugscharbeine dient. In der Nähe der Incisiven durchbricht ein Kanal die Gaumenplatte (Canalis incisivus); dieser tritt nach der Mundhöhle als Foramen incisivum zu Tage.

Der Zahnzellenfortsatz (Processus alveolaris) birgt in seinem Innern die Alveolen für die Zahnwurzeln. Es ist für uns von grösster Wichtigkeit, sowohl für die Wurzelbehandlung, als für

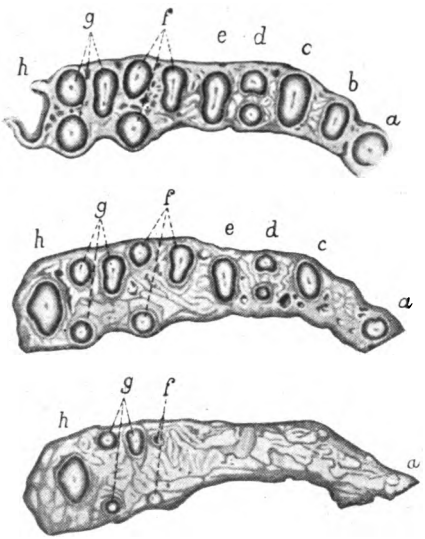

Fig. 12. Horizontalschnitte durch den Alveolarfortsatz des Oberkiefers.
a Centraler Schneidezahn. *b* Lateraler Schneidezahn. *c* Eckzahn. *d* Praemolar I. *e* Praemolar II. *f* Molar I. *g* Molar II. *h* Weisheitszahn.

die Extraction, eine exacte Darstellung der einschlägigen topographischen Verhältnisse zu besitzen. Diese kann man sich nicht besser verschaffen, als wenn man sich Horizontalschnitte, wie ich sie in Fig. 12 abgebildet habe, anlegt. Ich verweise, statt aller Auseinandersetzungen, auf diese Abbildung, die durch einen beigedruckten Text genügend erläutert wird.

Digitized by Google

Fig. 13.

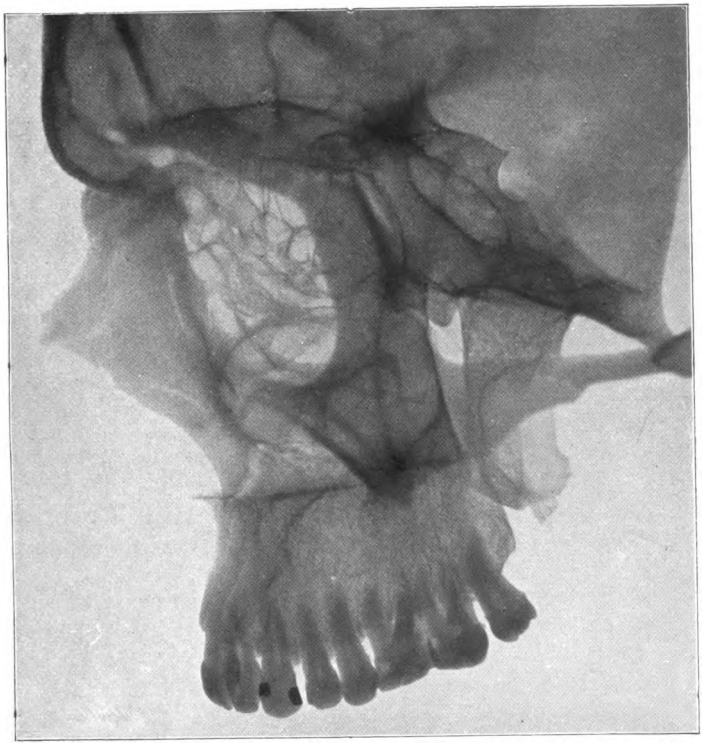

Digitized by Google

Digitized by Google

Eine Röntgenaufnahme des Oberkiefers samt Umgebung liess ich in Fig. 13 aus dem Grunde reproducieren, damit man sich derartige Bilder einpräge, denn nur bei Kenntnis normaler radiographischer Zustände können pathologische erkannt werden.

Der Unterkiefer (Mandibula). (Tab. 1.)

Der Unterkiefer ist nicht mit den übrigen Schädelknochen verwachsen, sondern er steht mit ihnen nur in gelenkiger Verbindung. Dieser schwerste und kräftigste aller Schädelknochen besteht aus einem horizontalen Teil, dem Corpus, und zwei aufsteigenden Aesten, Rami ascendentes.

Der Körper ist hufeisenförmig gekrümmt, und zwar bildet der untere Rand einen grösseren Bogen als der obere, die Zähne tragende Processus alveolaris; deshalb steht im Alter, nach Schwund des letzteren, der Unterkiefer scheinbar weiter vor, wozu natürlich auch der stumpfer werdende Unterkieferwinkel beiträgt.

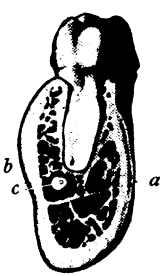

Fig. 14. Querschnitt d. Unterkieferastes. *a* Buccal. *b* Lingual. *c* Canalis mandibularis.

Die Wände der Zahnfächer sind im allgemeinen aussen dünner als innen, weshalb man auch bei der Extraction der Unterzähne hauptsächlich nach aussen luxiert. Nur durch die buccal gelegene Linea obliqua wird der Kieferkörper im Bereiche des zweiten und dritten Molaren verdickt, was sich besonders beim Entfernen von Wurzeln geltend macht, welche manchmal erst den Eingriffen der Resectionszange weichen. Fertigen wir einen Querschnitt des horizontalen Kieferastes an, wie wir einen solchen in Fig. 14 dargestellt haben, so sehen wir, dass im Innern einer harten Compacta eine weitmaschige Spongiosa liegt, deren Bälkchen den Canalis mandibularis bilden und stützen helfen. Der Markraum erstreckt sich bis nahe an die Wurzelspitze und umfasst dieselbe sogar buccal- und lingualwärts, aus welchem Verhalten sich das rasche Uebergreifen von Affectionen des Periodontiums auf den Kieferknochen

Digitized by Google

Tab. I. Unterkiefer eines Erwachsenen. Das obere Bild zeigt die buccale, das untere die linguale Seite. *a* Foramen mentale. *b* Protuberantia mentalis. *c* Juga alveolaria. *d* Linea obliqua. *e* Processus coronoideus. *f* Processus condyloideus. *g* Foramen mandibulare. *h* Fossa digastrica. *i* Spina mentalis. *k* Fovea sublingualis. *l* Linea mylohyoidea. *m* Lingula. *n* Fovea submaxillaris.

Fig. 15. Horizontalschnitte durch den Alveolarfortsatz des Unterkiefers. *a* Centrale Schneidezähne. *b* Lateraler Schneidezahn. *c* Eckzahn. *d* Praemolar I. *e* Praemolar II. *f* Molar I. *g* Molar II. *h* Molar III.

erklären lässt; auch werden in den Zahn gelegte lösliche Gifte bei offenem Foramen apicale relativ rasch resorbiert, und sind aus diesem Grunde mehr oder weniger schwere Intoxicationen, besonders bei bestehender Idiosynkrasie nicht ganz ausgeschlossen. Fig. 15 u. 16 illustrieren die topographischen Verhältnisse des Alveolarfortsatzes; Lage und Verlauf der Wurzeln sind vorzüglich zu sehen, sowie die Alveolen und Spongiosaräume.

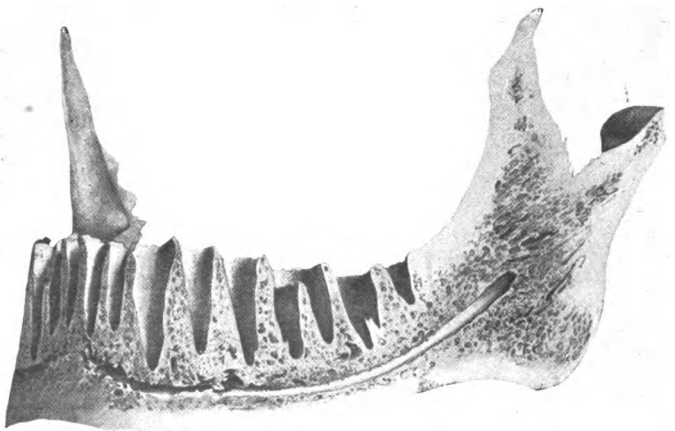

Fig. 16. Unterkiefer, an dem die buccale Knochenwand abgetragen worden ist, um die Verteilung der Spongiosa und den Verlauf des Canalis mandibularis zu zeigen.

Der aufsteigende Ast ist dünner und flacher als der Kieferkörper; er teilt sich oben in zwei Fortsätze, einen vorderen Processus coronoideus, an dem sich

Digitized by Google

Das obere Bild
a Foramen
ria. *d* Linea
us. *g* Foramen
k Fovea sub-
ubmaxillaris.

rfortsatz
Lateraler
f Molar I.

gte lös-
y rasch
veniger
diosyn-
trieren
eolar-
orzüg-
e.

h

Digitized by Google

Digitized by Google

Fig. 15.

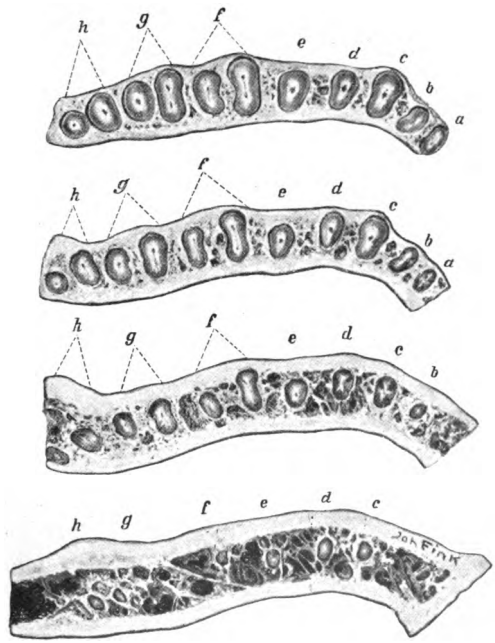

Digitized by Google

Digitized by Google

der Schläfenmuskel ansetzt, und einen hinteren Processus condyloideus, der durch einen in die Quere gezogenen Gelenkkopf mit dem Schädel articuliert.

Das Kiefergelenk bietet des Interessanten genug. Es ist gleichsam ein Doppelgelenk, indem stets das linke und das rechte Gelenk beim Kauen zusammenwirken müssen und keines selbständige Bewegungen ausführen kann. Vor der mit einem Meniscus ausgelegten Gelenkpfanne ruht das Tuberculum articulare, auf welches merkwürdigerweise beim Oeffnen des Mundes

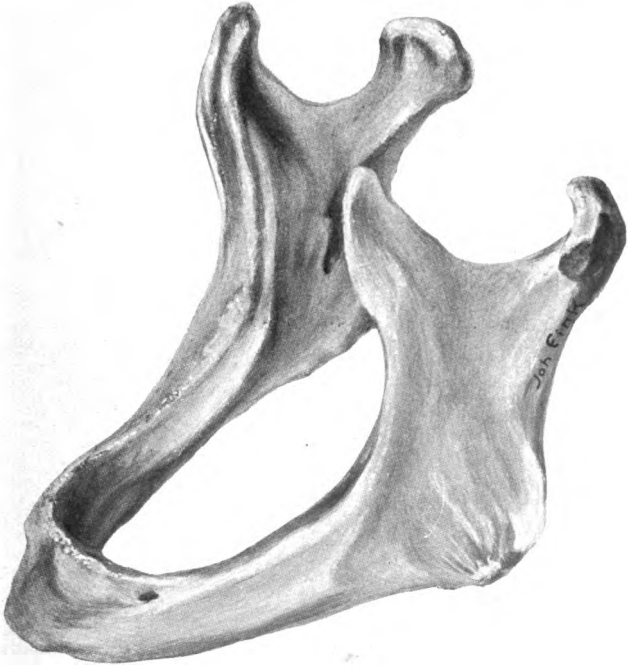

Fig. 17. Seniler Unterkiefer mit Atrophie des Processus alveolaris.

der Gelenkkopf mit dem Meniscus tritt, welchen Vorgang man durch Einführen eines Fingers in die äussere Gehörgangsöffnung ganz gut fühlen kann. Durch diese Einrichtung zweier Gelenkpfannen kann gelegentlich trotz hochgradiger Erkrankung des Gelenkes die Ankylose aus-

Digitized by Google

bleiben, in dem Fall nämlich, wenn die eine Hälfte weniger afficiert wurde als die andere.

Eine Luxation des Unterkiefers kann nicht nach hinten geschehen, weil er an die Pars tympanica, und nicht seitlich, weil er an die Spina angularis anstösst, sondern nur nach vorn, was sich auch relativ leicht ereignet, da ja die physiologische Verlagerung des Gelenkkopfes auf das Tuberc. articulare schon eine Subluxation bedeutet. Es bedarf nur noch einer geringen Gewalt, um ihn dann vor den Höcker in die Fossa infratemporalis springen zu lassen. Liegt der Gelenkkopf jedoch einmal hier fest, so erheischt die Reposition wegen der Contraction der kräftigen Kaumusculatur einen ziemlichen Kraftaufwand. Bei Schlaffheit der Haftbänder und der Kaumusculatur luxiert der Unterkiefer habituell — sonst aber nur bei forciertem Oeffnen (Narkose), dann bei Fall, Schlag etc.

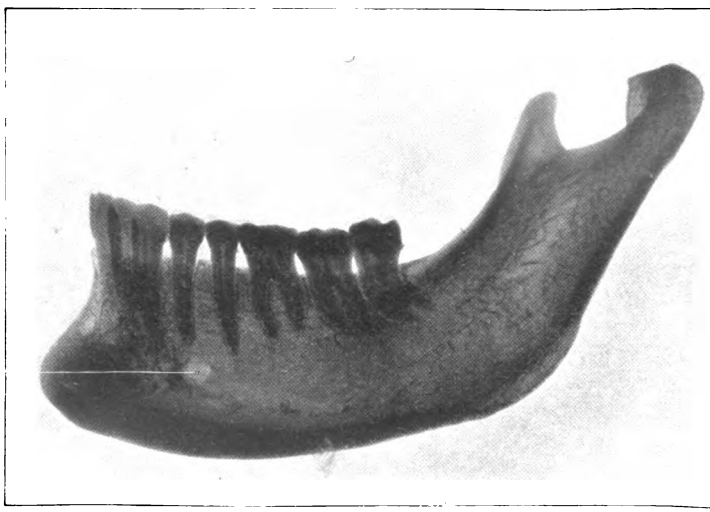

Fig. 18. Röntgenbild des Unterkiefers. *a* Foramen mentale.

Im Alter, wenn alle Zähne längst verloren gegangen sind, sieht der Unterkiefer aus, wie dies in Fig. 17 angedeutet ist, das heisst, der Alveolarfortsatz ist durch

Digitized by Google

Resorption geschwunden. Es bleibt nur mehr die Basis des Kieferkörpers übrig, und ein mehr oder weniger scharfer Knochenkamm deutet die Stelle des Alveolarfortsatzes an. An solchen Kiefern halten im allgemeinen Prothesen sehr schlecht.

Die Röntgenaufnahme Fig. 18 soll nun, wie diejenige des Oberkiefers, über die normalen radiographischen Verhältnisse orientieren.

Die Gefässe und Nerven der Zähne. (Tab. 2.)

Für alle Zähne und deren Nachbarschaft liefert die Arteria maxillaris interna das Blut. Den Unterkiefer versorgt die aus ihrem ersten Abschnitte hervorgehende Arteria alveolaris inferior; sie liegt dem aufsteigenden Kieferaste lingualwärts an, verliert sich durch das Foramen mandibulare, in dem gleichnamigen Kanale im Kieferkörper und tritt in der Nähe der Prämolaren nach der buccalen Seite wieder aus dem Knochen heraus. Vom Canalis mandibularis aus sendet die Arterie Aeste zu den Zähnen, Rami dentales, sowie zwischen dieselben, Rami interalveolares. Die Rami interalveolares verästeln sich zu Rami perforantes gingivales, die zu dem Zahnfleische gehen und zu Rami perforantes alveolares, welche die Alveolen sowohl als die Knochenhaut zu ernähren haben. Zwischen den Rami dentales und den Rami interalveolares bestehen zahlreiche Anastomosen, aus welchem Verhalten das Uebertragen einer Circulationsstörung von einem auf das andere Gebiet plausibel wird.

Die Endverzweigung der Gefässe ist am Oberkiefer die gleiche, wie ich sie für den Unterkiefer beschrieben habe, weshalb ich sie an jener Stelle nicht nochmals anzuführen brauche.

Den Alveolarteil des Oberkiefers speist die Arteria infraorbitalis, welche aus dem dritten Abschnitte der Arteria maxillaris interna hervorgeht. Entweder aus letzterer direkt, oder aus der Infraorbitalis entspringt die Arteria alveolaris superior posterior. Wenn sie der Infraorbitalis entstammt, so zweigt sie in der-

Digitized by Google

Tab. 2. Die Gefässe und Nerven der Zähne. Dieses halbschematische Praeparat zeigt dadurch, dass die buccale Knochenrinde teilweise weggemeisselt worden ist, die Verteilung der Gefässe und Nerven innerhalb der Knochenspongiosa. Durch Anschleifen der Zahnwurzeln erhält man eine Vorstellung von deren hauptsächlichstem Inhalte (Arterien, Venen und Nerven).

---

jenigen Gegend der Fossa pterygopalatina ab, in der sich die Arterie anschickt, durch die Fissura orbitalis inferior in die Orbita einzutreten. Gleich an ihrem Ursprung teilt sie sich in mehrere feine Stämmchen (Arteriae alveolares superiores posteriores), die am Tuber maxillae, vermittelst feiner Foramina alveolaria in den Canales alveolares zum Sinus maxillaris vordringen. Von hier gelangen diese kleinen Arterien zu den oberen Molaren und dem umliegenden Gebiete. Während ihres Verlaufes im Canalis infraorbitalis gibt die Arteria infraorbitalis in Ganz- und Halbkanälchen eingeschlossene, vielfach anastomosierende Arteriae alveolares superiores anteriores für die Prämolaren, Eck- und Schneidezähne ab.

Da die Venen mit den Arterien übereinstimmen, will ich eine Beschreibung derselben unterlassen und nur auf die schöne Geflechtbildung aufmerksam machen, wie sie auf Tab. 2, an der im Unterkieferkanale gelegenen Vena mandibularis veranschaulicht ist. Alle Kiefervenen münden in den in der Flügelgaumengrube situierten Plexus venosus pterygopalatinus internus, dessen Blut sich nach der Vena jugularis externa ergiesst.

Der Nervus Trigeminus, der V. Hirnnerv, ist derjenige, welcher die Zähne mit sensibeln Fasern versorgt. Bekanntlich gehen aus dem Ganglion Gasseri drei Aeste hervor: 1. der Ramus ophthalmicus, 2. der Ramus maxillaris superior und 3. der Ramus maxillaris inferior.

Der Ramus maxillaris superior kommt vom Foramen rotundum her. Sein Endast, der Ramus infraorbitalis, hat ungefähr den gleichen Verlauf wie die gleichnamige Arterie. Es werden von diesem Nerven die Molaren mit Nervi alveolares poste-

Digitized by Google

Digitized by Google

Digitized by Google

riores, die Prämolaren mit Nn. alv. medii und die Eck- und Schneidezähne mit Nn. alv. anteriores versorgt. Die posteriores zweigen vor dem Eintritt in die Orbita vom Nervus infraorbitalis ab, treten am Tuber maxillare in den Knochen ein und vereinigen sich durch Schlingen mit den anteriores. Von diesen Nervenschlingen (Arcus supramaxillaris) zweigen feine Aestchen, die als „medii" aufgefasst werden, zu den Prämolaren ab. Kurz vor dem Austritt des Nervus infraorbitalis aus dem Foramen infraorbitale legen sich die Wurzeln für die Nervi alveolares anteriores an; sie verschmelzen unter sich und mit Ausläufern des Arcus supramaxillaris zu einem Ganglion (Ganglion supramaxillare), das über der Eckzahnwurzel gelegen ist und von dem die Stämmchen für die Eck- und Schneidezähne entspringen. (Nach J. Scheff ist die Bezeichnung „Ganglion" nicht ganz richtig, da wirkliche Ganglienzellen fehlen.)

Der Ramus maxillaris inferior durchbricht durch das Foramen ovale die Schädelbasis; sein Endast, der N. mandibularis, steigt zum Foramen mandibulare hinab, in welchem er, gedeckt von der Lingula, mit der gleichnamigen Arterie und Vene, verschwindet. Bevor er in den Unterkiefer eintritt, versieht er den Musculus mylohyoideus mit motorischen Fasern. Durch das Foramen mentale verlässt dann der Nerv wieder den Unterkiefer, um die Haut der Unterlippe und des Kinns mit sensibeln Zweigen zu versorgen. Genau wie bei den Arterien, so zweigen auch hier während des Verlaufes im Unterkieferkanal Rami dentales für die Zahnpulpa und Rami interalveolares für die Knochensepten etc. ab.

Corrosionsanatomie der Zähne und der pneumatischen Gesichtshöhlen.

Corrosionsanatomie der Zähne.

Die Technik der Zahncorrosionen besteht zuerst darin, dass man die Zähne während 3 Wochen bei 30° gründlich macerieren lässt. Dann umwickelt man die

Digitized by Google

Wurzeln mit Fliesspapier und stellt die so hergerichteten Objecte aufrecht in eine nicht zu dicke Lage Gips. In eine bis zur Pulpahöhle reichende Bohröffnung wird ein ungefähr 1 dm langer Trichter aus steifem Papier mit weissem Leime festgemacht. Nachdem Gips und Leim durch Vorwärmen gründlich getrocknet worden sind, erhitzt man das Ganze vorsichtig bis zu dem Grade, dass Stückchen Woodmetall, die man in die Trichter legt, zu schmelzen beginnen. Man legt nun so lange Stückchen nach, bis die Metallsäule im Trichter eine gewisse Höhe erreicht hat, wodurch ein genügender Druck entsteht, um das flüssige Metall in feinste Kanäle einzupressen.

Nach dem Abkühlen bringt man die ausgegossenen Zähne in eine Lösung 20%iger Kalilauge auf 3—4 Wochen bei einer Temperatur von 40—50°. Dadurch erweicht die Zahnsubstanz, und sie lässt sich leicht von ihrem metallenen Kerne, dem Ausguss des Pulparaumes, entfernen.

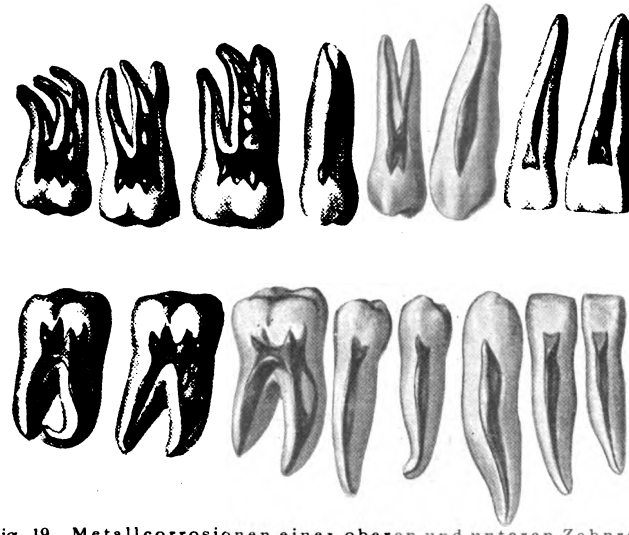

Fig. 19. Metallcorrosionen einer oberen und unteren Zahnreihe. Die zugehörigen Zähne wurden als durchsichtig dazugezeichnet.

Derart sind die in nebenstehenden Figuren abgebildeten Präparate hergestellt worden. Zum besseren

Digitized by Google

Verständnis der topographischen Lage wurden jeweilen die Conturen der zugehörigen Zähne dazu gezeichnet. —

Für die conservierende Zahnbehandlung ist eine genaue Kenntnis der Pulpakammer, sowie der Wurzelkanäle absolut erforderlich, und ich wüsste keine bessere Methode für die Darstellung aller einschlägigen Verhältnisse.

Fig. 19 stellt die Corrosionen einer ganzen oberen und unteren Zahnreihe vor. Man sieht aus dieser Zeichnung, dass die Ausgüsse im grossen Ganzen bei allen Zahnsorten die Form des zugehörigen Zahnes in verjüngtem Massstabe wiedergeben; so sind die Ausgüsse der Schneidezähne schaufelförmig, diejenigen der Molaren mehrhöckerig etc. Mindestens ebenso wichtig ist vom klinischen Standpunkt aus die Form des Wurzelausgusses. Hier zeigt sich nämlich die überraschende und neue Thatsache, dass sich nicht selten in gewissen Wurzeln

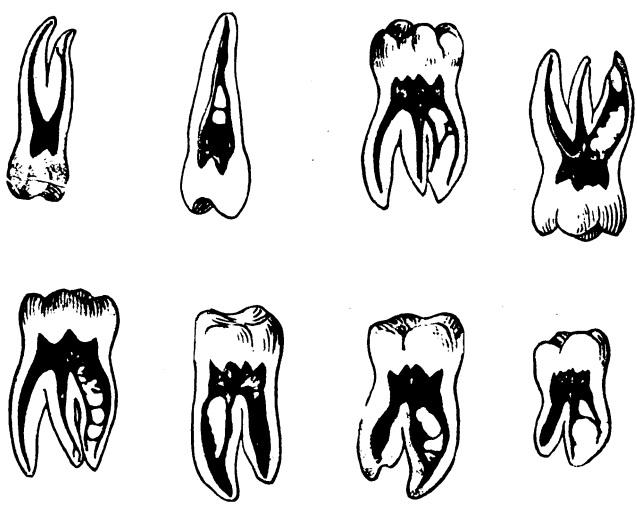

Fig. 20.

ein anastomosierendes Kanalsystem vorfindet, das sich an den Corrosionen als reichverästeltes Metallgeflecht documentiert. Am häufigsten sind die

Digitized by Google

Tab. 3. Metallguss des gesamten pneumatischen Höhlensystems des Gesichtes. *a* Unterer Nasengang. *b* Mittlerer Nasengang. *c* Oberer Nasengang. *d* Sinus sphenoidalis. *e* Carotis interna. *f* Opticusscheide. *g* Antrum Highmori. *h* Infundibulum. *i* Canalis nasolacrymalis. *k* Cellulae ethmoidales. *l* Sinus frontalis.

Fig. 22. Metallausguss des Sinus maxillaris; die Beziehungen der Zähne zum Antrum veranschaulichend.

buccal-mesialen Wurzeln oberer Molaren, sowie die Mesialwurzeln unterer Molaren der Sitz dieser Eigentümlichkeit; aber ich habe sie auch schon anderwärts angetroffen, z. B. an oberen ersten Prämolaren etc. Einige besonders prägnante Fälle wurden in Fig. 20 abgebildet.

An den Ausgüssen von Fig. 19 fällt ferner noch auf, dass das Volumen der Pulpakammern an den drei Molaren, sowohl den oberen als unteren, ein verschiedenes ist; beim ersten Molaren ist der Ausguss am kleinsten im Verhältnis zur Grösse seiner Krone, und er wird successive vom zweiten zum dritten grösser. Dies hat seinen Grund darin, dass der erste Molar der älteste von allen ist, und bekanntlich wird im Laufe der Zeit die Pulpakammer durch concentrisches Wachstum enger. Dieses concentrische Wachstum ist nicht nach jeder Richtung dasselbe, sondern, wie uns Szabo lehrt, beträgt es z. B. beim 60jährigen Individuum in der Längsrichtung 3 mm, in der Seitenrichtung aber nur 1 mm. Ich habe versucht, in Fig. 21 diese Verhältnisse klarzulegen.

Fig. 21. *a* Ausguss der Pulpakammer bei einem jungen u. *b* bei einem alten Individuum.

Corrosionsanatomie der pneumatischen Gesichtshöhlen.

Um Weichteilpräparate der Gesichtshöhlen ausgiessen zu können, ist es erforderlich, dass man die Köpfe einer langdauernden Alkoholbehandlung aussetzt, und erst, wenn sie vollkommen entwässert sind, werden sie mit Terpentin imprägniert, welche Methode von Semper-Riehm stammt.

Wenn die Stücke dann ganz trocken sind, gipst man sie ein und giesst das Woodmetall durch eine Bohröffnung

Digitized by Google

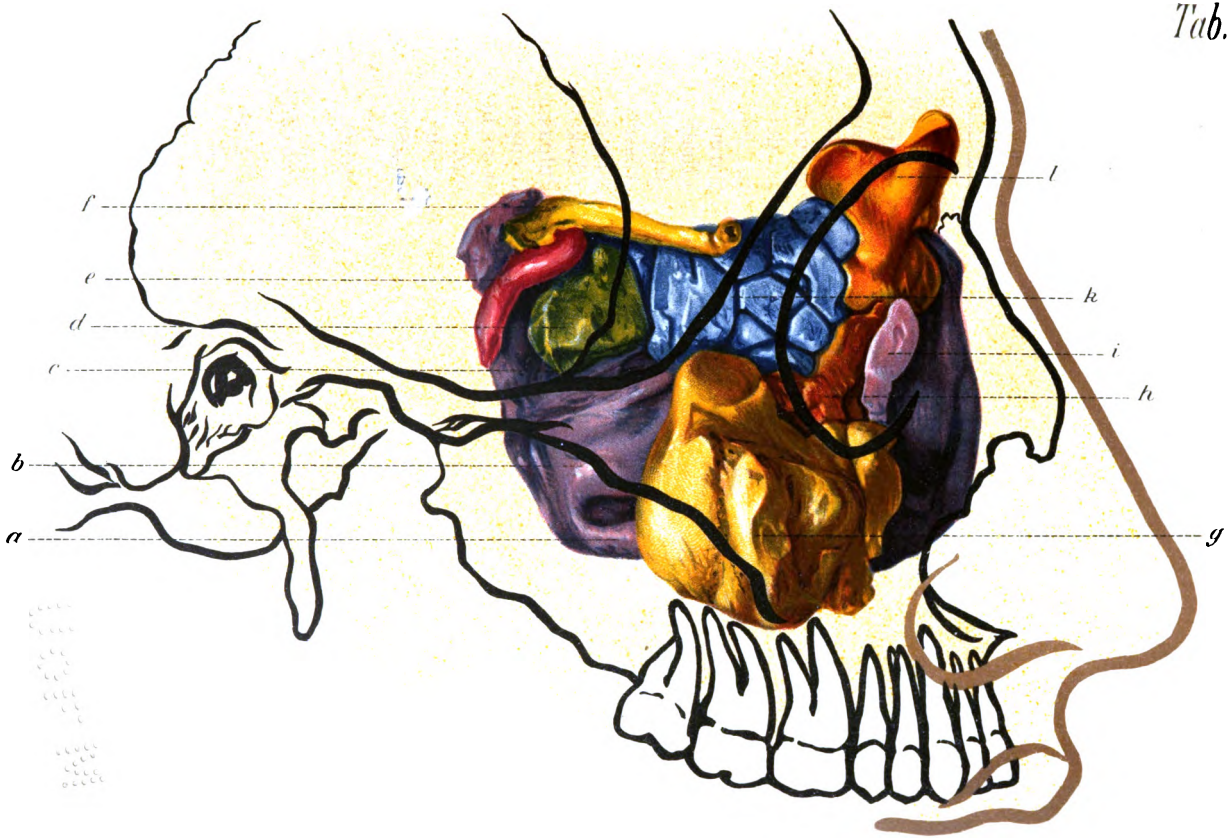

Digitized by Google

Digitized by Google

Fig. 22.

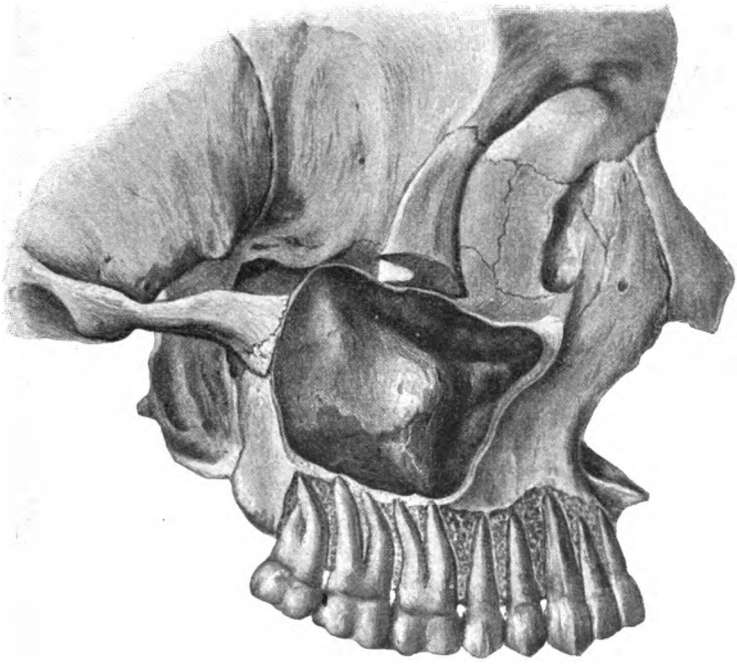

Digitized by Google

Digitized by Google

des Planum faciale. Die Corrosion geschieht dann genau wie bei den Zähnen, also durch Einwirkung von Kalilauge.

Auf Tafel 3 ist ein Ausguss der rechten Kopfhälfte eines erwachsenen Mannes dargestellt. Es wurden ausser den Gesichtshöhlen zufälliger Weise noch einige andere Hohlräume ausgegossen, so die Opticusscheide, eine Windung der Carotis interna und der Canalis nasolacrymalis.

Von der Highmorshöhle sehen wir auf diesem Bilde die faciale, sowie die hintere und die orbitale Wand. Nach vorn und oben gelangen wir durch das Infundibulum und den kurzen Canalis nasofrontalis in den Sinus frontalis, der hier, im Verhältnis zu anderen Präparaten, sehr schwach entwickelt ist. Es lassen sich an diesem Präparate von aussen 11 Siebbeinzellen erkennen, die durch tiefe Einschnitte voneinander getrennt sind. Hinten heftet sich an dieselben der lateralwärts stark verbreiterte, den Körper des Keilbeins copierende Sinus sphenoidalis.

Das ganze Bild lehrt uns diese verborgenen Räume im Zusammenhange kennen; es erklärt uns die Möglichkeit, dass Erkrankungen einer Höhle so leicht auf die anderen sich ausdehnen. Dann zeigt es uns den Zusammenhang mit den Zähnen, besonders mit den drei Molaren, die, wegen der Gefahr, Empyem anzuregen, von uns mit ganz besonderer Gründlichkeit behandelt werden müssen. Um die innige Berührung der Molarenwurzeln mit dem Antrum besonders anschaulich zu machen, habe ich einen Ausguss der Highmorshöhle am macerierten Schädel in seine richtige Lage bringen, und das Verhalten in Fig. 22 darstellen lassen.

Eine genauere Darstellung der Corrosionen habe ich in einer Monographie, sowie in Scheff's Handbuch der Zahnheilkunde 1903, niedergelegt.

Spezielle Anatomie der Zähne. (Tab. 4.)

Man unterscheidet beim Menschen, der diphyodont ist, ein in der Jugend erscheinendes Milchgebiss mit zwanzig Milchzähnen (Dentes lactici s.

Digitized by Google

decidui) und ein darauffolgendes bleibendes Gebiss mit zweiunddreissig bleibenden Zähnen (Dentes permanentes s. constantes).

Die Zahnreihe ist geschlossen, so dass nirgends eine eigentliche Lücke besteht. Sehr selten sind die Fälle, wie sie Magitôt im „Traité des anomalies etc.", Paris 1877, in zwei Fällen beschrieben hat, in welchen er ein wirkliches Diastema beobachtete. In beiden Fällen waren die Eckzähne enorm entwickelt.

Vom topographisch-anatomischen Standpunkte aus kann man am einzelnen Zahne drei mehr oder weniger scharf voneinander abzutrennende Teile unterscheiden. Das in der Knochenalveole steckende Stück nennt man „Wurzel" (radix); das vom Zahnfleisch umschlossene „Hals" (collum) und das frei in die Mundhöhle ragende „Krone" (corona). Auch histologisch lassen sich diese Abschnitte auseinanderhalten: Die Wurzel wird vom Cemente, einer knochenähnlichen Substanz, bedeckt, welche am Zahnhalse zu einer papierdünnen, structurlosen Schicht zusammenschmilzt; die Krone jedoch wird von der härtesten aller tierischen Hartgebilde, dem Email oder Schmelz, überzogen.

Es ist gebräuchlich, zwecks genauer Ortsbestimmung, am einzelnen Zahn folgende Bezirke zu unterscheiden: labial oder buccal heisst die äussere, den Lippen oder der Wange anliegende Fläche des Zahnes; lingual oder palatinal die entgegengesetzte, der Zunge resp. Mundhöhle zugewendete Partie. Denkt man sich die Zähne statt hufeisenförmig, in einer Geraden aneinander geordnet, so lässt sich leicht die Erklärung dafür finden, weshalb die der Mittellinie (Mesiallinie) des Gesichtes zugewendeten Flächen mesial genannt werden; die der Mittellinie abgewendeten heissen distal. Mesial- und Distalflächen bilden zusammen Approximalflächen. Am Zahnhalse spricht man von cervicaler oder marginaler Localisation; an den freien Enden der Schneide- und Eckzähne von Schneiden und Spitzen, und bei den entsprechenden Stellen der Mahlzähne von Kauflächen.

Die Wurzeln der Zähne sind drehrund oder seitlich

Digitized by Google

abgeplattet und sie verjüngen sich allmählich. Sie liegen der Alveole knapp an und werden nur durch eine dünne Schicht des bindegewebigen Alveolarperiostes vom Knochenfach getrennt. Dieses hat hauptsächlich den Zweck, durch straffe, von der Alveole nach dem Cement und Zahnfleische ausstrahlende Faserbündel den Zahn zu fixieren. Durch die ganze Art der Einpflanzung richtet sich der Druck beim Kauen nicht allein nach der Spitze, in welche die Blutgefässe und Nerven einmünden, sondern er verteilt sich auf die ganze Wand des Alveolus.

Ausser den zwei vorhin erwähnten harten Zahnsubstanzen, Cement und Email, haben wir noch der dritten zu gedenken, welche die Hauptmasse jeden Zahnes bildet; es ist dies das Zahnbein (Dentin). Dieses umschliesst die Zahnhöhle (cavum dentis), in welcher die zellreiche, von der Odontoblastenschicht überzogene Pulpa liegt.

Das bleibende Gebiss

(Siehe Tab. 4, oberes Bild, und Fig. 23).

Das gesamte bleibende Gebiss besteht aus 32 Zähnen, die folgendes Schema haben:

$$\begin{array}{cccc|cccc} M & P & C & I & I & C & P & M \\ 3 & 2 & 1 & 2 & 2 & 1 & 2 & 3 \\ \hline 3 & 2 & 1 & 2 & 2 & 1 & 2 & 3 \end{array} = 32$$

Im ganzen sind also 8 Incisiven (I) [Schneidezähne], 4 Caninen (C) [Eckzähne], 8 Prämolaren (P) [kleine Backzähne] und 12 Molaren (M) [grosse Backzähne] vorhanden.

Die Form der einzelnen Zahnsorten entspricht den an sie gestellten Anforderungen; so bilden die zum Abbeissen bestimmten vorderen Zähne scharfe Meissel, die scheerenartig übereinandergreifen, währenddem die Kauzähne mit breiten, höckerigen, zum Zertrümmern der Nahrung eingerichteten Kronen versehen sind.

Schneidezähne (Incisivi).

Die Kronen der oberen Schneidezähne haben schaufel- oder meisselförmige Gestalt. Der horizontale

Digitized by Google

Tab. 4. Oben. Bleibendes Gebiss, von der Seite gesehen. Unten. Milchgebiss, von der Seite gesehen.

Rand gleicht der Schneide eines stumpfen Messers; im Jugendstadium ist dieser Rand leicht gezähnelt. Diese (gewöhnlich 3) Zacken schleifen sich jedoch durch den Gebrauch bald ab. Es sind im Ober- und Unterkiefer je 4, also im ganzen 8, Incisiven vorhanden; die oberen sind, im Gegensatz zu den unteren in der Weise angeordnet, dass die centralen grösser sind als die lateralen.

Die labiale Fläche ist leicht convex gebogen und relativ glatt, wogegen die linguale concav geformt ist und eine Schmelzfalte besitzt, die bei den seitlichen Incisiven als Foramen coecum bekannt ist, welche Stelle zu Caries prädisponiert. Bei manchen Säugern, besonders beim Pferd, findet sich an dieser Stelle eine ganze Schmelzhülse, die mit Cement gefüllt ist und die, als „Marke" bezeichnet, ein Alterskriterium abgibt.

Beim Menschen geht die mesiale Kante in einem scharfen, ungefähr rechten Winkel in die horizontale über; die distale Ecke hingegen ist mehr abgerundet.

Auf den durch einen Schmelzwulst von der Krone abgesetzten Zahnhals folgt eine einfache, schlanke Wurzel, die bei den mittleren Incisiven stärker ist als bei den seitlichen. Dabei sind die Wurzeln der mittleren Schneidezähne im Querschnitte rundlich, diejenigen der seitlichen oval (siehe Fig. 12), was besonders bei der Extraction zu berücksichtigen ist.

Die Pulpakammer ist relativ geräumig und ihres gestreckten Verlaufes halber leicht sondierbar.

Die unteren Schneidezähne stecken senkrecht im Kiefer. Sie sind viel schmäler als die oberen, und zwar sind die centralen noch schmäler als die lateralen. Die Wurzeln sind seitlich stark zusammengedrückt und können durch Drehen niemals entfernt werden, wie beispielsweise diejenigen der mittleren oberen Schneidezähne.

Eckzähne (Canini).

Es sind deren vier vorhanden, und zwar schliesst sich jederseits je einer an die lateralen Schneidezähne an. Sie sind kräftig entwickelt, besonders die oberen, welche

Digitized by Google

Digitized by Google

Digitized by Google

die stärksten Zähne des ganzen Incisivengebisses darstellen. Ihre Krone zeichnet sich durch eine starke Wölbung der labialen Wand aus; an der lingualen erhebt sich ein kleiner Wulst, welcher an den lingualen Höcker der Prämolaren erinnert und gleichsam den Uebergang bildet von den schmalen Schneide- zu den breiten Backzähnen.

Die äussere, respective labiale Fläche der Eckzahnkrone läuft in eine scharfe Spitze aus. Man kann sehr leicht den linken vom rechten Zahne unterscheiden, wenn man in Betracht zieht, dass diese Spitze nicht genau in der Mittellinie des Zahnes, sondern etwas mehr mesialwärts liegt; dadurch erscheint auch die distale, die Zahnspitze bildende Kante länger und häufig auch steiler als die mesiale. Dies gilt ebenfalls für die unteren, etwas kleineren Eckzähne. Die Wurzeln der oberen Eckzähne sind ungemein kräftig entwickelt und im Querschnitt rund-oval. Diejenigen der unteren sind etwas schwächer und seitlich mehr zusammen gedrückt (siehe Fig. 12).

Der Pulpakanal ist geräumig und leichter zugänglich als bei irgend einer Zahnsorte.

Die Eckzähne stellen die widerstandsfähigsten, solidesten Zähne des ganzen Gebisses dar, und sollten deshalb zu Regulierungszwecken etc. erst in letzter Linie geopfert werden.

Die kleinen Backzähne (Praemolares).

An die Eckzähne reihen sich jederseits 2 Prämolaren; es existieren also im ganzen 8. Sie sind etwas schwächer gebaut als die Eckzähne, denen sie übrigens in Bezug auf ihre labiale Fläche, besonders in dem Verhalten von links und rechts gleichen. Durch das Hinzutreten eines lingualen, etwas kürzeren Höckers aber gewinnen sie mehr Körper und nähern sich in dieser Hinsicht den Molaren.

Die oberen Prämolaren besitzen zwei wohlausgebildete Höcker, von denen der labiale etwas länger und spitzer ist als der linguale; der erste und zweite Prämolar gleicht sich im Kronenteile so sehr, dass diese Zähne schwer voneinander zu unterscheiden sind. Trotz der grossen Variabilität in der Ausbildung der Wurzeln,

Digitized by Google

Fig. 23. Bleibendes Gebiss von oben gesehen. *a* obere, *b* untere Zahnreihe. Der obere Bogen nähert sich der elliptischen, der untere der parabolischen Form.

kann doch als Regel aufgestellt werden, dass sich zwischen beiden oberen Bicuspidaten in der Weise Unterschiede finden, dass gewöhnlich die Wurzel des ersten aus zwei getrennten oder verschmolzenen Teilen besteht, diejenige des zweiten aber aus einem einzigen, seitlich stark comprimierten Stücke.

Der erste untere Prämolar nähert sich dadurch noch sehr der Form des Eckzahnes, als der linguale Höcker nur wulstartig entwickelt ist. Gewöhnlich besitzt er nur eine Wurzel, die, im Vergleich zu derjenigen des Eckzahnes sehr schwach ist. Im Querschnitte ist sie oval, mit mesialdistal gerichteten Längsrinnen.

Die grössten unter den kleinen Backzähnen sind die zweiten unteren Prämolaren; deren Krone besteht aus einem starken labialen und zwei lingualen, also aus 3 Höckern. Demzufolge hat die Mahlfläche einen nicht unbeträchtlichen Umfang.

Die Wurzel ist in der Einzahl vorhanden, ziemlich kräftig gebaut und rund-oval. Da bei den unteren Prämolaren die Wurzel senkrecht im Kiefer steckt und einfach ist, gelingt es meist sehr leicht, die Sonde in das central gelegene Eingangsloch des Wurzelkanals zu dirigieren.

Distal von den Prämolaren stehen die

grossen Backzähne (Mahlzähne, Molares).

Jederseits sind deren drei, im ganzen also zwölf, vorhanden. Diese grössten Zähne des menschlichen Gebisses weisen ihrer wichtigen Aufgabe beim Kaugeschäft entsprechend, an der Kaufläche komplizierte Muster auf, welche in verschieden ausgebildeten und angeordneten Höckern bestehen, zwischen welchen Furchen und Grübchen liegen. (Fig. 24 und 25.) Die Molaren haben etwa die doppelte Grösse der Prämolaren und, wenn man deren Kronen vergleicht, so sind sie zwei mit ihren Approximalflächen zusammengewachsenen Prämolaren nicht unähnlich; dementsprechend besitzen sie zwei Buccal- und zwei Lingualhöcker.

Digitized by Google

Fig. 23.

a

b

Digitized by Google

Digitized by Google

Die Form eines Molaren wird oft als cubisch beschrieben, da aber sein mesial-distaler Durchmesser grös-

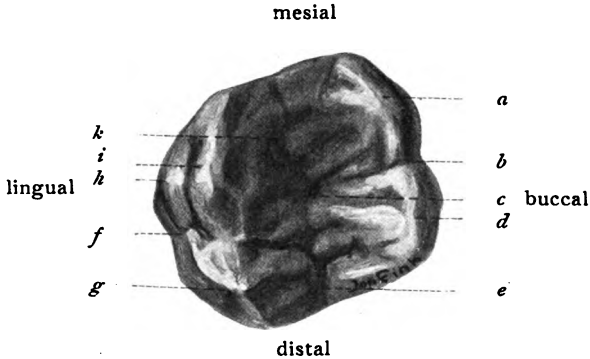

Fig. 24. Kaufläche des oberen Molar I. *a* Mesial-buccal-Höcker. *b* Buccal-Furche. *c* Central-Grübchen. *d* Distal-buccal-Höcker. *e* Distal-Furche. *f* Lingual-Furche. *g* Distal-lingual-Höcker. *h* 5tes Höckerchen, (Cingulum). *i* Mesial-lingual-Höcker. *k* Mesial-Furche.

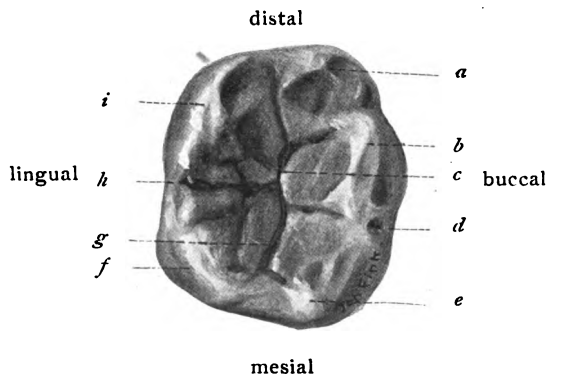

Fig. 25. Kaufläche des unteren Molar I. *a* Distal-buccal-Höcker. *b* Buccal-Höcker. *c* Central-Furche. *d* Buccal-Grübchen. *e* Mesial-buccal. Höcker. *f* Mesial-lingual-Höcker. *g* Central-Furche. *h* Lingual-Furche. *i* Distal-lingual-Höcker.

ser als sein labial-lingualer ist, so wäre die Bezeichnung „prismatisch“ vielleicht eher am Platze.

Digitized by Google

Den ersten Molaren nennt man „Sechsjahrmolar", der zweite könnte „Zwölfjahrmolar" getauft werden, und der dritte heisst im Volksmunde „Weisheitszahn". Die oberen Molaren sind mit drei Wurzeln eingepflanzt; die unteren nur mit zwei.

Die oberen Molaren besitzen übereinstimmende Merkmale, weichen aber in gewissen Punkten doch voneinander ab. Von den vier Höckern sind, wie bei den Prämolaren, wiederum die buccalen stärker entwickelt als die lingualen, und davon ist ebenfalls der mesialbuccale am längsten und spitzigsten.

Der würfelförmige erste obere Molar ist der grösste dieser Reihe und bewahrt auch am annäherndsten die viereckige Form. Der zweite Molar zeigt am Querschnitt schon eher Neigung zur dreieckigen Form, die manchmal am Weisheitszahne noch deutlicher zum Ausdruck kommt. Eine Eigentümlichkeit des ersten Molaren ist das oftmalige Auftreten eines fünften Höckers an der mesial-lingualen Kante. (Fig. 24 h.)

Dieser Zahn ist stark conisch, d. h. an der Kaufläche breiter als am Halse; deshalb muss vor dem Aufsetzen von Ringen und Kronen stets sehr viel von den Wandungen heruntergeschliffen werden; ein starker Wulst über dem Collum muss mit besonderer Vorsicht weggeschliffen werden.

Die buccale Wand besitzt eine convexe Fläche, welche durch eine zwischen den beiden Höckern liegende Furche (Buccalfurche) in zwei Abteilungen getrennt wird und zwar in eine breitere und längere vordere und eine schmälere und kürzere hintere. Daran kann man ohne weiteres den linken vom rechten Zahne unterscheiden. Diese Buccalfurche ist an ihrer Endstelle häufig Sitz beginnender Caries und darf bei der Untersuchung ja nicht übergangen werden.

Auch an der lingualen Wand verläuft eine Furche, die Lingualfurche, die zwischen dem Lingual-mesial- und Lingual-distal-Höcker beginnt und bis in die Nähe des Collum reicht. Im vorderen, also mesialen Teile trägt die Lingualwand das eben erwähnte als Cingulum bezeichnete fünfte Höckerchen.

Digitized by Google

Es sind drei Wurzeln vorhanden; eine starke, divergierende, dem Gaumen zugewandte und zwei in den buccalen Teil des Alveolarfortsatzes eingelassene schwächere.

Von den drei Wurzelkanälen ist der in die palatinale Wurzel führende der weiteste und für die Sonde am besten zugängliche, die anderen Kanäle sind feiner und seitlich oftmals stark verengert. Ueber alle diese Details sehe man im Abschnitt „Corrosionsanatomie" (Seite 37) nach.

Der zweite obere Molar ist dadurch von seinem Vorgänger verschieden, dass der lingual-distale Höcker teilweise oder ganz eingegangen ist. Es sind daher oft nur drei Höcker vorhanden, zwei buccale und ein lingualer, und es fällt deshalb meist die Lingualfurche fort. Die Wurzeln sind im Vergleich zum ersten Molaren etwas zarter gebaut und mehr distalwärts geneigt. Auch variieren dieselben in ihrer Form öfter, als dies beim ersten Molaren der Fall ist; man findet nicht selten an ihnen Verwachsung der ursprünglich getrennten Wurzelteile. Dementsprechend kann es vorkommen, dass man gelegentlich nur zwei oder sogar nur einen Wurzelkanal zu sondieren bekommt.

Der dritte obere Molar unterliegt den meisten Variationen, und wir treffen vom wohlentwickelten Molaren bis zum einfachen Zapfenzahn alle Spielarten an, ja es kommen Fälle vor, in denen er überhaupt nicht zum Durchbruche gelangt. Bei verkümmerten Formen ist auch die Wurzel schlecht entwickelt; sie kann aber gelegentlich doch wider Erwarten gut in drei Teile gegliedert sein, überhaupt finden hier, wie an der Krone, alle nur denkbaren Abweichungen von der Norm statt.

In Fig. 26 wurden Anordnung und Grössenverhältnisse der oberen Prämolaren und Molaren wiedergegeben, wie sie sich an einem normalen Schädel darboten.

Die unteren Molaren sind ähnlich construiert wie die oberen, nur bewahren sie mehr die viereckige Gestalt, und sie sind zweiwurzlig. Auch sind, im Gegensatz zu den oberen, die lingualen Höcker der Kaufläche höher als die buccalen.

Digitized by Google

Der erste untere Molar ist nächst seinem Antagonisten der grösste Mahlzahn. Zum Unterschied von diesem besitzt er buccal drei Höcker und lingual zwei. Diese Höcker umschliessen, wie Fig. 25 zeigt, eine zentrale Grube, nach welcher die Furchen einmünden.

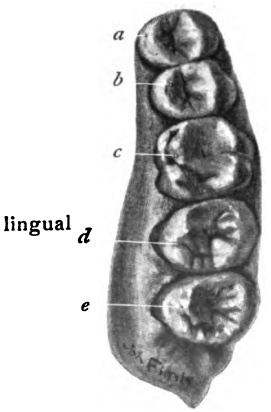

Fig. 26. Anordnung und Grössenverhältnisse der oberen Praemolaren und Molaren. *a* Praemolar I. *b* Praemolar II. *c* Molar I. *d* Molar II. *e* Molar III.

Die buccale Wand zeigt eine Furche, welche ziemlich tief einschneidet und bis zur halben Höhe der Krone reicht; die linguale ist glatt und entbehrt jeder Furchung.

Die Wurzeln liegen hintereinander, das heisst die eine mesial und die andere distal. Sie sind nicht gerade, sondern rückwärts gebogen. Die Distal-Wurzel ist etwas schwächer und rundlicher als die stark abgeplattete Mesialwurzel. Demgemäss kann man den Wurzelkanal der Distalwurzel mit der Sonde leicht passieren, wogegen dies bei der Mesialwurzel schon schwieriger ist.

Der zweite untere Molar hat einen, allerdings nur unbedeutend kleineren Umfang als der erste; auch ist er vierhöckerig, und in seltenen Fällen findet sich noch ein fünftes, buccaldistales Höckerchen angedeutet. Die Wurzeln sind etwas kürzer, weniger divergent und oft stärker nach hinten gerichtet, als beim ersten Molaren. Auch variieren sie in der Form mehr als diejenigen der letzteren. Es hat sich in Ausnahmefällen sogar nach der Extraction schon herausgestellt, dass statt zwei Wurzeln ein einziger Wurzelstock bestand. Die Wurzelkanäle ähneln denjenigen der ersten Molaren.

Digitized by Google

Der dritte untere Molar oder Weisheitszahn gleicht seinen Nachbarn gewöhnlich mehr, als dies bei den oberen der Fall ist; gewöhnlich aber ist er etwas kleiner. Sehr selten, jedenfalls seltener als dies beim Oberkiefer der Fall ist, zeigt er die reducierte Form eines Zapfenzahnes. Im Gegenteil überrascht manchmal die Kompliziertheit der Kaufläche, die vier, fünf, oder noch mehr Höcker tragen kann. Die Wurzeln sind entweder normal zu zweien oder abnormer Weise zu dreien bis fünfen vorhanden; manchmal besteht auch nur ein einziger, aus verschmolzenen Wurzeln bestehender Stock. Bei starker Wurzelbildung kann die Extraction erhebliche Schwierigkeiten bereiten, da an dieser Stelle der Knochen durch die Linea obliqua und die Linea mylohyodea verdickt ist.

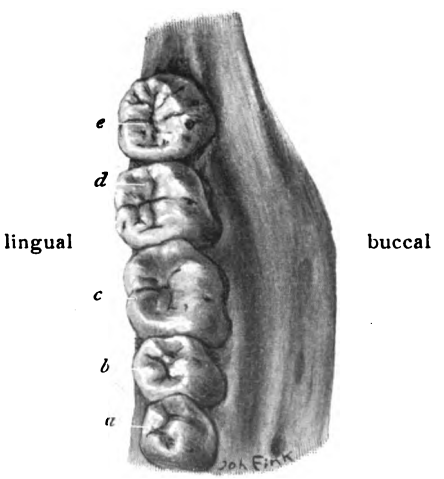

Fig. 27. Anordnung und Grössenverhältnisse der untereu Praemolaren und Molaren. *a* Praemolar I. *b* Praemolar II. *c* Molar I *d* Molar II. *e* Molar III.

Die Wurzelkanäle entsprechen, wie überall, dem Bau der Wurzeln.

Die Weisheitszähne sind im allgemeinen hinfälliger Natur; oft tragen sie schon beim Erscheinen den Keim cariöser Zerstörung an sich.

Digitized by Google

Fig. 27 zeigt Anordnung und Grössenverhältnisse der unteren Prämolaren und Molaren. Das Bild entstammt dem gleichen, normalen, kräftigen Schädel wie Fig. 26.

Das Milchgebiss.

(Siehe Tab. 4, unteres Bild, und Fig. 28.)

Das Milchgebiss besteht aus 20 Zähnen, die folgendes Schema haben:

$$\begin{array}{cccc|cccc} M & C & I & & I & C & M & \\ 2 & 1 & 2 & & 2 & 1 & 2 & \\ \hline 2 & 1 & 2 & & 2 & 1 & 2 & \end{array} = 20$$

Im ganzen sind also 8 Incisiven (I), 4 Eckzähne (C) und 8 Backzähne (M) vorhanden.

Die Milchzähne (Dentes lactici s. decidui) sind den bleibenden sehr ähnlich, nur bedeutend kleiner und gewöhnlich heller von Farbe; auch besitzen sie am Zahnhalse einen stärker hervortretenden Wulst als die bleibenden.

Die Schneide- und Eckzähne, sowohl die oberen, als die unteren, entsprechen in ihrer Zahl genau den bleibenden, es sind auch im ganzen deren acht vorhanden, vier in jedem Kiefer. Auch die Form ähnelt derjenigen der bleibenden Zähne, nur sind sie verhältnismässig kürzer, sodass sie ungefähr ebenso lang wie breit erscheinen. Sodann ist die Gestalt der ebenfalls einfachen Wurzeln mehr rundlich und stärker conisch.

An die Eckzähne schliessen sich jederseits zwei Backzähne, im ganzen also acht, an. Die ersten Milchbackzähne, sowohl die des Ober- als die des Unterkiefers, weisen deutliche, von den bleibenden Zähnen abweichende Eigenthümlichkeiten auf; sie gleichen nämlich den Kauzähnen anthropoïder Affen.

Die Kaufläche des ersten oberen Milchbackzahnes ist besonders interessant; sie besteht aus einer buccalen und einer lingualen Leiste, die in mehrere Zäckchen zerlegt sind. Auch findet sich an der labial-mesialen Kante ein accessorisches Höckerchen. Gewöhnlich sind die Wurzeln, eine palatinal und zwei buccal gerichtete, unter sich verschmolzen.

Digitized by Google

Der zweite obere Milchbackzahn gleicht dem ersten bleibenden Molaren; er bildet eine verkleinerte Ausgabe desselben.

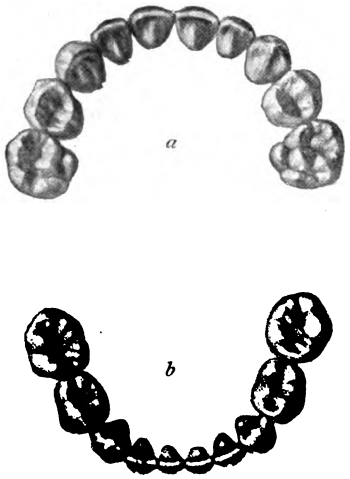

Fig. 28. Milchgebiss von oben gesehen. *a* obere *b* untere Zahnreihe. Im Vergleich zum bleibenden Gebiss (Fig. 23) sind hier die Zahnbogen mehr halbkreisförmig.

Die ersten unteren Milchbackzähne tragen 4—5 Höcker, welche um 2 Vertiefungen gruppiert sind; dazu kommt noch, wie oben, ein an der labial-messialen Kante angebrachter Höcker. Sie besitzen zwei Wurzeln.

Die zweiten unteren Milchbackzähne sind ähnlich den ersten bleibenden Molaren, nur in kleinerem Massstabe, geformt. Auch sie besitzen zwei Wurzeln.

Auf Fig. 28 wurden der obere und untere Milchzahnbogen dargestellt.

Die Articulation der Zähne.

Die ungefähr hufeisenförmigen Zahnbogen des Erwachsenen sind nicht von gleicher Grösse und Form, wie in Fig. 23 zu sehen ist, sondern der obere ist der grössere und überragt allseitig den unteren.

Beim Akt des Kauens schleifen die beiden Incisivengebisse wie die Branchen einer Schere aneinander vorbei, die unteren hinter den oberen, und die Höcker der Prämolaren und Molaren der beiden Zahnreihen treffen alternierend in die Vertiefungen der Antagonisten.

Jeder Zahn, mit Ausnahme der oberen Weisheitszähne, trifft beim Kauen mit zwei Antagonisten zusammen, und zwar wird dies dadurch ermöglicht, dass die Incisiven und Caninen des Oberkiefers bedeutend breiter sind als diejenigen des Unterkiefers, wodurch die Kauzähne

Digitized by Google

Tab. 5. Fig. 1. Längsschnitt durch eine Zahnwurzel samt Alveole. *a* Dentin. *b* Cement. *c* Periost, in welches rot und blau die Arterien und Venen eingezeichnet worden sind. *d* Alveole mit vielen quergetroffenen und einem bei *e* längsgetroffenen Havers'schen Canälchen.

Fig. 2. Schnitt durch die Mundschleimhaut, Injectionspraeparat. *a* Epithelium. *b* Mucosa. Aus dem weitmaschigen Gefässnetz derselben steigen capillare Schlingen in die Papillen empor.

---

des Oberkiefers zurückgeschoben werden. Die oberen ersten Prämolaren berühren mit ihrem mesialen Kauflächenabschnitte den distalen der ersten unteren Prämolaren, und mit ihrem distalen Teile berühren sie gleichzeitig den mesialen der zweiten unteren Prämolaren. Diese Verschiebung pflanzt sich, allerdings in etwas vermindertem Massstabe, auf die Molaren fort. Es ist sehr wichtig, sich diese einfachen Verhältnisse einzuprägen; ohne deren Kenntniss ist es unmöglich, richtig articulierende und deshalb natürlich aussehende und gut funktionierende

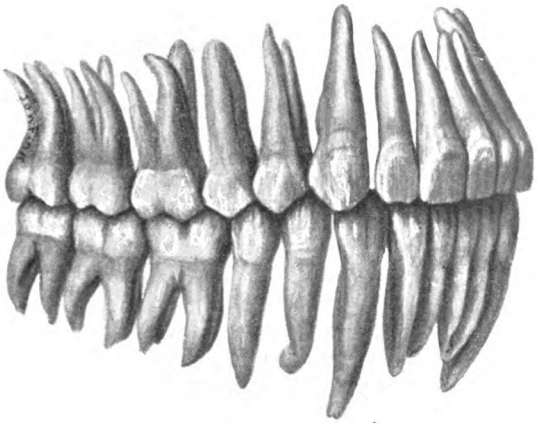

Fig. 29. Articulation der Zahnreihen. Seitenansicht.

Prothesen anzufertigen. Fig. 29 soll die normale Articulation zur Anschauung bringen.

Digitized by Google

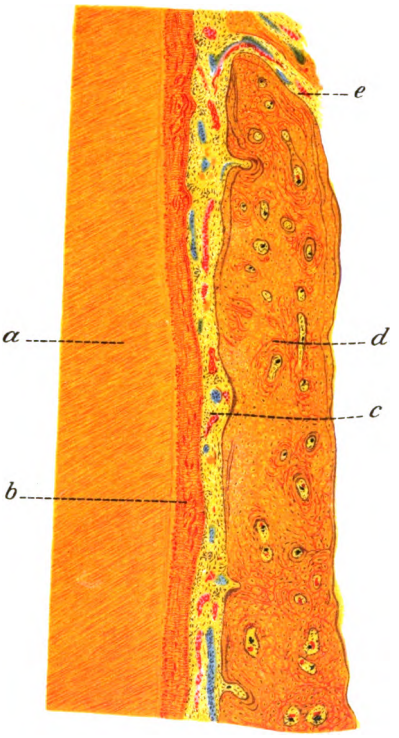

Fig. 1.

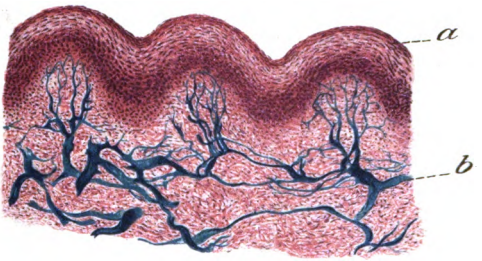

Fig. 2.

Digitized by Google

Lith. Anst. F. Reichhold, München

Digitized by Google

Histologie.

Die Mundschleimhaut.

Die äussere Haut (Integumentum commune) geht in der Gegend des Lippenrotes allmählich in die Schleimhaut der Mundhöhle (Mucosa oris) über, und zwar setzt sich die Grundlage der äusseren Haut, das Corium, in die eigentliche Mucosa fort, und aus der bekleidenden Epidermis wird das Epithel. Den Namen empfängt die Schleimhaut von einer grossen Anzahl von Schleim-Eiweissdrüschen, welche sie beherbergt. Auffallend ist die lebhaft rote, von dem Gefässreichtum und der Durchsichtigkeit der oberen Lagen herrührenden Färbung. An der Zunge spielt dieser rötliche Ton mehr in's Graue, weil hier die Epithellage eine mächtigere ist als an den übrigen Stellen der Mundhöhle.

Die Mundschleimhaut liegt dem Knochen fast überall fest an und bildet (nach v. Ebner, Köllikers Handbuch der Gewebelehre) eine 220—450 μ dicke, feste und dehnbare Schicht mit zahlreichen, an der Oberfläche gelegenen, ähnlich den an der äusseren Haut vorkommenden Papillen. (Siehe Tab. 5, Fig. 2). Ueber diese Papillen geht das Epithel glatt hinweg, und nur an der Zunge bilden sich mit Epithel überzogene Hervorwölbungen als Papillae filiformes, fungiformes, foliatae und vallatae.

Fast überall geht das Unterschleimhautgewebe ohne merkliche Abgrenzung in die eigentliche Mundschleimhaut über; lockeres Bindegewebe findet sich in grösserer Menge nur an den leicht verschiebbaren Stellen, wie dem Boden der Mundhöhle und dem Lippen- und Zungenbändchen, und auch hier geht es ohne scharfe Grenze in das dichtere Schleimhautgewebe über. Anders gestalten sich die Verhältnisse der Wangen-, Gaumen- und Zungenschleimhaut; hier liegen mehr oder weniger dicht gelagerte, im Unterschleimhautgewebe einen eigentlichen Teppich darstellende Schleim- und Eiweissdrüschen. An denjenigen Stellen, an denen Drüschen fehlen, wie z. B. im Bereiche der Alveolarfortsätze und an einigen Stellen des harten Gaumens, geht die homogen aussehende

Digitized by Google

Fig. 30. Längsschliff von einem Molaren. *S* Schmelz. *D* Dentin. *C* Cement. *P* Pulparaum (aus Sobotta).

untere Schleimhautschicht, ohne merkliche Zwischenstufe, eine feste Verbindung mit dem Perioste ein.

Die Dehnbarkeit der Mundschleimhaut lässt auf zahlreiche elastische Fasern schliessen, und in der That finden sich in der Submucosa üppig ausgebildete, elastische Netze, die gegen die eigentliche Mucosa zu zierlicher werden und die man bis in die Papillen verfolgen kann.

Das Bindegewebe der Submucosa ist in Bündeln vorhanden, deren Dicke zwischen 4—11 μ schwankt. Sie verlaufen teils parallel, teils senkrecht und auch schief zur Oberfläche, durch welche Anordnung ein filzartiges Gefüge entsteht. In der eigentlichen Mucosa werden diese Bündel feiner, und in den Papillen liegen sie, zusammen mit den elastischen Fasern, als feine Fibrillen in der homogenen Grundsubstanz. Diese Bindegewebsfibrillen werden oft von verästelten Zellen lockeren Bindegewebes begleitet.

Von zelligen Elementen sind in der Mundschleimhaut namentlich die Leukocyten reich vertreten. Besonders ist das eigentliche Zahnfleisch der Sitz von physiologischen Leukocyteninfiltrationen, und zwar wird in auffallender Weise die Gegend der hinteren Molaren bevorzugt. Zu eigentlichem adenoidem Gewebe kommt es aber erst weiter hinten, wo es in den Mandeln seine grösste Entwicklung erlangt.

Im Unterschleimhautgewebe bilden die Gefässe (siehe Tab. 5, Fig. 2) ein weitmaschiges Netz, aus dem Capillarschlingen für die Papillen abgehen, und zwar treten in die Papillen des harten Gaumens und des Bodens der Mundhöhle einfache Gefässschlingen, währenddem am Zahnfleisch und an den Lippen ein Netz von Capillaren in dieselben eindringt; aus deren Mitte geht dann ein venöses Stämmchen ab.

Die aus den submucösen Nerven kommenden Fasern bilden in der Mucosa ein Geflecht, aus dem folgende Endverzweigungen hervorgehen:

Digitized by Google

Fig. 30.

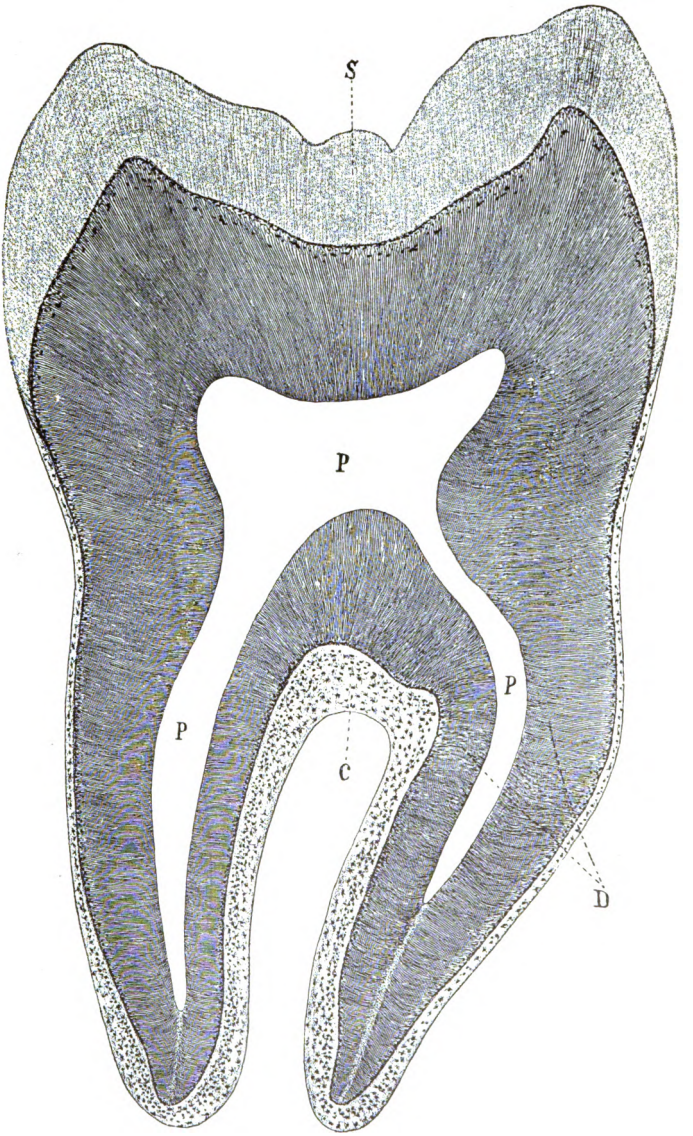

Digitized by Google

Digitized by Google

1. markhaltige Fasern mit oder ohne Terminalkörperchen;
2. marklose Fasern, welche ein subepitheliales Netz bilden, aus welchem Fäserchen mit leicht angeschwollenen Enden zwischen das Epithel dringen;
3. finden sich Endverzweigungen allerorts in der Submucosa, der Mucosa, in Drüsen und Gefässwandungen.

Die Lymphgefässe bilden in der Tiefe der Submucosa ein weitmaschiges Netz, das durch Anastomosen mit einem feinmaschigen Netz der eigentlichen Mucosa in Verbindung steht, von welchem wiederum blind endigende Aestchen bis in die Papillen vordringen. Die Lymphcapillaren der Schleimhaut liegen, genau wie dies bei der äusseren Haut der Fall ist, tiefer als die Blutcapillaren.

Das Epithel der Mundhöhle ist ein geschichtetes Pflasterepithel (siehe Tab. 5, Fig. 2). Dementsprechend sind die unteren, jüngeren Zellschichten zylindrisch, die mittleren kugelig und die oberen, ältesten Lagen plattenartig zusammengedrückt. Deren Umriss ist rundlich-polygonal. Alle diese Zellen zeigen einen deutlichen Kern, der Zellkörper ist durch feine Körnchen getrübt. Die oberen Schichten des Epithels werden fortwährend abgeschuppt und von unten her ersetzt; deshalb findet man im Sputum stets solche Elemente.

Von einer gewissen Bedeutung ist das enorme Aufsaugungsvermögen der Mundhöhlenschleimhaut.

Die harten und weichen Zahnsubstanzen.

Der harte Teil der Zähne wird aus drei structurell verschiedenen Geweben zusammengesetzt, nämlich dem Zahnbein, dem Schmelz und dem Cemente. (Siehe Fig. 30.) Der Schmelz ist ektodermalen, epithelialen Ursprungs, währenddem Zahnbein und Cement dem Mesoderm entstammen. Die Weichteile beschränken sich auf das innerhalb der Zahnhöhle gelegene Zahnmark (Pulpa) und auf die Knochenhaut (Periost, Periodont), welche die Wurzel bekleidet.

Digitized by Google

Das Zahnbein (Dentin, Ebur).

Das Zahnbein, das in mancher Hinsicht der Knochencompacta ähnelt, bildet den Hauptbestandteil der Zähne. (Siehe Fig. 31.) Es wird an der Krone vom Schmelz und an der Wurzel vom Cemente umschlossen. Sein Härtegrad liegt in der Mitte zwischen diesen beiden Substanzen; es ist härter als Cement und weicher als Schmelz.

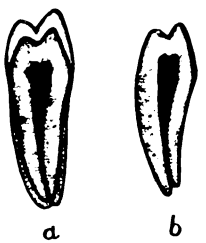

Fig. 31. Längsschliff eines Praemolaren. *a* zeigt den vollständigen Zahn, bei *b* ist nur das Dentin dargestellt um zu zeigen, wie dasselbe die Hauptmasse des Zahnes ausmacht.

Am Längsschliffe hat das Zahnbein einen seidenähnlichen Glanz. Mit dem Mikroskope gewahrt man im Kronenteil ungefähr parallel der Oberfläche verlaufende Contur-Linien (Owen) und peripher gelegene Interglobularmassen. Im Bereich der Wurzel befindet sich nahe der Zahnbein-Cementgrenze die sog. Körnerschicht (granular layer) von J. Tomes.

Die Grundsubstanz ist verkalkt und durchzogen von leimgebenden, 0,5 μ dicken Fibrillen. Diese verlaufen nicht parallel den Zahnbeinkanälchen, sondern sie bilden Schichten, welche je nach der Lage am Zahne verschiedener Richtung sind, und zwar stimme ich darin mit v. Ebner überein, dass sie in lamellöser Anordnung der äusseren Contur der Zahnkrone folgen und dass sie an den Wurzeln mehr zylindrisch um die Längsachse des Zahnes angeordnet sind.

In diese Grundsubstanz, die also aus verkalkter Masse mit zahlreichen leimgebenden Fäserchen besteht, sind die Zahnbeinkanälchen eingebettet. Dies sind 3—4 μ weite, offen vom Cavum dentis nach der Peripherie ausstrahlende Röhren von schraubenförmigem (Welcker) Verlauf. Ueber ihre Richtung lässt sich im allgemeinen sagen, dass sie in der Wurzel horizontal gelagert sind und sich gegen die Krone zu allmälich aufrichten. Durch zahlreiche feine Seitensprossen stehen die Zahnbeinkanälchen miteinander in Verbindung.

Ueber die Teilung der Dentinröhrchen lässt sich

Digitized by Google

sagen, dass bald nach deren Ursprung sich ein zweites parallel verlaufendes abgabelt; dieses gibt dann gegen die Peripherie zu immer wieder ähnliche Aeste, aber von kleinerem Durchmesser, ab (Fig. 32). Die an der Cement- resp. Schmelzgrenze ganz fein gewordenen Dentinröhrchen verlieren sich entweder mit birnförmigen Enden in den Interglobularmassen und der Körnerschicht, oder sie endigen zugespitzt in der Grundsubstanz des Zahnbeins; nicht selten finden sich sogenannte Endschlingen zwischen Ausläufern benachbarter Kanälchen. Im Schmelze ist die Art der Endigung ganz besonders bemerkenswert, indem hier einige Tubuli zu kolbigen Gebilden ausgebaucht werden, die mehrere Mikren in die Substanz des Schmelzes vordringen. Römer, sowie Morgenstern glauben diese Verdickungen als Nervenendigungen ansprechen zu dürfen. Da mir jedoch in allen Fällen, trotz mehrfachen Versuches mit den üblichen Methoden, der tinctorielle Nachweis nervöser Elemente im Zahnbein versagte, kann ich mich, wie auch v. Ebner, Röse u. A. dieser Anschauung nicht anschliessen. Nach den exakten Untersuchungen von Walkhoff scheint auch heute mehr als je der Glaube an Zahnbeinnerven wankend zu werden.



Pulpagrenze.

Fig. 32. Verzweigung der Dentinröhrchen. Längsschliff.

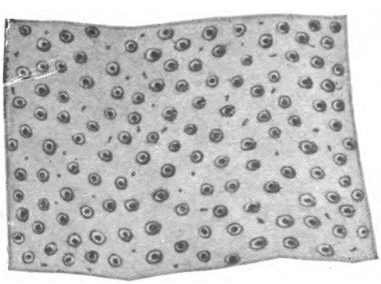

Fig. 33. Zahnbeinröhrchen im Querschnitt. Die hellen Ringe sind die Neumann'schen Scheiden und die schwarzen Punkte, welche sie umschliessen, die Tomes'schen Fasern.

Die Zahnbeinkanälchen zeigen (Fig. 33) am Querschnitt eine kreisrunde Begrenzungsschicht, die sog. Neu-

Digitized by Google

mann'sche Scheide; diese ist, wie die Grundsubstanz, verkalkt; in deren Innern liegt die unverkalkte Tomes'sche Faser. Den Beweis, dass wirklich im Zahnbein die Verhältnisse so liegen, wie eben beschrieben wurde, haben sowohl Hoppe als Koelliker erbracht; sie konnten an fossilen Säugetierzähnen, an denen jedes organische Gewebe untergegangen war, durch Säuren solche Neumann-schen Scheiden in Form gewundener Röhrchen isolieren.

Ueber die Tomes'schen Fasern ist man sehr geteilter Ansicht, und will ich nur die als Kompromiss all der divergenten Ansichten geltende Anschauung, die mit den Thatsachen am ehesten im Einklange steht, anführen. Die Tomes'schen Fasern stellen verlängerte Fortsätze der Odontoblasten vor; sie bleiben unverkalkt und sind elastisch, so dass sie sich aus den Zahnbeinröhren herausziehen lassen. Irgendwelche Structur konnte bis jetzt nicht mit Sicherheit nachgewiesen werden, sondern sie haben ein homogenes Aussehen. Ihre Funktion besteht darin, dass sie einerseits centrifugal die Nährflüssigkeiten leiten und andererseits centripetal die Empfindung vermitteln; auch fällt ihnen wahrscheinlich eine später zu beschreibende Schutzwirkung oder wenigstens Reaktion gegen die Caries zu.

Die nach der Oberfläche sowohl im Kronen- als Wurzelteil gelegenen Interglobularräume verdanken ihren Namen der wie aus vielfach verschmolzenen Kugeln aussehenden Form. Sie sind nichts anderes als unverkalktes Zahnbein, welches die aus Kreissegmenten gebildete Verkalkungslinie beibehalten hat. Die Räume selbst enthalten Zahnknorpel und ununterbrochen dasselbe durchsetzende Zahnbein-Röhrchen, (Fig. 34.) Im Kronenteil sind diese Hohlräume sehr variabel in Bezug auf Anordnung und Ausdehnung; in schlecht entwickelten Zähnen

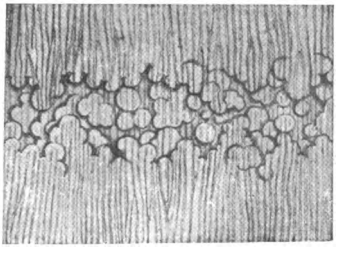

Fig. 34. Interglobularräume des Zahnbeins. Längsschliff.

Digitized by Google

nehmen sie viel grössere Dimensionen an als in guten. Ich besitze kümmerlich entwickelte Zähne von Idioten, deren Zahnbein fast ganz aus diesen Kugelmassen besteht. Die aus ganz feinen und regelmässigen Kugeln zusammengesetzten Interglobularräume der Wurzeln (granular layer) finden sich jedoch auch in ganz gut entwickelten Zähnen regelmässig vor. Sie stehen mit dem Cemente stellenweise in direkter Berührung, oder es liegt mancherorts eine dünne Schicht homogenen Dentines dazwischen.

Chemisch besteht das Dentin nach v. Bibra aus:

Basisch phosphorsaurem Kalk . .	66,72
kohlensaurem Kalk	3,36
phosphorsaurem Kalk	1,08
Salzen	0,83
Knorpel	27,61
Fett	0,40
Fluorcalcium	Spuren

also im ganzen aus 28,01 organischen und 71,99 anorganischen Substanzen.



Fig. 35. Krone eines oberen, centralen Schneidezahnes, mit Perikymatien (Schmelzwülstchen).

Der Schmelz (Email, Substantia vitrea).

Jeder Zahn wird von einer Schmelzkuppe gekrönt.

Der normale Schmelz ist von glänzender, gelblich-weisser Farbe, die ins bläuliche, grünliche, rötliche etc. hinüberspielen kann. Bei günstiger Beleuchtung erkennt man an der Oberfläche des Zahnes schon mit blossem Auge die Schmelzwülstchen, Perikymatien[1]) (siehe Fig. 35), die horizontal in Form von Ringen um die Krone gelagert sind. Diese Perikymatien beginnen ganz dicht angeordnet am Zahn-

[1]) Die Nomenclatur habe ich in „Beiträge zur Kenntnis der Schmelzstructur" festgelegt.

Digitized by Google

halse und finden sich, je mehr sie davon entfernt sind, in immer grösser werdenden Abständen.

Ueberzogen ist der Schmelz von dem von Nasmyth entdeckten Schmelzoberhäutchen. Dieses löst sich in wenigen Minuten durch Behandlung mit den meisten Mineralsäuren von der Oberfläche ab; auch organische Säuren führen, wie eigene Untersuchungen gezeigt haben, zu Veränderungen, welche darin bestehen, dass sich das Schmelzoberhäutchen entfärbt, aufquillt und nach einiger Zeit ablöst. Koelliker und v. Ebner betrachten das Schmelzoberhäutchen als Cuticularbildung, währenddem Waldeyer deshalb dieser Ansicht nicht beipflichten kann, weil er durch Behandlung mit Salzsäure und Höllenstein daran die Umrisse von Epithelzellen zu sehen geglaubt hat. Wedl, J. Tomes, A. Tomes, Baume und Magitôt sind der Meinung, das Schmelzoberhäutchen sei homolog dem Kronencemente gewisser Säugetiere. Es scheint sich in der That das Wurzelcement nahe dem Zahnhalse zu einer homogenen Masse zu verdichten, welche direkt in das Schmelzoberhäutchen übergeht. Mir persönlich aber scheint die Beweisführung v. Ebner's, welcher auf die entwicklungsgeschichtliche Thatsache hinweist, dass das Schmelzoberhäutchen von den Ameloblasten abstamme und dass in keiner Entwicklungsperiode osteogenes Gewebe beim Menschen über der Schmelzanlage zu treffen sei, für die erste Auffassung beweisend zu sein.

Structurell unterscheidet sich der Schmelz ganz wesentlich vom Dentine. Er besteht aus soliden, sechseckigen bis polygonalen Säulen oder Prismen.[1]) Diese Prismen sind homogen und durchscheinend; durch Einwirkung von Säuren jeder Art, sowohl organischer als anorganischer, konnte ich in jedem Falle diejenige Querstreifung hervorrufen, die man bis jetzt nur bei Einwirkung von Salzsäure und bei Caries beobachtet und beschrieben hatte. Solche geätzten Prismen ha-

[1]) Selbst der Schmelz niederer Fische, den man früher als homogen betrachtete, weist im polarisierten Lichte Prismenstructur auf, wie uns Rohon berichtet.

Digitized by Google

ben, wegen der abwechselnden dunkeln Querstreifen, das ungefähre Aussehen von quergestreiften Muskelfasern.

Die Schmelzprismen sind miteinander zu einem soliden Ganzen verbunden durch die interprismatische Kittsubstanz (Corticalis Walkhoff). Diese ist jedenfalls reicher an organischer Substanz als die Prismen selbst, denn sie bleibt bei Behandlung mit Säuren länger erhalten, auch färbt sie sich, nach v. Ebner, im jugendlichen Zustande sehr gut mit Congo. Ich nehme an, dass eine gewisse Säfteströmung, wenn auch minimalster Art, innerhalb dieser Bahnen vor sich gehe, denn bei toten Zähnen wird nicht nur das Dentin, sondern erwiesenermassen auch der Schmelz viel brüchiger, als er am lebenden Zahne war.

Nach eigenen Untersuchungen ist der Prismenverlauf bei niedern Tieren einfacher als bei höheren; der haplodonte Typus, der als der einfachste betrachtet werden kann, wird durch Prismen charakterisiert, deren jedes eine einfache S-Biegung ausführt. Beim Menschen wird gewöhnlich von „schraubenförmigem" Verlaufe gesprochen; es steht aber diese Bezeichnung mit den Thatsachen nicht ganz im Einklang. Wir haben es mit einer ganz ungleichartigen Spirale zu thun, die ausser den Hauptdrehungen noch eine ganze Anzahl Nebenbiegungen ausführt; daher würde der Ausdruck „unregelmässig gelockt" am ehesten den Prismenverlauf charakterisieren.

Am polierten Längsschliffe fallen besonders zwei Zeichnungen auf, zu denen sich bei starker Vergrösserung eine dritte gesellt, auf die ich speziell aufmerksam gemacht habe. — Die Retzius'schen bräunlichen Parallelstreifen (Conturlinien), die im ganzen Tierreich an bunodonten, mit Perikymatien versehenen Zahnkronen vorhanden sind, kommen selbst noch bei Lophiodonten, wenn auch undeutlicher, vor. Bei selenodonten Perissodactylen und Artiodactylen hingegen ist nicht mehr ein Conturstrich vorhanden, sondern ein breites Conturband. Wie Baume richtig erkannt hat, rührt die braune Farbe der Conturstriche an trockenen Schliffen von eingedrungener Luft her; bei frischen Präparaten jedoch handelt es sich, wie auch v. Ebner zu-

Digitized by Google

gibt, darum, dass in diesem Bereiche grössere Mengen interprismatischer, weniger verkalkter Kittsubstanz vorkommen. Auch eine einheitliche Biegung der Prismen hilft zur Bildung der Conturstriche mit. Ich habe die Beobachtung gemacht, dass im ganzen Tierreich das Vorhandensein der Conturstriche an dasjenige der Perikymatien gebunden ist — keine Parallelstreifen ohne Querwülstchen! (Fig. 36.) Wie die Perikymatien, so scheinen auch die Conturstriche Ausdruck schichtweiser Ablagerung des Schmelzes zu sein. Zsigmondy hat mir Präparate vorgelegt, an denen die Lokalisation von Schmelzhypoplasien stets mit Conturstrichen zusammenfällt; dies spricht sehr zu Gunsten obiger Anschauung.



Fig. 36. Retzius'sche Parallelstreifen, in die Perikymatien der Schmelzoberfläche übergehend. Längsschliff vom Schmelz.

Die Schreger'schen Faserstreifen sind abwechselnd helle und dunkle Bänder, welche in regelmässigen Abständen den Schmelz nach der Oberfläche so durchziehen, dass er ein gestreiftes Aussehen bekommt. (Fig. 37.) Es handelt sich jedoch hierbei nicht um Verfärbung, denn bei einer Azimuthaldrehung von 180° werden die dunkeln Bänder hell und die hellen, wie Czermak nachgewiesen hat, dunkel. Ihr Zustandekommen erklärt sich Linderer, dem sich Koelliker und von Ebner anschliessen, durch eine abwechselnde einheitliche Biegung von Prismenbündeln. Am Raubtierzahn kann man die Schreger'schen Linien durch den intakten Schmelz hindurchschimmern sehen.



Fig. 37. *a* Dentin, *b* Schmelz mit Schreger'schen Streifen. Längsschliff. Auffallendes Licht.

Digitized by Google

Als Zonien (siehe Fig. 38) habe ich solche Zeichnungen benannt und beschrieben, wie sie sich bei stärkerer Vergrösserung am Längsschliffe des Zahnes zeigen. Es sind dies einfach Prismengürtel, welche in einheitlich abwechselnder Biegung begriffen am Längsschliff zum Ausdruck kommen. Werden solche Zonien hauptsächlich aus längsgelagerten Prismen gebildet, so spreche ich von Parazonien, diese wechseln dann gewöhnlich ab mit Zonien, bei denen Prismenquerschnitte zu sehen sind; es sind dies die Diazonien.



Fig. 38. Zonien des Schmelzes. *a* Diazonien. *b* Parazonien. Längsschliff.

Von Ebner[1]) hat den Gegenstand nachgeprüft und gesehen, dass thatsächlich hier Structurverhältnisse vorliegen, welche mit den Schreger'schen Streifen, die hier am meisten in Betracht kämen, nichts gemein haben.

Bei gewissen Tieren, besonders bei Carnivoren und Nagern, sind diese Verhältnisse viel schöner zu sehen, als beim Menschen, und ein klassisches Beispiel für Zonienbildung ist z. B. der Schneidezahn des Eichhörnchens. Jede Zonie wird hier nur aus einer Prismenlage gebildet; wir verdanken die eingehende Schilderung dieser Thatsache J. Tomes. Die Anordnung der Zonien ist für verschiedene Tierklassen eine so charakteristische, dass sie mit Erfolg zur Diagnose bei phylogenetischen Bestimmungen dienen kann.

Der Schmelz besteht chemisch nach v. Bibra aus folgenden Substanzen:

Phosphorsaurem Kalk . . .	89,82
kohlensaurem Kalk	4,37
Fluorcalcium	Spuren

[1]) v. Ebner, Koellikers Handbuch der Gewebelehre, 1899, Seite 89.

Digitized by Google

phosphorsaurer Talkerde . . .	1,34
Salzen	0,88
Knorpel	3,39
Fett	0,20

Also aus 96,51% anorganischer und 3,59% organischer Substanz.

Das Cement (Substantia ossea dentis).

Das Cement ist die weichste unter den verkalkten Zahnsubstanzen, und zwar steht es in dieser Beziehung sowohl, als auch in Folge seiner histologischen Beschaffenheit, dem Knochen sehr nahe.

Seine Dicke nimmt von der Wurzelspitze nach der Krone zu constant ab. In dünnster Lage greift es noch etwas über den Schmelz hinüber. Bei Tieren, besonders Ungulaten und Rodentien überzieht das Cement als sogenanntes „Kronencement" die Kronen der Backzähne.

In den dünneren Lagen sind die Structurverhältnisse andere als in den dicken. Das dünne Cement erscheint an Schliffen structurlos und glashell, wenn man es aber entkalkt und färbt, so gewahrt man senkrecht zur Oberfläche stehende, wie Sharpey'sche Fasern aussehende Bündel.

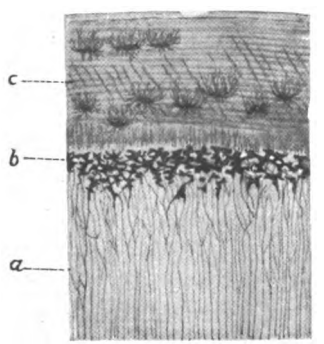

Fig. 39. *a* Dentin, *b* Interglobularräume an der Grenze zwischen Dentin und Cement, *c* Cement mit Cementkörperchen und schräg zur Dentinoberfläche gerichteten Sharpey'schen Fasern. Die circulären Linien deuten den lamellösen Bau des Cementes an.

Solche unverkalkten Fibrillen durchziehen auch die Grundsubstanz der dickeren Lagen; dazu kommen hier noch die Cementkörperchen, die sich von den Knochen-Körperchen nur durch die langen Ausläufer unterscheiden. (Fig. 39.) Die Ausläufer benachbarter Cementkörperchen stehen miteinander in Verbindung, so dass ein ununterbrochenes Kanalsystem das Cement durch-

Digitized by Google

zieht. Nach Bödecker soll dieses System mit dem Dentin in offener Communication stehen.

Dadurch, dass die Cementrinde eine parallel zur Oberfläche gerichtete Lamellierung zeigt, wird der Eindruck, als habe man echten Knochen vor sich, wesentlich erhöht. Nur fehlen für gewöhnlich jungem Cemente Havers'sche Kanäle; diese treten erst als senile Erscheinung, sowie bei Cementhypertrophie auf.

Chemisch besteht das Cement nach v. Bibra aus:

Phosphorsaurem Kalk . . .	58,73
kohlensaurem Kalk	7,22
phosphorsaurer Talkerde . . .	0,99
Salzen	0,82
Knorpel	31,31
Fett	0,93
Fluorcalcium	Spuren

Also aus 67,76% anorganischer und 32,24% organischer Substanz.

Das Zahnmark (Pulpa).

Das Cavum dentis wird von der wandständigen Pulpa ausgefüllt. Sie ist die persistierende, aber umgewandelte Zahnpapille, welche während der Entwicklung das Dentin abzusondern hatte. Man spricht von einer Kronen- und einer Wurzelpulpa; erstere ahmt in verjüngtem Massstabe die Form der Krone nach, währenddem die Wurzelpulpa als mehr oder weniger feiner Strang zum Wurzelloch (Foramen apicale) zieht.

Die Farbe einer frischen, gesunden Pulpa ist weisslich bis blassrosa. Wenn man die Pulpa quetscht, so lässt sich ein Tropfen Flüssigkeit gewinnen, der an der Luft gerinnt.

Histologisch (vergl. Tafel 6, Fig. 1, 2, 3 u. 4, sowie Taf. 7 und Taf. 8 Fig. 1) besteht die Pulpa aus einem gallertartigen Gewebe, das aber von demjenigen der Nabelschnur z. B. wesentlich verschieden ist, da es keine freien Bindegewebsbündel enthält. In eine homogene gallertartige Grundsubstanz sind vielfach locker gelagerte, in allen möglichen Richtungen sich kreuzende Fäserchen ein-

Digitized by Google

Tab. 6. Histologische Pulpapräparate.

Fig. 1. *a* Gewöhnliches Pulpagewebe. *b* Fibrillenbündel, welche den Nerven und Gefässen folgen. *c* Kleines Blutgefäss im Längsschnitt. *d* Grosses Blutgefäss im Längsschnitt mit Blutkörperchen gefüllt. *e* Odontoblastenschicht. Längsschnitt. Haematoxyl. — Eosin.

Fig. 2. *a* Rundzellen der Pulpa. *b* Spindelförmige Zellen. Längsschnitt. Haematoxyl. Sehr stark vergrössert.

Fig. 3. *a* Gewöhnliches Pulpagewebe. *b* Nervenbündel im Längsschnitt. *c* Blutgefäss von Nervenbündelchen umschlossen. Längsschnitt. Haematoxyl. — Osmiumsäure.

Fig. 4. *a* Nervenbündel im Querschnitt. *b* Blutgefässe von Nervenbündeln umschlossen. Querschnitt der Wurzelpulpa. Haematoxyl. — Osmiumsäure.

Tab. 7. Blutgefässverteilung in einem jugendlichen Eckzahn.

Die Arterien wurden rot, die Venen blau gemalt, der hellgelbe Saum an der Peripherie entspricht der Odontoblastenschicht. Injectionspraeparat. — Reconstruction von Serienschnitten.

Tab. 8.

Fig. 1. Schliff durch die Dentin-Pulpa-Grenze. *a* Tomes'sche Fasern (rot) im Dentin (gelb). *b* Pulpa. *c* Odontoblasten. *d* Tomes'sche Fasern, welche durch Zerrung aus den Zahnbeinkanälchen gerissen wurden. Längsschliff: Koch'sche Versteinerungsmethode (Canadabalsam). Pikrinsäure, Carmin.

Fig. 2. Netzförmig angeordnetes Bindegewebe in der embryonalen Zahnpapille. Methylenblau.

Fig. 3. Ameloblasten (Schmelzbildner) in Thätigkeit. *a* Ameloblasten. *b* Prismenanlage mit Cuticularsaum. Sogenannte Tomes'sche Ameloblastenfortsätze. *c* Die im Verzahnen begriffene Intercellularsubstanz, in Form bienenwabenartiger Röhren. Haematoxyl. — Eosin. Starke Vergrösserung.

Fig. 4. Isolierte Odontoblasten (Zahnbeinbildner). *a* Zellkörper *b* Zellkern. *c* Der Pulpa zugewandte Fortsätze. *d* Dem Dentin zugewandte Fortsätze. (Tomes'sche Fasern.) Methylenblau. Starke Vergrösserung.

gebettet, welche nach v. Ebner leimgebende Fibrillen sein sollen. Es finden sich nach meinen Beobachtungen ungefähr vier verschiedene Zellformen vor. Die häufigsten sind die mehrfach verästelten, 1. polygonalen Zellen; die Zellausläufer derselben können einfach sein oder sie verästeln sich und stehen in Verbindung mit den Ausläufern benachbarter Zellen. Dazwischen sind, besonders häufig in jugendlichen Pulpen, 2. Rundzellen

Digitized by Google

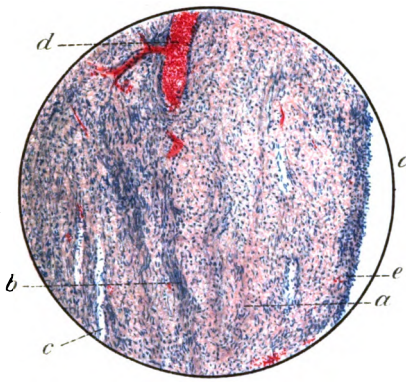

Fig.1.

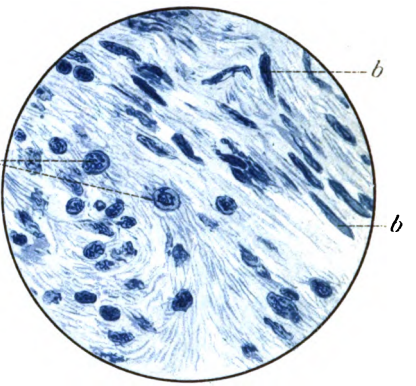

Fig.2.

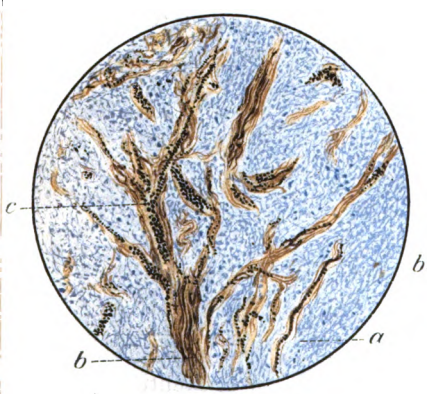

Fig.3.

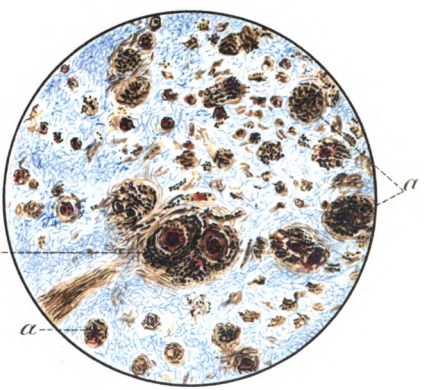

Fig.4.

Digitized by Google

Digitized by Google

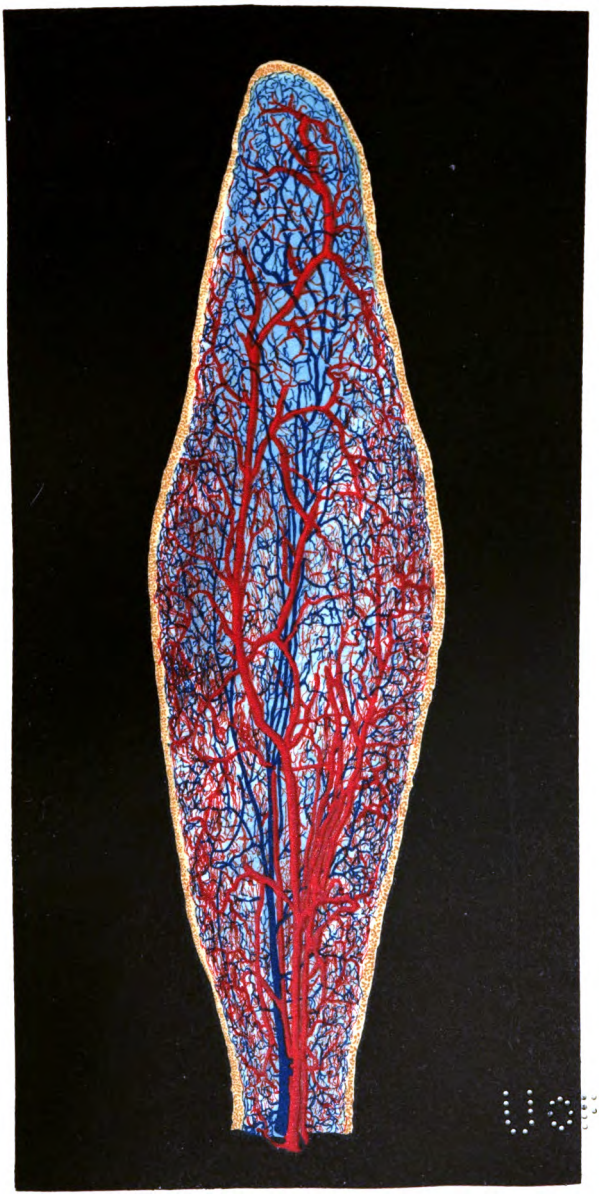

Digitized by Google

Digitized by Google

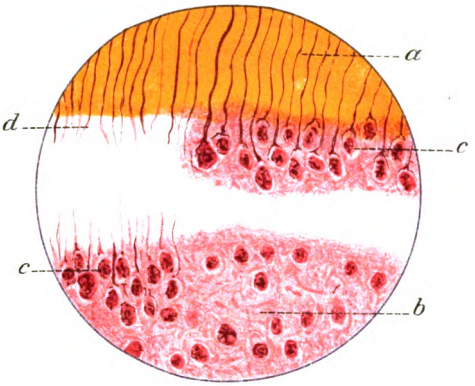

Fig. 1.



Fig. 2.

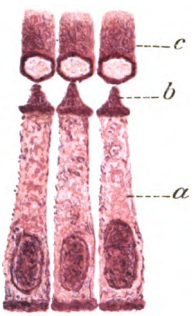

Fig. 3.

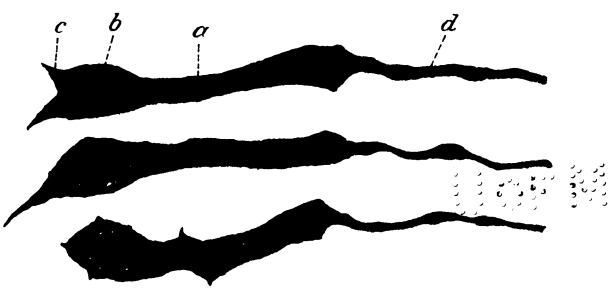

Fig. 4.

Lith. Anst. F. Reichhold, München.

Digitized by Google

Digitized by Google

(Tab. 6, Fig. 2a) zu sehen. Den Nerven und Gefässen liegen vielfach 3. spindelförmige Bindegewebszellen (Tab. 6, Fig. 2 b) an, welche Bindegewebsbündel begleiten, die nur an den Nerven und Gefässen vorkommen und ihnen als Stütze dienen. (Elastische Fasern kommen in der Pulpa nicht vor.)

Ausser diesen Elementen finden sich an der Pulpaoberfläche Zellen mit länglichem Kerne, welche wie ein Cylinderepithel angeordnet sind; dies sind 4. die Odontoblasten (Zahnbeinbildner), (Tab. 8 Fig. 1 c), welche noch am fertigen Zahne, wenn auch in weit geringerem Masse als zur Zeit der Zahnentwicklung, eine fortwährende circuläre Verkalkung der Pulpaperipherie zu besorgen haben. Sie senden protoplasmatische Ausläufer, die Tomes'schen Fasern, in das Innere der Dentinröhrchen; von der Pulpa sind sie oft durch eine Schicht rundlicher, dichtgedrängter Zellen getrennt.

Die Blutgefässe treten zum Teil, wie Weil beschrieben hat, zu 3—10 in Furchen der Nervenbündel gelagert, in die Pulpa, zum Teil aber werden sie, wie aus einer Anzahl eigener Präparate zur Sicherheit hervorgeht, von den Nervenbündeln röhrenförmig umschlossen (dies zeigt Tab. 6 Fig. 3 u. 4); sie bilden unter und in der Odontoblastenschicht Capillarschlingen, aus denen dann wiederum die Venen das verbrauchte Blut abführen. Tafel 7 stellt eine Reconstruction des Gefässverlaufes dar, wie er sich aus einer Anzahl von Serienschnitten ergab.

Wie oben gesagt, dringen die Nerven mit den Blutgefässen ein, es mögen deren 5—10 Bündel sein, die sich in der Kronenpulpa zu einem reichverästelten Baume ausbreiten. Nahe der Pulpaoberfläche werden sie marklos und dringen als feinste Primitivfasern zwischen die Zellen der Odontoblastenschicht. Trotz sorgfältigster Nachprüfung ist es mir nicht gelungen, die Nerven in das Zahnbein hinein verfolgen zu können, wie dies Römer und Morgenstern vergönnt war.

Dass im Pulpagewebe Lymphspalten vorkommen, wie Boedecker gesehen haben will, kann ich nicht bestätigen; vielmehr ist das Gewebe überall lücken-

Digitized by Google

Tab. 9. Frontalschnitt durch den Kopf eines Neugeborenen. (Gegend der Molaren.) *a* Musc. digastricus. *b* Musc. mylohyoideus. *c* Musc. geniohyoideus und genioglossus. *d* Musc. buccinator. *e* Lingua. *f* Musc. masseter. *g* Musc. rectus infer. *h* Musc. obliquus infer. *i* Musc. rectus medialis. *k* Musc. rectus lateralis. *l* Musc. obliquus super. *m* Musc. rectus super. *n* Musc. levator palpebrae. *o* Mandibula. *p* Zahnanlagen. *q* Glandula sublingualis, der Hinweisstrich reicht bis an einen grösseren weissen Punkt, welcher die Arteria profunda linguae vorstellt. Ein medial davon gelegener, kleinerer Punkt deutet den Ductus submaxillaris an. *r* Gingiva des Oberkiefers. *s* Septum narium. *t* Concha inferior. *u* Concha media. *v* Concha superior. *w* Bulbus. *x* Papilla N. optici. *y* Kopfschwarte. *z* Falx cerebri.

los. Sogar an Querschnitten der Wurzelpulpa (Tab. 6 Fig. 4), wo Spalten einem doch am wenigsten entgehen könnten, habe ich nie etwas Aehnliches entdecken können.

Häufig findet man in normalen, besonders in älteren Pulpen Kalkconcremente, teils in Form von Kalkspiessen, welche den Gefässen angelagert sind, oder häufiger noch als Kugeln, welche an Schnitten eine deutliche zwiebelartige concentrische Schichtung zeigen. Dabei wird im hohen Alter das Pulpagewebe durch ein straffes Bindegewebe substituiert, in das nur noch ganz wenig Zellkerne eingelagert sind.

Die Wurzelhaut (Periostum, Periodontium).

(Tab. 5, Fig. 1c.)

Das Periost bildet, in relativ dünner Schicht, ein gewebiges Polster zwischen Zahncement und Knochen.

Diese Wurzelhaut stimmt histologisch sowohl, als physiologisch nicht ganz mit dem gewöhnlichen Perioste überein. Es hält den Zahn fest, lässt aber demselben doch eine gewisse Beweglichkeit zu; aus diesem Grunde hat Malassez das Ganze als Gelenk aufgefasst und bezeichnet das Periost, nicht ganz ohne Berechtigung, als Ligamentum alveolare.

Das Ligamentum alveolare besteht einmal aus der Fortsetzung der oben beschriebenen, im Cemente senkrecht zur Oberfläche gerichteten fibrösen Faserbündel, welche zur knöchernen Alveole hinüberdringen und dieselbe als Sharpey'sche Fasern durchsetzen. Am Zahnhalse strahlen die Fasern annähernd horizontal gegen den Knochen aus; nach der Wurzelspitze zu wird aber nach Angabe mancher Autoren, ihre Richtung mehr und

Digitized by Google

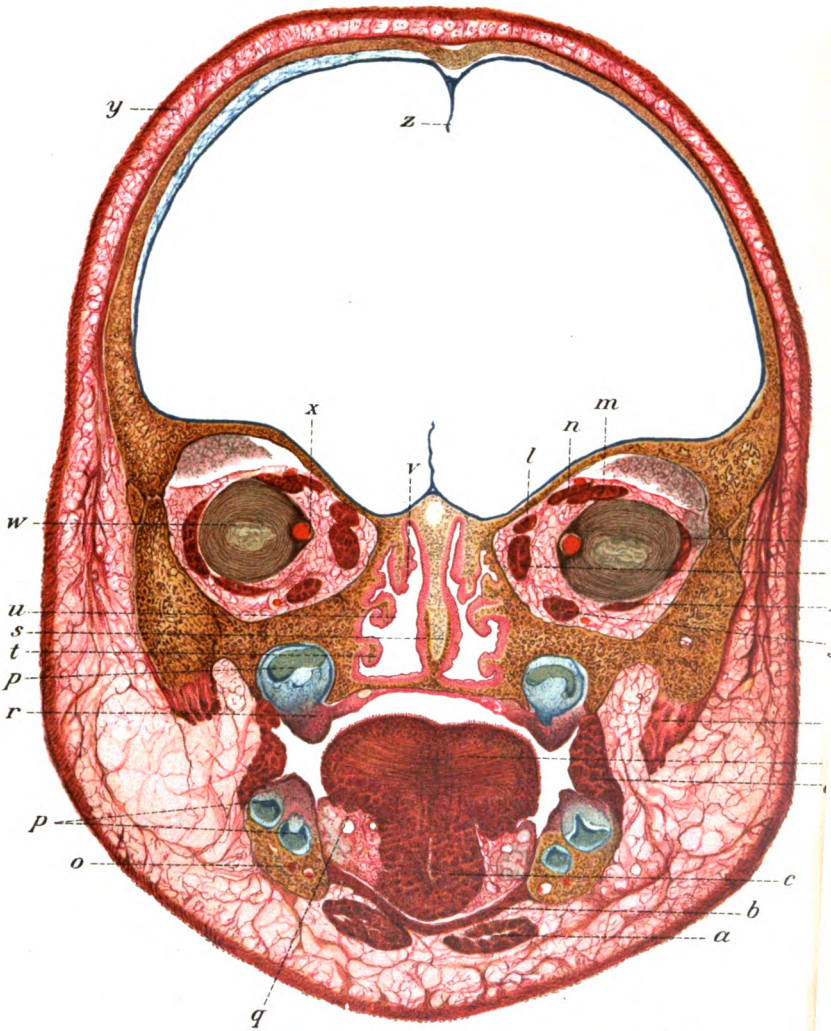

Digitized by Google

Digitized by Google

mehr eine steilere, so dass der Zahn gleichsam wie an tausend Tauen in der Alveole aufgehängt erscheint. Man ist aber nicht immer so glücklich, diese Verhältnisse so klar zu sehen, sondern gewöhnlich erblickt man einfach ein Gewirr von Bindegewebszügen. Zwischen Alveolarrand und Zahnhals besteht eine festere Verbindung in Form des von Koelliker beschriebenen Ligamentum circulare.

Zwischen diesen straffen Bündeln liegt lockeres Bindegewebe, das besonders an der Wurzelspitze, zum Schutze der eintretenden Gefässe und Nerven, reichlich vorhanden ist. Mit Nerven und Gefässen ist die Wurzelhaut gut versehen, letztere finden sich stellenweise in charakteristischer Weise als die von Wedl zuerst beschriebenen arteriellen Gefässknäuel vor.

Besonderes Interesse verdienen die Epithelnester (Masses epithéliaux), welche mehr oder weniger reichlich in das übrige Gewebe eingestreut sind; sie stellen versprengte Ueberreste der bei der Wurzelbildung beteiligten Epithelscheide (v. Brunn) dar. Sie sind es, die Veranlassung geben können zur Bildung periostaler Cysten etc.

Physiologie.

Die Entwicklung der Zähne.

(Tab. 8, Fig. 2, 3 und 4, sowie Tab. 9, 10, 11 und 12.)

Um den vierzigsten Tag bereiten sich beim menschlichen Embryo die ersten Anfänge der Zahnentwicklung vor. Zu dieser Zeit ist wohl die Zunge formiert, aber die Lippen- und Kieferanlage bildet noch ein glatt verstrichenes Ganzes; der Meckel'sche Knorpel ist erst durch wenige runde Mesodermzellen diffus vorgezeichnet.

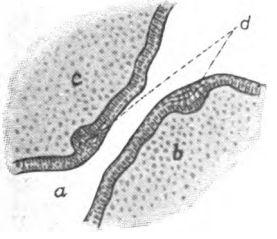

Fig. 40. (nach Röse.) *a* Mundeingang. *b* Unterkieferanlage. *c* Oberkieferanlage. *d* Schmelzorgan.

Um diese Zeit also senkt sich das Ektoderm der embryonalen Mundhöhle in Form einer zusammenhängenden Leiste in das Mesoderm der Kieferanlage hinein. (Fig. 40 d.) Da diese Epithelleiste im Verlaufe der Entwick-

Digitized by Google

lung den Schmelz zu produzieren hat, gab ihr Koelliker den Namen Schmelzorgan; mit Rücksicht auf seine eben erwähnte Form wenden Waldeyer und Hertwig die Bezeichnung Schmelzleiste an.

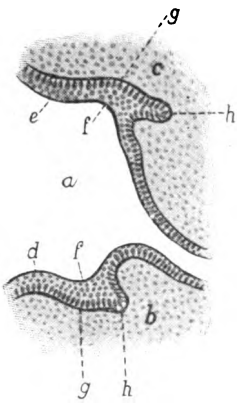

Fig. 41. *a* Mundeingang. *b* Unterkieferanlage. *c* Oberkieferanlage. *d* Unterlippenanlage. *e* Oberlippenanlage. *f* Lippenfurche. *g* Lippenfurchenleiste. *h* Zahnleiste.

Diese Schmelzleiste spaltet sich allmählich der Längsachse entlang; der vordere Teil derselben wächst senkrecht in die Tiefe und trägt zur Bildung der Lippenfurche bei, das heisst derjenigen Vertiefung, welche die Lippen- von der Kieferanlage zu trennen hat; der hintere Teil wächst in horizontaler Richtung nach hinten aus und wird speziell zur Zahnanlage verwendet, er ist also die eigentliche Zahnleiste (Fig. 41 h).

Nachdem es im Unter- und Oberkiefer zur Ausbildung von Kieferwällen gekommen ist, treibt diese Zahnleiste je zehn knospenartige Erhebungen in das Mesoderm; es sind dies die Anlagen für die Milchzähne. Aber auch das Mesoderm bleibt nicht unthätig, sondern es sendet bindegewebige Papillen, die Ursprünge der späteren Pulpen, gegen diese Erhebungen vor, so dass diese an ihrer Oberfläche eingedrückt werden. Diese Einstülpungen erfolgen nicht in der Ebene der Zahnleiste, sondern seitlich derselben und zwar, wie Röse treffend bezeichnet hat, im Oberkiefer von oben hinten nach unten vorn, im Unterkiefer von unten hinten nach oben vorn. Durch diese Art der Lagerung kommen die Milchzahnanlagen näher

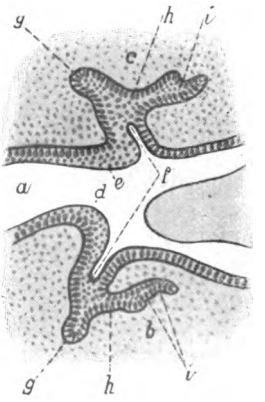

Fig. 42. *a* Mundeingang. *b* Unterkiefer. *c* Oberkiefer. *d* Unterlippe. *e* Oberlippe. *f* Lippenfurche. *g* Lippenfurchenleiste. *h* Zahnleiste. *i* Zahnpapillen.

Digitized by Google

an die Peripherie des Kieferwalles zu liegen, wodurch die Zahnleiste ungehindert lingualwärts sich ausbreiten kann zur Vorbildung der bleibenden Zahnkeime (Fig. 42 i).

Die Milchzahnkeime stehen mit der Zahnleiste anfänglich noch durch einen breiten Hals in Verbindung. Mit dem zunehmenden Wachstum aber wird dieser Hals in die Länge gezogen und stellenweise durchwuchert das Mesodermgewebe denselben. Auf diese Weise entsteht aus einer Verbindungsbrücke, wie man diesen Hals nennt, eine mehr oder weniger grosse Zahl feinerer Verbindungsstränge.

Im weiteren Verlaufe verliert die Zahnleiste ihre glatte Oberfläche und ihre compacte Beschaffenheit; es treten an derselben unregelmässige Verdickungen auf, die mit Partien abwechseln, welche siebartig durchlöchert aussehen. Nur ihr hinteres Ende besteht noch aus einer Schicht glatter Epithelien; an dieser Stelle wuchert, nach der Zunge zu gerichtet, eine kolbige Verdickung vor; es ist dies die Anlage für den ersten bleibenden Molarzahn. Seitlich und labial der Zahnleiste reihen sich nunmehr successive die Verdickungen an, aus welchen die übrigen Zähne der zweiten Dentition hervorzugehen haben. Wie bei den Milchzähnen, so dringen auch hier Bindegewebspapillen gegen die kolbigen Verdickungen vor, sodass jeweilen die Epithelschicht wie eine Mütze über die Bindegewebserhebung zu sitzen kommt.

Die Zeit, in welche die Anlage für das bleibende Schneidezahngebiss fällt, hat man ungefähr auf den sechsten Fötalmonat zu verlegen; die Anlage der Kauzähne bildet sich erst postembryonal und zwar während der ersten Lebensjahre.

Das weitere Schicksal der Zahnleiste besteht darin, dass sie schliesslich durch zunehmende Durchlöcherung mehr und mehr ihren Zusammenhang verliert; übriggebliebene, in das Bindegewebe eingebettete Epithelnester können später gelegentlich zu Cysten, Atheromen und anderen Geschwülsten auswachsen. Auch können Schmelztropfen daraus entstehen; ja es ist sogar nicht selten beobachtet worden, dass in solche Epithelnester hinein, analog der normalen Zahnbildung, Bindegewebszapfen

Digitized by Google

Tab. 10. Fig. 1. Zahnanlagen in drei verschiedenen Stadien auf einem Präparate. *a* Schmelzorgan, welches bei *b* durch wuchernde Mesodermzellen vorgestülpt wird. *c* Dieşe Mesodermzellen haben sich hier zur Zahnpapille (Dentinkeim) ausgebildet. *d* Schmelzpulpa, welche *e* vom Zahnsäckchen umschlossen wird. *f* Verbindungsstrang. *g* Epithel der Mundschleimhaut. Haematoxyl. — Eosin, mit Retouche.

Fig. 2. Zahnanlage. *a* Zahnpapille. *b* Schmelzpulpa. *c* Aeusseres Epithel derselben. *d* Inneres Epithel. *e* Verbindungsbrücke von primärem und secundärem Schmelzkeim. *f* Secundärer Schmelzkeim. *g* Verbindungsstrang. *h* Epithel der Mundschleimhaut. Haematoxyl. — Eosin.

wucherten, woraus mehr oder weniger wohlausgebildete überzählige Zähne entstanden sind.

Die Zahnanlagen werden von ihrer Umgebung abgegrenzt durch das Zahnsäckchen, einer bindegewebigen Umhüllung, die aus zwei Schichten besteht; einer inneren, der Zahnanlage direkt anliegenden, die aus lockerem Bindegewebe mit vielen Gefässen aufgebaut ist, und einer äusseren, gefässlosen, aus straffen Bindegewebszügen zusammengesetzten.

Das Zahnsäckchen ist an seiner Basis geöffnet, und von hier aus wächst in dessen Innere hinein die schon erwähnte Mesodermpapille, welche als Dentinkeim aufzufassen ist. Dieser Dentinkeim hat die Aufgabe, während der Zahnentwicklung das Zahnbein hervorzubringen; nach vollendetem Wachstum wird er zur Pulpa dentis. An seiner Oberfläche bildet sich eine Lage hoher, cylindrischer Zellen aus; es sind dies die Odontoblasten, welche die Dentinausscheidung zu besorgen haben.

Dies geschieht, ähnlich wie bei der Knochenbildung, in der Weise, dass von den Odontoblasten eine protoplasmatische unverkalkte Grundsubstanz abgeschieden wird, welche ihrerseits von der Peripherie aus nach den Odontoblasten zu fortschreitend verkalkt. Aber es findet nicht eine diffuse Verkalkung des ganzen Gewebes statt, sondern es bleiben die Zahnbeinkanälchen ausgespart, sowie deren Verbindungsstücke und die Interglobularräume. Die den Wandungen der Zahnbeinröhrchen anliegenden Neumann'schen Scheiden scheinen chemisch in ganz besonderer Weise differenziert zu sein,

Digitized by Google

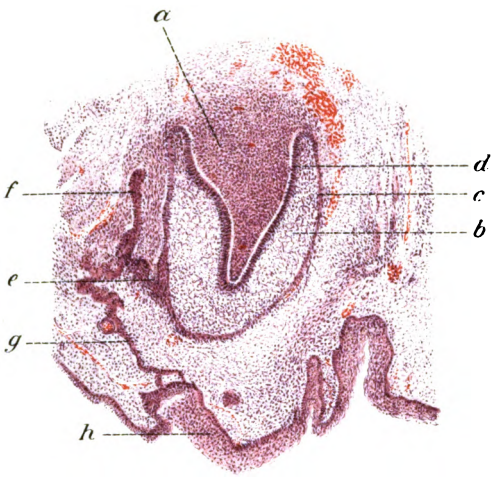

Fig. 2.

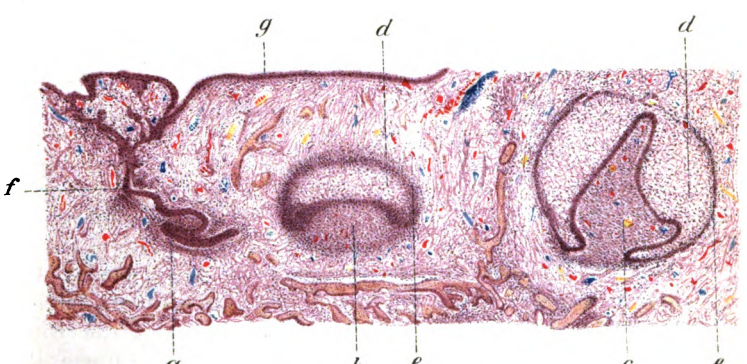

Fig. 1.

Digitized by Google

Digitized by Google

denn sie ähneln weder der verkalkten Grundsubstanz, noch der organischen Zahnbeinsubstanz, sondern sie sind enorm widerstandsfähig gegen jede Art der Zersetzung und gleichen in dieser Beziehung am ehesten hornartigen Körpern. Die Tomes'schen Fasern sind homogene Protoplasmafortsätze, die in die Zahnbeinkanälchen eingelagert sind; sie stellen periphere Verlängerungen des Zellkörpers der Odontoblasten dar. Ausser diesen, zu enormer Länge ausgezogenen Fortsätzen, besitzen die Odontoblasten noch seitliche, ganz kurze Ausläufer, vermittelst denen sie untereinander in Verbindung stehen. Diese sind es nun, die am fertigen Zahnbeine in Form der seitlichen Verbindungsröhrchen zum Ausdrucke kommen. Die meisten Odontoblasten sind des ferneren noch mit einer dritten Art von Fortsätzen, welche ganz kurz und an ihrem centralen Ende angefügt sind, ausgestattet. Die Verkalkung des vorgebildeten Zahnbeins (dentinogene Substanz) geschieht absatzweise, und zwar ist die Begrenzungsfläche zwischen verkalkter und unverkalkter Substanz keine einfache Kugelfläche, sondern sie besteht aus lauter Kugelsegmenten; das ist der Grund, warum die Interglobularmassen, welche eine momentane Störung im normalen Verkalkungsprocesse darstellen, an Schliffen kugelige Begrenzungslinien aufweisen.

Es ist nur diese eine Zelllage, welche die ganze Dentinschicht im Laufe der Entwicklung hervorbringt. Schon Koelliker hat diese Thatsache festgestellt, und sie ist, trotz mehrfacher Versuche, an ihr zu rütteln, immer wieder siegreich aus allen Anfechtungen hervorgegangen. In neuester Zeit hat Walkhoff, an Hand sorgfältig ausgeführter Mikrophotogramme von Zahnanlagen, endgiltig diese Auffassung bewiesen.

Ueber die vom Boden der Zahnanlage sich erhebende Zahnpapille ist nun die Schmelzanlage oder das Schmelzorgan gestülpt. Es besteht aus mehreren deutlich voneinander verschiedenen Schichten. (Tab. 11 Fig. 3.) Der Odontoblastenschicht direkt aufliegend findet sich zunächst das innere Epithel (Koelliker), welches sich, analog der Odontoblastenschicht, aus einer Lage cylindrischer Zellen, den Ameloblasten (Schmelzbildnern),

Digitized by Google

Tab. 11. Fig. 1. Zahnanlage einer jungen Katze. *a* Zahnpapille. *b* Schmelzpulpa. *c* Zahnscherbchen. *d* Epithelscheide, welche nach v. Brunn bei Bildung der Wurzel formgebend wirkt. *e* Meckel'scher Knorpel. *f* Epithel der Mundschleimhaut. *g* Knochenbälkchen des Unterkiefers. *h* Zahnsäckchen-Wandung. Haematoxyl. — Eosin.

Fig. 2. Secundäre Zahnanlage einer jungen Katze. *a* Zahnpapille der secundären Anlage im Begriffe zur eigentlichen Pulpa zu werden. *b* Milchzahn, dessen Wurzeln bereits resorbiert und der im Begriffe ist ausgestossen zu werden. *c* Schmelzpulpa. *d* Resorptionsorgan. *e* Gingiva. Haematoxyl. — Eosin, mit Retouche.

Fig. 3. Stück aus einer menschlichen Zahnanlage, alle Schichten zeigend. *a* Zahnpapille. *b* Odontoblasten (Membrana eboris). *c* Membrana praeformativa. *d* Ameloblasten (inneres Epithel des Schmelzorgans, Membrana Adamantina). *e* Stratum intermedium. *f* Gallertgewebe des Schmelzorgans. *g* Uebergang der Sternzellen in das *h* äussere Epithel des Schmelzorgans. Dieses äussere Epithel findet aber mit dem bei *h* angedeuteten, gleichartigen platten Zellen keinen Abschluss, sondern es hängt durch Sprossen rundlicher Zellhaufen, zwischen welche Gefässknäuel dringen, mit dem Zahnsäckchen innig zusammen. *i* Zahnsäckchen. Haematoxyl. — Eosin. Starke Vergrösserung.

Tab. 12. Zahnscherbchen vom Milcheckzahne.

a Ameloblastenschicht. *b* In Bildung begriffener Schmelz; es sind sowohl die Tomes'schen Fortsätze der schmelzbildenden Zellen, als die honigwabenartig geformten übereinanderliegenden Röhren der verkalkten intercellulären Substanz zu sehen. *c* In Bildung begriffenes Zahnbein mit den reich verästelten Endigungen der Tomes'schen Fasern. *d* Odontoblastenschicht. Entkalkt in Salzsäure. — Alkohol. Haematoxyl. — Eosin. Starke Vergrösserung.

---

zusammensetzt. Nahe der Basis des Dentinkeimes schlägt das innere Epithel nach aussen um und tapeziert auf diese Weise die innere Wand des Zahnsäckchens mit einer Schicht niedriger Epithelzellen aus (äusseres Epithel). Zwischen beiden Epithellagen ist die Schmelzpulpa eingeschlossen; durch ihre sternförmigen Zellen, deren weitmaschige Zwischenräume mit einer eiweissartigen Flüssigkeit gefüllt sind, gleicht sie gallertigem Bindegewebe. Nach v. Ebner jedoch handelt es sich hier einfach um umgewandelte Epithelzellen, und in der That kann man verfolgen, wie die Sternzellen in der Gegend des Stratum intermedium, das dem inneren Epithel aufliegt, langsam in eigentliches geschichtetes Plattenepithel übergehen.

Digitized by Google

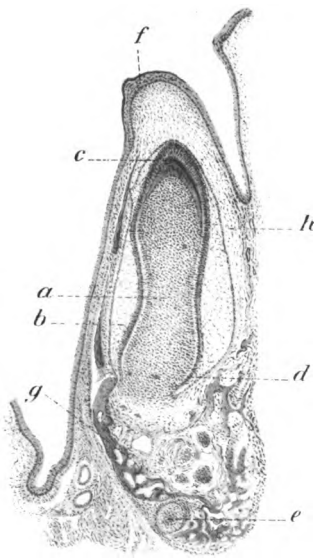

Fig. 1.

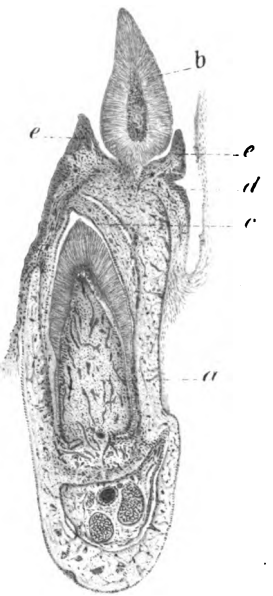

Fig. 2.

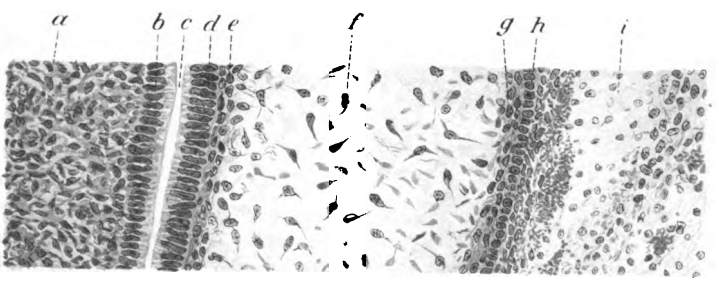

Fig. 3.

Digitized by Google

Digitized by Google

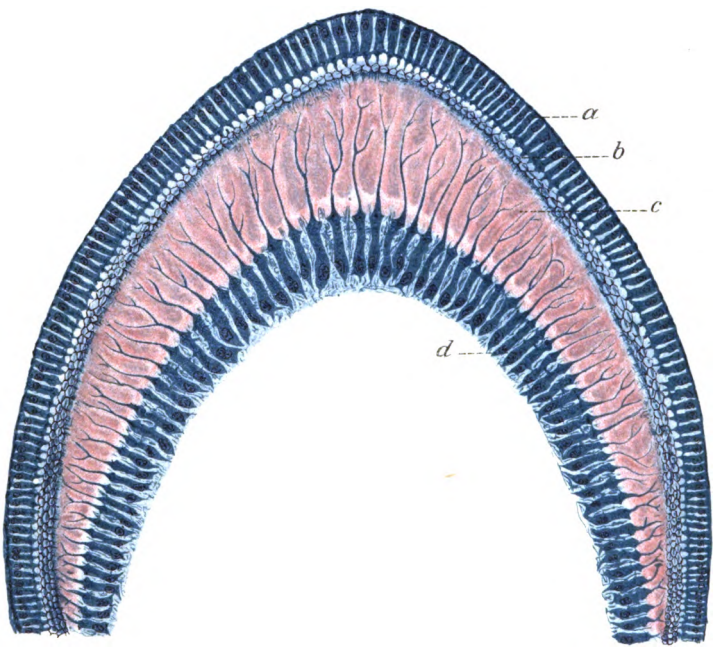

Lith. Anst. F. Reichhold, Münch

Digitized by Google

Digitized by Google

Wie das Zahnbein aus einer einzigen Lage spezifizierter Zellen entsteht, so wird auch der ganze Schmelz von einer einzigen Ameloblastenschichte von Anfang bis zu Ende produziert. Zuerst bilden sich an den schmelzbildenden Zellen Schlussleisten, an welchen anfänglich nur ein heller, cuticulaähnlicher Saum ausgeschieden wird, der dem jungen Dentine dicht anliegt. Dieser Cuticularsaum nimmt an Dicke zu und drängt dadurch die Ameloblastenschicht mehr und mehr vom Zahnbeine weg.

Mit dem anfänglich erst schwach verkalkten Schmelze bleiben die Ameloblasten in Zusammenhang durch ihre Tomes'schen Fortsätze; dieses sind Ausläufer des Zellkörpers, die mehr und mehr von ihrem Innern nach der Peripherie zu consolidieren, und zwar geschieht dies durch Einlagerung von eigentümlich glänzenden Kalkkörnern. Durch Verschmelzung dieser Kalkkörner erhält schliesslich der Fortsatz diejenige Form und Consistenz, die nachher im fertigen Schmelzprisma zu Tage tritt.

Alle diese Fortsätze stecken, wie dies auf Tafel 8 Fig. 3 u. Taf. 12 zu sehen ist, in sechseckigen Hülsen, die auf dem Querschnitte in ihrer Gesamtheit wie Bienenwaben aussehen; sie stellen die modificierte, im Verzahnen begriffene Intercellularsubstanz dar. Die glänzenden Fortsätze nehmen constant an Dicke zu, und dementsprechend atrophieren die Röhren; beim fertigen Schmelze sind sie nur noch in Form spärlicher, interprismatischer Kittsubstanz vorhanden.

Die Verzahnung beginnt ungefähr im 5. Fötalmonat; sie wird damit eingeleitet, dass jeweilen an der Zahnspitze und bei mehrhöckerigen Zähnen an sämtlichen Höckern eines Zahnes zugleich, ein kleines Hütchen von Dentin gebildet wird, welchem sich von aussen her eine Schicht Schmelz anlagert. (Tab. 12.) Diese Zahnscherbchen nehmen an Umfang und Dicke constant zu, wobei durch Anlagerung des Zahnbeines die Dentinpulpa immer mehr eingeengt wird, währenddem nach aussen die Schmelzpulpa unter der Bildung des Emails atrophiert.

Digitized by Google

Bildung der Wurzel.

Nachdem die Krone ausgebildet ist und sich der Zahn zum Durchbruche anschickt, beginnt die Gestaltung der Wurzel. Hiebei spielt, nach v. Brunn, das Schmelzorgan statt der früheren schmelzbildenden, eine formgebende Rolle. In der Gegend des Zahnhalses nämlich verklebt das innere mit dem äusseren Epithel, so dass die intermediäre Schicht und die Schmelzpulpa verdrängt werden. Diese aus nur zwei Schichten von Epithelzellen bestehende Membran, Epithelscheide genannt, dringt schlauchförmig in die Tiefe des Mesodermgewebes ein, bis schliesslich ein der künftigen Wurzellänge und Form entsprechender Bindegewebszapfen in derselben steckt (Siehe Tab. 11, Fig. 1 d).

Das Bindegewebe wandelt sich zu typischem Pulpagewebe um, und an deren Peripherie lagern sich Odontoblasten an, genau wie dies für die primitive Zahnpapille beschrieben wurde. Später wird die Epithelscheide resorbiert, ein kleiner Teil derselben aber bleibt in Form der früher besprochenen Epithelnester im Wurzelperioste zurück. Die unter der Epithelscheide neugebildeten Odontoblasten liefern das Dentin der Wurzel.

Wenn einiges Dentin abgelagert worden ist, so bildet sich das Cement der Wurzel und zwar geschieht das in der Weise, dass sich von der inneren Wand des Zahnsäckchens Zellen abschnüren, die zu Osteoblasten werden. Diese wandern durch die Epithelscheide hindurch, lagern sich der Dentinoberfläche an und produzieren auf derselben vorerst nur eine ganz dünne Schicht Cement, welche allmählich immer dicker wird. Makroskopisch können wir uns den Vorgang des Wurzelwachstums an dem in Fig. 43 abgebildeten unfertigen Molaren vergegenwärtigen.

Fig. 43. Unterer Molar, dessen Wurzelwachstum noch nicht abgeschlossen ist.

Zu der Zeit der Wurzelbildung ist das Zahnsäckchen an seinem Kronenteile mit dem Zahnfleische fest verwachsen. Beim Zahndurchbruch bleibt vorerst die Kuppe des Zahnsäckchens intact, und sie ist es, welche zuerst

Digitized by Google

durch das Zahnfleisch hindurch in die Mundhöhle tritt. Dann wird auch diese Kuppe vom emporstrebenden Zahne durchschnitten, und sie legt sich, fest mit dem Zahnfleische verwachsen, als Ligamentum circulare um den Zahnhals. Der übrige Teil des Zahnsäckchens wird zwischen Alveole und Zahnwurzel eingeklemmt; er bildet somit eine Verbindung zwischen beiden, wird also im weiteren Verlaufe zum Alveolarperiost.

Der Durchbruchsmechanismus ist noch nicht vollständig aufgeklärt; es scheinen verschiedene Factoren, das Längenwachstum der Wurzel, Proliferation der Zellen des Pulpawulstes, sowie Wachstumserscheinungen in der Umgebung des Zahnes, besonders der Knochenspongiosa, zusammenzuwirken.

Verkalkung der Milchzähne.

Die Verkalkung der Milchzähne geschieht in derselben Reihenfolge, in welcher der Durchbruch erfolgt; demgemäss verkalken oder „verzahnen" zuerst die Schneidezähne und erst später die Backzähne. Ich gebe in Fig. 47 oben die graphische Darstellung der Verkalkungszeiten der Milchzähne wieder, wie sie in Amoëdo's gerichtlicher Zahnheilkunde, nach Pierce copiert worden ist. Die Aufzeichnungen dieser Tafel stimmen nicht vollständig mit den Angaben anderer Autoren überein; dies kommt wohl daher, dass Schwankungen des Verzahnungsprozesses gerade so häufig sind, wie solche des Durchbruchs. Nach Pierce beginnt die Verkalkung mit der 17. Fötalwoche, also genau zu jener Zeit, zu welcher bekanntlich am hinteren Ende der Zahnleiste der Einstülpungsprozess für den ersten bleibenden Molaren beginnt. Zur Zeit der Geburt sind die Kronen der Schneide- und Eckzähne fast vollständig und diejenigen der Milchbackzähne zu zwei Drittteilen ausgebildet. Die vollständige Entwicklung der Wurzeln bedarf einer Zeit, die bis zum 8.—22. Monat nach der Geburt reicht.

Den verkalkten Teil des Zahnes nennt man im Anfangsstadium, wie gesagt, Zahnscherbchen. Ein solches besteht aus einer Lage Dentin und Schmelz, und es

Digitized by Google

sitzt mützenartig der Zahnpapille auf. Die Bildung des Zahnbeines beginnt nach Röse zu gleicher Zeit wie diejenige des Schmelzes; das anfänglich noch dünne Scherbchen nimmt zu durch ein constantes Dickenwachstum, sowohl der Kuppe als der seitlichen Teile.

Durchbruch der Milchzähne.

Es ist für die Praxis von Wichtigkeit, dass man die Durchbruchszeiten der Milchzähne genau kennt, denn auf die sorgende Mutter wirkt jeder Zahndurchbruch wie ein Ereignis. Da nicht selten im Zusammenhang mit diesen Begebenheiten Störungen im Allgemeinbefinden des Säuglings auftreten, so ist eine gewisse Aengstlichkeit nicht unberechtigt.

Als Norm gilt für die einzelnen Zahnarten, dass die mittleren Schneidezähne des Unterkiefers ungefähr im 6. Monat erscheinen, und bald darauf diejenigen des Oberkiefers. Im 8. Monat gelangen die seitlichen oberen Schneidezähne zum Durchbruch und etwas später die seitlichen unteren. Darauf treten die ersten Backzähne des Unterkiefers, und zwar im 12. Monat, und ca. 2—4 Monate später diejenigen des Oberkiefers hervor. Daran schliessen sich die Eckzähne im 16. Monat, und schliesslich vervollständigen die zweiten Backzähne im 20. Monat die kindliche Zahnreihe.

Aber nicht immer werden diese angegebenen Zeiten so genau eingehalten. Es sind Fälle publiziert worden, in welchen Foeten erwähnt werden, welche bereits mit vollständigen Gebissen ausgestattet waren. Auf der anderen Seite ist der Durchbruch manchmal sehr verzögert, so dass im zweiten und dritten Jahre noch kein Zahn durchgebrochen ist. Dies kann bei ganz gesunden Kindern vorkommen, oft aber liegt irgend eine Krankheit, wie Syphilis, Scrophulose, wohl auch Rhachitis dieser Erscheinung zu Grunde. Auch bekommen schlecht genährte Kinder ihre Zähne häufig später als solche, die sich in guter Pflege befinden. Für unsere Gegend kann man folgende Norm aufstellen:

Digitized by Google

Der Durchbruch der mittleren Schneidezähne erfolgt im 6.—8. Monat

der seitlichen Schneidezähne im . 8.—12. „

„ ersten Milchmolaren im . . 12.—16. „

„ Eckzähne im . . . . . 16.—20. „

„ zweiten Milchmolaren im . . 20.—30. „

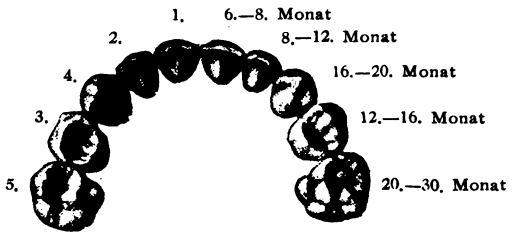

Fig. 44. Durchbruchszeiten der Milchzähne.

Zum besseren Verständnis habe ich in Fig. 44 diese Zeiten in das Schema eines Milchgebisses eingetragen.

Störungen beim Zahndurchbruch.

Eine gewisse Dosis Schmerzen scheint physiologischer Weise zum Act des Zahndurchbruches zu gehören. Niemals, oder wenigstens höchst selten, führen die Schneidezähne zu erheblicheren Störungen; schon mehr Beschwerden verursachen die Backenzähne, und auch die Eckzähne sind in dieser Beziehung nicht ganz harmlos.

Die Intensität der kindlichen Schmerzensäusserungen steht nicht immer im richtigen Verhältnis zur Schmerzempfindung; sensible Kinder schreien oft fürchterlich während der ganz glatt vor sich gehenden Durchbruchsperioden, währenddem solche von indolenter Art bei augenfälligen Durchbruchserscheinungen ruhig bleiben. Es ist deshalb schwierig, von Fall zu Fall eine Grenze zu ziehen zwischen physiologischem und pathologischem

Digitized by Google

Zahnen. Man hat auch dieses Dilemma einfach in der Weise zu umgehen gesucht, dass man von schwerem Zahnen in denjenigen Fällen sprach, in denen sich dem Zahndurchbruche solche Symptome zugesellten, die das Wohlbefinden des Säuglings in irgend einer Weise beeinträchtigten.

Man unterscheidet verschiedene Formen, unter denen die Erscheinung des schweren Zahnens oder der Dentitio difficilis auftritt und zwar:

1. Die Odontalgia infantum. Diese entsteht dadurch, dass das Zahnfleisch sehr zäh ist und dem durchbrechenden Zahn einen starken Widerstand entgegensetzt. Hiedurch wird ein Druck auf die noch offen liegende Pulpa dentis ausgeübt; das Kind wird also schon von wirklichen Zahnschmerzen geplagt, bevor noch der Zahn durchgebrochen ist. Das Zahnfleisch selbst ist in diesen Fällen nicht mit betroffen, das heisst, es ist weder gerötet, noch geschwollen, nur ist es auf der Höhe der Krone straff gespannt und anämisch. — Besonders prononciert werden die Schmerzen beim Versuch zu saugen; dies erkennt man daran, dass das Kind unter heftigem Schreien die mütterliche Brust sofort wieder fahren lässt. Meist besteht eine leichte Stuhlverstopfung.

Die Therapie ist zunächst eine exspectative, das heisst, man wartet ab, ob der Zahn nicht ohne Eingriff im Munde erscheint; sobald dies geschieht, schwindet stets jeder Schmerz. Leidet jedoch das Allgemeinbefinden zu sehr darunter, so kann man mit Vorteil die Incision vornehmen, die in einer kräftigen Durchschneidung der gespannten Zahnfleischpartie zu bestehen hat. Vor der Incision sowohl, als nachher und zwar besonders jeweilen nach den Mahlzeiten ist die kindliche Mundhöhle sorgfältig mit reiner, in 2%ige Borlösung getauchter Watte auszuwischen. Gegen die Verstopfung gibt man folgendes Mittel:

Rp/. Inf. sennae comp.
Syrup. mannae ana 30,0
M. D. S. Stündlich 1 Esslöffel bis Stuhlgang erfolgt.

Digitized by Google

2. Die Odontitis infantum. Bei dieser Form von erschwertem Zahndurchbruch stehen, im Gegensatz zur vorher beschriebenen, die Zahnfleischsymptome im Vordergrund. Hier ist es nicht der gedrückte Pulpawulst, sondern das Zahnfleisch, welches schmerzhaft reagiert. Es entzündet sich zunächst an der Durchtrittstelle des Zahnes; später aber greift der Process auf die Umgebung über, so dass schliesslich in einem grossen Umkreis das Zahnfleisch auf Berührung höchst empfindlich wird, dabei ist es gerötet, geschwollen und nicht selten mit Geschwüren bedeckt. Auch nach der Tiefe kann sich die Entzündung ausdehnen und zu Periostitis und Ostitis der Kiefer führen.

Das Allgemeinbefinden der Säuglinge ist gewöhnlich ein viel reducierteres als bei der Odontalgie. Verdauungsstörungen sind fast regelmässige Begleiterscheinungen; örtlich besteht eine nicht unbedeutende Temperatursteigerung im Gebiete der Wangen, und aus dem Munde fliesst reichlicher Speichel.

Eine Therapie ist nicht immer notwendig, da zum Glück der Krankheitsprocess auch hier mit dem Durchbrechen des Zahnes oft sistiert. Geschnitten darf unter keinen Umständen werden, da leicht septische Processe von den Wunden dieser gereizten Schleimhaut ausgehen könnten. Man versuche viel eher, mit einem milden Antisepticum der Entzündung Herr zu werden; beliebt ist folgendes Rezept:

Rp/. Boracis 4,0
Aq. rosati 30,0
M. D. S. Zum Pinseln des Zahnfleisches.

3. Convulsionen. Diese entstehen während der Periode des Zahndurchbruches infolge der leichten Nervenerregbarkeit des Kindes; sie sind also reflectorischer Natur und können deshalb gemeinsam mit anderen Durchbruchsbeschwerden oder selbständig auftreten. Es sind dies Krämpfe clonischer und tonischer Art, welche entweder nur einzelne Muskelgruppen befallen, die sich aber auch über den ganzen Organismus ausbreiten können.

Digitized by Google

Dass das Auftreten solcher Krämpfe mit dem Zahndurchbruch in Zusammenhang steht, weiss jeder Laie, und im Volksmund spricht man von „Zahnkrämpfen". Nach Baume ist es wissenschaftlich nicht immer gerechtfertigt, den Zähnen die Schuld zuzuschieben, denn während dieser Zeit mache das Hirn und Rückenmark ganz erhebliche entwicklungsgeschichtliche Veränderungen durch, so dass es leicht möglich sei, dass Störungen irgendwelcher Art sich in Form von Krämpfen an dem Muskelapparate äussern könnten. Es ist daher, zur Feststellung der Aetiologie, die Inspektion der Mundhöhle nötig; besteht in derselben eine Gingivitis mit ausgesprochener Druckempfindlichkeit über der Stelle des durchzubrechenden Zahnes, dann kann man allerdings denselben als die Ursache der Convulsionen auffassen.

Die Therapie steht den Zahnkrämpfen oft ziemlich machtlos gegenüber. Ist eine Odontalgie mit im Spiele, so kann ein energisch geführter Schnitt in die am meisten gespannte Partie des Zahnfleisches, von Nutzen sein; auch eine allfällige Odontitis muss specifisch behandelt werden. Fehlen diese Erscheinungen, so leitet man eine symptomatische Behandlungsweise ein; nämlich es wird in der Gegend der gereizten Nerven ein Narcoticum eingerieben. Dazu eignet sich:

Rp/. Spirit. vini 10,0
Chloroformi 2,0
D. S. Zahnfleisch und Backe damit einreiben.

Die Resorption der Milchzahnwurzeln.

Kaum sind die letzten Milchzähne im Munde erschienen, so beginnt am Incisivengebiss auch schon der Resorptionsprocess, der dadurch eingeleitet wird, dass gegen deren Wurzeln die nunmehr verkalkten Kronen der bleibenden Zähne gedrückt werden.

Unzweifelhaft geben die in Bildung begriffenen bleibenden Zähne dazu den ersten Anstoss. Ein Beweis hiefür

Digitized by Google

Fig. 45. Mittlerer und seitlicher Milchschneidezahn mit teilweise resorbierten Wurzeln.

ist in der ziemlich häufig auftretenden Thatsache zu erblicken, dass an Stellen, an denen die bleibenden Zähne nicht zum Durchbruch gelangen, die entsprechenden Milchzähne auch nicht ausgestossen werden. Sie behalten ihre gesunde Wurzel, bleiben lebensfähig und stecken oft bis ins hohe Alter in der Reihe der bleibenden Zähne. — Auch spricht dafür der Umstand, dass die Wurzeln stets an denjenigen Stellen Usuren erhalten, an denen sie von den Kronen der bleibenden Zähne gedrückt werden.

Nach Ansicht von Baume und Wedl soll an dem Resorptionsprocesse sowohl das Knochenmark, als auch das Periost des Milchzahnes beteiligt sein. v. Metnitz denkt ebenfalls an eine Beteiligung des Periostes, aber er konnte sich nicht von einer hervorragenden Thätigkeit des Knochenmarkes überzeugen. Waldeyer berichtet uns von einer Wucherung des „Milchzahnsäckchens", aber er versteht offenbar darunter das Wurzelperiost des Milchzahnes; denn zu der Zeit der Resorptionsvorgänge ist das Milchzahnsäckchen bereits untergegangen. Einen weiteren Standpunkt vertritt Robin, welcher dem Follikelsack des bleibenden Zahnes die Fähigkeit zuspricht, resorbierend auf seine Umgebung und somit auf Alveole und Wurzel des Milchzahnes zu wirken.

v. Metnitz, welcher die Vorgänge genauer studiert hat, macht nun darauf aufmerksam, dass wir an frisch extrahierten, in Resorption begriffenen Milchzähnen, sehr oft an der Resorptionsconcavität ein rotes weiches Gewebe haften sehen, welches schon von blossem Auge als weiche, wuchernde Granulation angesprochen werden könne.

Entfernt man dieses Granulationsgewebe gewaltsam, so wird an der Wurzelseite eine rauhe Fläche blossgelegt, an welcher zahlreiche feine Buchten ausgebildet sind, die von mehr oder weniger langen Spitzen umrahmt werden.

Digitized by Google

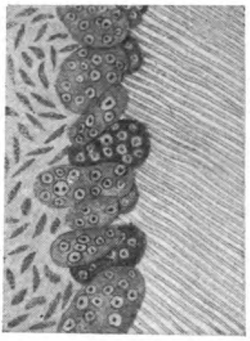

Fig. 46. In Resorption begriffene Milchzahnwurzel. *a* Dentin mit Resorptionslacunen. *b* Osteoklasten. *c* Bindegewebszellen. Salzsäure. — Alkohol. — Entkalkung.

Unter dem Mikroskope haben diese Buchten grosse Aehnlichkeit mit den bei der Knochenresorption auftretenden Howship'schen Lacunen. Sie sind mit Riesenzellen gefüllt, die meist zahlreiche Kerne besitzen. Koelliker nennt sie, ihrer Function gemäss, Osteoklasten (siehe Fig. 46 b). Zwischen diesen Osteoklasten verlaufen zahlreiche Gefässe und, worauf v. Metnitz besonders aufmerksam macht, längere Züge neugebildeten fibrillären Bindegewebes, welche sich durch die Poren der knöchernen Alveole bis in das Knochenmark verfolgen lassen.

An manchen Stellen werden die durch Resorption entstandenen Defecte mit Cement ausgefüllt, das aber gewöhnlich auch schon wieder Resorptionslacunen von verschiedener Ausdehnung aufweist, und es wird auch in der That im Verlaufe wieder vollständig gelöst, womit der unterbrochene Resorptionsprocess von neuem seinen Fortgang nimmt. Solche Neubildung von Cementsubstanz scheint ganz besonders bei der Einschmelzung des Wurzelcementes selbst eine Rolle zu spielen. Ich denke mir, dass dies auf der Thätigkeit des Periostes beruht, das zu dieser Zeit noch ziemlich unversehrt vorhanden ist. Erst nach und nach geht auch das Wurzelperiost im Granulationsgewebe auf, dann schreitet der Process am Cemente schon viel rüstiger fort. Noch rascher wird das Dentin zerstört; es entstehen aber auch hier keine glatten Resorptionsflächen, sondern die Begrenzungslinie der Usur hat am Längsschliffe eine aus Kreissegmenten zusammengesetzte Form, ähnlich der Verkalkungslinie des Dentins.

Nachdem ein grösserer Teil der Wurzel zerstört worden ist, wird die Pulpa des Milchzahnes freigelegt.

Digitized by Google

Ihre Elemente degenerieren vollständig, weil die zuführenden Gefässe abgeschnürt werden. Bleiben aber zufälligerweise Gefässverbindungen bestehen, wenn schon rings um das Cavum pulpae alles Dentin verloren gegangen ist, dann können im Gewebe der Pulpa selbst Osteoklasten auftreten, die der Pulpa die Funktion eines Resorptionsorganes verleihen.

Die verschiedenen Autoren sind über die feineren Vorgänge beim Auflösungsprocesse der harten Zahnsubstanzen nicht ganz einig. Baume denkt sich das Blutplasma als chemisches Agens. Er spricht sich darüber folgendermassen aus: „Es ist doch ganz einfach anzunehmen, dass das an der Resorptionsfläche cirkulierende Blutplasma die harten Zahnsubstanzen auflöst und fortführt. Das Blutplasma hat bekanntlich die Fähigkeit, die Kalksalze, welche zum Aufbau des Knochens und der Zähne nötig sind, vor der Ablagerung in Lösung zu erhalten. Ein chemischer Körper, welcher einen anderen in Lösung erhält, kann denselben unter gewissen Bedingungen wieder auflösen. Jene Bedingungen treten ein, sobald die Lebensfähigkeit des Zahnes verloren geht. Die Granulationen sind demnach die indirekte Ursache, vielleicht auch erst die Folge des Substanzverlustes."

Tillmanns nimmt an, dass die Osteoklasten im Stande seien, Kohlensäure auszuscheiden, welche die Kalksalze löse; der organische Rückstand werde dann von den Osteoklasten assimiliert. Auch Schaffer hält die Kohlensäure für das auflösende Agens; nach ihm soll dieselbe vermittelst der Osteoklasten gleichsam aus den Venencapillaren „hinüberfiltriert" werden.

Durch mechanische Einwirkungen und zwar infolge amöboider Bewegungsvorgänge können, wie Wedl annimmt, ebenfalls solche Resorptionslücken entstehen, aber es sei nicht ausgeschlossen, dass mit dieser Thätigkeit die Ausscheidung kalklösender Substanzen Hand in Hand gehe.

Prüfen wir zum Schlusse die Vorgänge bei der Resorption menschlicher Zähne nochmals durch, so werden wir nach meiner Ansicht im Folgenden bald gewahr werden, dass wir es mit Erscheinungen zu thun haben, die

Digitized by Google

Fig. 47. Oben: Graphische Darstellung der Milchzahn-Verkalkung.
Unten: Graphische Darstellung der Verkalkung der bleibenden Zahnreihen.

ganz analog denjenigen sind, wie sie bei der physiologischen Knochenresorption von v. Koelliker (bei der Entwicklung der Knochen) festgestellt wurden. Er hat bekanntlich den Satz aufgestellt, dass sowohl bei den periostalen als endochondralen und auf membranöser Basis aufgebauten Knochen auf der einen Seite Apposition von Knochensubstanz, auf der anderen Resorption abwechselnd vor sich gehe. Durch die Apposition erhält der Knochen seine Dicke, Breite und Länge, und durch die Resorption wird ihm äusserlich seine Gestalt verliehen, und innerlich bilden sich die vielfachen und verschiedenen Räume aus. Diese Resorption wird bekanntlich nach v. Koelliker's Entdeckung von grossen, vielkernigen Zellen besorgt, deren Gestalt eine sehr wechselnde ist; es sind dies die schon vorhin erwähnten und abgebildeten Osteoklasten. Schon Tomes hatte solche Riesenzellen bei der Resorption der Zahnwurzeln gesehen, und es erhob sich die Frage, woher diese wohl entstanden sein möchten.

Nach der Ansicht von Virchow und Rindfleisch geht jeder Osteoklast aus einem Körperchen des lebenden Knochens hervor, und auch Kassowitz sieht dieselben als Residuen des Knochengewebes an. Dagegen spricht aber schon a priori die Thatsache der Resorptionsvorgänge an den Milchzahnwurzeln und an künstlich implantierten Elfenbeinzapfen; von diesen letzteren hat Tillmanns geschrieben, dass ganz ähnliche Resorptionsbuchten entstünden, wie am lebenden Knochen. Dieser Umstand zeigt doch ganz deutlich, dass die in Frage kommenden Kräfte ausserhalb des Knochens zu suchen sind. Manche Autoren, worunter Schwalbe, Wegener und Pommer, sind der Ansicht, dass die Osteoklasten sowohl aus Osteoblasten als anderen Zellen hervorgehen können, und v. Koelliker betrachtet sie als umgewandelte gewöhnliche Bindegewebskörperchen. Hiergegen vermag auch die Auffassung Wegener's nichts

Digitized by Google

Fig. 47.

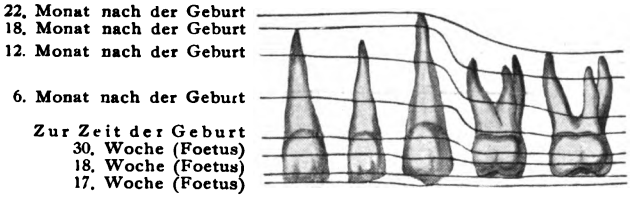

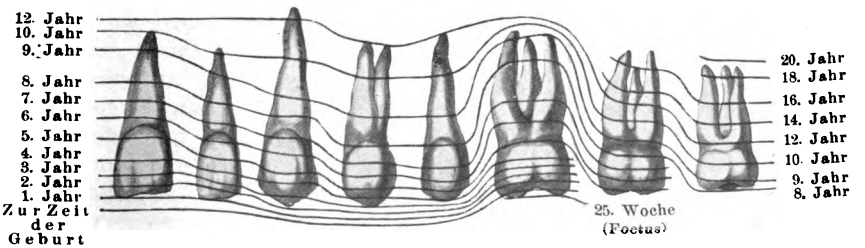

Digitized by Google

Digitized by Google

auszurichten, welcher die Osteoklasten aus Zellen der Gefässadventitia entstehen lässt, denn auch diese sind ihrer Bedeutung nach nichts anderes als Bindesubstanzzellen.

Es können also aus allen beliebigen Zellen der Bindesubstanz, welche die Zahnwurzel des Milchzahnes umgeben, Osteoklasten entstehen und diese sind die direkte Ursache der Resorption. Damit ist aber nicht ausgeschlossen, dass, wie bei der normalen Knochenwachstums-Resorption, so auch hier aus Osteoblasten eine Umwandlung zu Osteoklasten erfolgen kann. Jedenfalls sind schon wegen der beschriebenen Apposition neugebildeten Knochens an die entstandenen Resorptionslacunen, Osteoblasten in genügender Anzahl vorhanden.

Die Verkalkung der bleibenden Zähne.

Wie aus Fig. 47 unten ersichtlich ist, gelangt zuerst und zwar schon zur Zeit der Geburt das Zahnscherbchen des ersten Molaren zur Ausbildung. Zwischen dem ersten und zweiten Jahre beginnt die Verkalkung der Schneidezahnkronen und im dritten diejenige des Eckzahnes. Im fünften Altersjahre legen sich die Höcker für die zweiten Molaren an und im neunten diejenigen für die dritten. Ungefähr im neunten Jahre spielen sich, mit Ausnahme am Weisheitszahne, keine wesentlichen Verkalkungsvorgänge mehr ab an den Kronen, aber die Wurzeln sind noch nicht überall fertig gebildet. Erst zwischen zwölftem und achtzehntem Jahre hat sich die Verkalkung der Wurzeln sämtlicher Zähne vollzogen.

Die Kenntnis der Verkalkungszeiten ist von grösster praktischer Wichtigkeit; wir wissen, dass Gesundheitsstörungen irgend welcher Art an den Zähnen ein Andenken hinterlassen in Form mangelhaft verkalkter Zahngewebe. Solche Gesundheitsstörungen kommen naturgemäss in den allerersten Lebensjahren häufiger vor als später, dementsprechend bekommen wir hinfällige, schlecht verkalkte Molaren und Schneidezähne viel häufiger zu Gesicht, als dies bei den übrigen Zahnsorten der

Digitized by Google

Fall ist. Man begegnet in der Praxis nicht allzu selten Fällen, bei denen mangelhafte Schmelzbildung (Hypoplasie) nur an der Schneide vorkommt, währenddem die übrige Zahnkrone von schönem, glänzendem Schmelze überzogen wird, und gelingt es in der That gewöhnlich, diese Erscheinung mit irgend einer Krankheit der ersten Lebensjahre in causalen Zusammenhang zu bringen.

Durchbruch der bleibenden Zähne.

Noch öfter als bei den Milchzähnen wird der Zahnarzt wegen des Durchbruchs der bleibenden Zähne konsultiert, denn es sind, aus verschiedenen Gründen, Störungen des normalen Zahnwechsels sehr häufig.

Ungefähr im sechsten Jahre erscheint der erste bleibende Molar im Munde, und zwar derjenige des Unterkiefers und bald darauf tritt sein Antagonist hervor. Im 7. Jahre brechen die mittleren Schneidezähne durch und im 8. die seitlichen; auch wieder die unteren früher als die oberen. Vom 9. Jahre an beginnt der Durchbruch der ersten Prämolaren, wobei diesmal die oberen gewöhnlich die früheren sind; im 10. Jahre folgen ihnen die zweiten Prämolaren, im 11. ungefähr sollen die Eckzähne erscheinen, im 12. die zweiten Molaren und vom 18. bis 25., ja noch später, die Weisheitszähne.

Das hier angegebene Schema wird stark beeinflusst und abgeändert durch alle möglichen Umstände, wie Gesundheitszustand, Ernährung, Rasse etc. Um die Grenzen anzudeuten, in welchen die normalen Durchbruchszeiten schwanken, will ich hier die Angaben von Berten reproducieren.

Der Durchbruch	der	ersten Molaren	erfolgt im	5.—8. Jahre
„	„	„ mittl. Schneidezähne	„	6.—9. „
„	„	„ seitlichen „	„	7.—10. „
„	„	„ ersten Prämolaren	„	9.—13. „
„	„	„ Eckzähne	„	9.—14. „
„	„	„ zweiten Prämolaren	„	10.—14. „
„	„	„ zweiten Molaren	„	10.—14. „
„	„	„ dritten Molaren	„	16.—40. „

Digitized by Google

In Fig. 48 habe ich die Durchbruchszeiten nach Berten in das Schema des bleibenden Gebisses eingetragen.

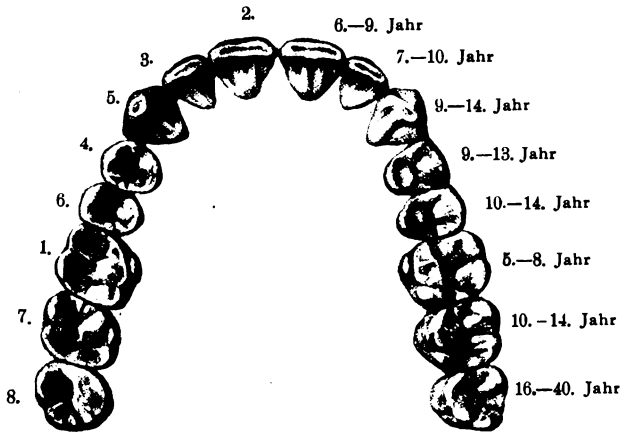

Fig. 48. Durchbruchszeiten der bleibenden Zähne.

Lagerung der bleibenden Zahnkronen vor der Resorption der Milchzahnwurzeln.

(Fig. 49.)

Durch die Besichtigung von Kieferpräparaten 4—7-jähriger Kinder, bei denen die äussere Alveolarlamelle sowohl des Ober- als Unterkiefers weggemeisselt wurde, wird für das Verständnis des Zahnwechsels viel gewonnen. Ich habe in Fig. 49 ein solches Präparat dargestellt. Es fällt vor allen Dingen auf, dass die bleibenden Zähne hinter und unter den Milchzähnen liegen, und zwar befinden sich die bleibenden Zähne des Incisivengebisses hinter den Milchschneide- und Eckzähnen, also lingualwärts von diesen. Die bleibenden Zähne des Molarengebisses lagern direkt unter und auch etwas lingual von den Milchbackenzähnen.

Die umfangreichen Kronen der bleibenden Zähne haben kaum Platz in dem kindlichen Kiefer, weshalb sie sich dachziegelartig übereinander schieben. Der beson-

Digitized by Google

Fig. 49. Lagerung der bleibenden Zahnkronen, vor der Resorption der Milchzahnwurzeln.

ders grosse Eckzahn wird hoch hinauf, bis in die Nähe des Foramen infraorbitale geschoben; diese Lage kommt später beim Durchbruch nochmals zum Ausdruck, indem dieser Zahn viel höher am Alveolarfortsatz zu Tage tritt, als alle übrigen.

Wir werden sehr oft um Rath gefragt wegen der hoch am Alveolarfortsatz erscheinenden oberen Eckzähne, und die Patienten sind meist höchlichst erstaunt, dass es sich um normale Vorgänge handle. Dasselbe ist an den unteren bleibenden Schneidezähnen der Fall, die hinter den Milchschneidezähnen hervorbrechen, welche Verhältnisse ich in Fig. 49 und 50 zur Anschauung gebracht habe.

In Fig. 50 ist ein kindlicher Unterkiefer dargestellt, an dem die sechs Vorderzähne extrahiert worden sind,

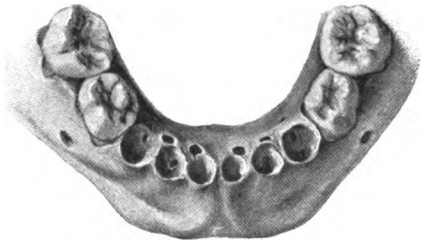

Fig. 50. Milchzahnalveolen und Alveolen der bleibenden Vorderzähne.

um die hinter den Milchzahnalveolen auftretenden Alveolen für die bleibenden Vorderzähne zu zeigen.

Bakteriologie.

Wir haben nicht nur die Berechtigung, sondern geradezu die Verpflichtung, die Bakteriologie der Mundhöhle etwas eingehend abzuhandeln; denn der Mund dient einer Unzahl von Mikroorganismen als Aufenthaltsort und Brutstätte. Die vorhandenen Bedingungen sind

Digitized by Google

Fig. 49.

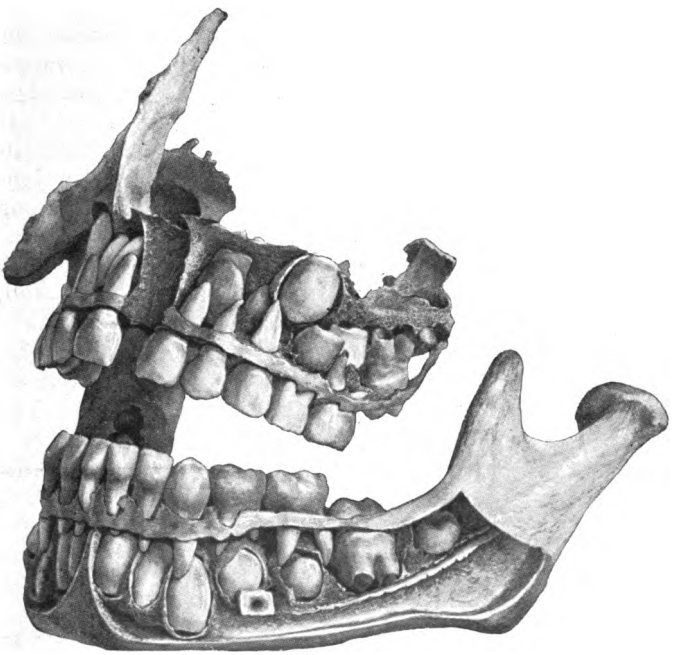

Digitized by Google

Digitized by Google

ja auch besonders gute; bei einer zuträglichen Wärme findet sich Feuchtigkeit und Nährmaterial stets in genügender Menge vor.

Die Bakterienzufuhr ist, wie vielleicht bei keinem anderen menschlichen Organe, durch die gegebenen Umstände begünstigt. Mit jeder Inspiration bei geöffnetem Munde, gelangen Bakterien oder deren Sporen hinein und setzen sich an der klebrigen Oberfläche der Schleimhaut fest. Ausser diesen Luftkeimen werden aber täglich eine ganze Anzahl der heterogensten Organismen in die Mundhöhle transportiert durch Nahrungsmittel und Getränke; dann durch die verschiedensten Gegenstände, die wir in oder an den Mund führen, wie Cigarren, Zahnstocher, Briefmarken oder Couverts, selbst durch zahnärztliche und chirurgische Instrumente etc. — Dies sind alles Fälle, bei denen sich die Infektion der Mundhöhle von aussen her vollzieht.

Es kann aber auch der Organismus selbst Keime liefern; dieser Umstand ist stets in Betracht zu ziehen, da er gelegentlich für die Stellung einer Diagnose von Belang ist. Als Beispiel möge der Fall angeführt werden, der bei Lungenphthise zu den häufigsten Erscheinungen gehört; hier werden nämlich aus der Lunge in centrifugaler Richtung, entweder durch die Wirkung des Flimmerstromes oder durch Hustenstösse Bakterien nach der Mundhöhle transportiert, wo sie im Mundschleim oder im Auswurfe nachzuweisen sind. Auch der Fall kann eintreten, dass ursprünglich im Magen angesiedelte Bakterien durch Singultus oder beim Brechen gelegentlich nach oben befördert werden. Zum Schlusse sei noch der haematogenen Infektion Erwähnung gethan; sie entsteht, in allerdings seltenen Fällen, dadurch, dass Bakterien, durch Arrosion der Gefässe z. B. in die Blutbahn gelangen und so nach anderen Organen transportiert werden. Dies kann beispielsweise bei Lungentuberkulose oder bei Tumor albus des Kniees eintreten.

Morphologie und Biologie.

Wir wollen hier ein Wort über die Morphologie und Biologie der Spaltpilze einfügen und benützen

Digitized by Google

hiezu hauptsächlich den von Lehmann und Neumann, (Verlag von J. F. Lehmann, München 1899), mustergültig niedergelegten modernen Standpunkt.

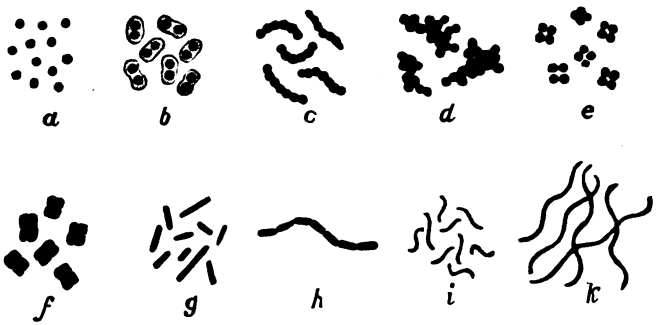

Fig. 51. *a* Coccen. *b* Diplococcen. *c* Streptococcen. *d* Staphylococcen. *e* Tetraden. *f* Sarcinen. *g* Bacillen. *h* Streptobacillen. *i* Vibrionen. *k* Spirillen.

Unter dem Begriff der Spaltpilze, Schizomyceten, subsummiert man alle diejenigen kleinsten Wesen, deren Dicke 2—5 μ beträgt, die chlorophyllfrei und unverzweigt sind, und die sich durch Spaltung auf vegetativem Wege vermehren.

Man betrachtet sie gewöhnlich als Pflanzen, da man bei ihnen bis jetzt keine anderen Organe, als der Bewegung dienende Geisseln wahrgenommen hat. Ob dies durchwegs seine Berechtigung hat, ist nicht ganz erwiesen, wenn man bedenkt, dass einige unter ihnen mit den Flagellaten, welche zu den Tieren gerechnet werden, auffallende Aehnlichkeit haben.

Ihrer Kleinheit halber sind sie noch nicht genügend erforscht; dies gilt besonders von der Art der Vermehrung. Ob alle unter der Rubrik „Bakterien" aufgeführten Lebewesen zusammengehören, ist mehr als zweifelhaft, denn in Bezug auf ihre Biologie gehen sie ausserordentlich auseinander.

Ihrer Form nach hat man folgende Benennungen eingeführt:

1) Kugelförmige oder Coccen. Die kleinen sind Mikrococcen, die grossen Makrococcen.

Digitized by Google

2) Kurzstäbchen oder Bakterien.
3) Langstäbchen oder Bacillen.
4) Fadenförmige oder Leptothrix-Arten.
5) Halbschrauben- oder Kommaförmige oder Vibrionen.
6) Langschrauben oder Spirillen.

Von Wachstumsverbänden sind folgende zu nennen:

1) Zwei Kugeln liegen beisammen = Diplococcen.
2) Es besteht eine Reihe von Kugeln = Sreptococcen.
3) Sie sind wie die Beeren einer Traube angeordnet = Staphylococcen.
4) Sie liegen in Flächenverbänden von 4, 8, 16 Kugeln = Tetraden.
5) Sie liegen in körperlichen Verbänden = Sarcinen.
6) Es liegen Stäbchen zu zweien zusammen = Diplobacillen.
7) Es liegen Stäbchen in Ketten zusammen = Streptobacillen.

Uns interessieren vor allen Dingen einige chemische Leistungen der Bakterien. Manchen Arten kommt die Fähigkeit zu, intensiv wirkende chemische Stoffe auszuscheiden, um den Nährboden, der ihnen zum Aufbau dienen soll, zur Assimilation geeigneter zu machen; diese Stoffe nennt man Bakterienfermente.

Daneben erzeugen sie eigentliche Stoffwechselprodukte, das heisst, sie geben ganz andere chemische Körper ab, als sie aus ihrer Umgebung aufgenommen haben.

a) Die Bakterienfermente oder Enzyme sind, populär gesprochen, solche chemischen Stoffe, die im Stande sind, in kleinsten Mengen grosse chemische Umwälzungen hervorzurufen, ohne dass sie selbst dabei verbraucht werden.

Nach Fermi können mit gewissen antiseptischen Mitteln wohl die Bakterien getötet werden, aber das Ferment wird dadurch in keiner Weise verändert; solche Mittel sind: Carbol 3%, Thymol 1‰, Chloroform und Aether.

Digitized by Google

Die Wirkung eines solchen Fermentes kann man in augenfälligster Weise z. B. an der Verflüssigung der Nährgelatine wahrnehmen. Diese Eigenschaft, Gelatine, also einen eiweissartigen Körper, aufzulösen, kommt den meisten Bakterien zu; es handelt sich dabei um ein eiweisslösendes oder proteolytisches Ferment. Am besten geht diese Enzymwirkung auf alkalischem Nährboden vor sich; Säurezusatz stört dieselbe erheblich. Früher glaubte man, das einschlägige Agens in einem von den Bakterien gebildeten Pepsin suchen zu müssen, da aber Pepsine nur bei saurer Reaktion wirken, so ist es höchst wahrscheinlich ein Trypsin, das hier im Spiele ist, denn die Trypsine bedürfen alkalischer Reaktion zur Entfaltung ihrer eiweisslösenden Fähigkeit.

Wir werden später sehen, dass solche Bakterien-Trypsine, wie ich experimentell in einer Spezialarbeit nachgewiesen habe, bei solchen Zahndefekten, die in alkalischen Mundhöhlen auftreten, eine Rolle spielen.

Für die Mundhöhle kommt noch das diastatische Bakterienferment in Betracht, dieses verwandelt Stärke in Zucker. Etwa $^1/_3$ aller von Fermi untersuchten Bakterienarten besassen diese Fähigkeit. Der gebildete Zucker kann dadurch für die Zähne gefährlich werden, dass er von denselben Bakterien oder von anderen, die zufällig anwesend sind, zu Säuren weiter zersetzt wird.

b) Die Stoffwechselprodukte der Bakterien. Viele Bakterien sind im stande, z. B. Farbstoffe auszubilden, die entweder nur der betreffenden Cultur eigen sind, oder die sich auf das Nährsubstrat ausbreiten; es kommen sowohl die herrlichsten Farben des Spektrums, als unreine Mischfarben vor. Die Carotingruppe produziert schönes gelbes Pigment, das mit dem Farbstoff der gelben Rübe verwandt, wenn nicht identisch ist. Das Prodigiosin findet sich als leuchtend roter Farbstoff im Bacterium prodigiosum. Das Xanthin ist der violette Farbstoff von Bacterium violaceum. Prächtig fluorescierende Farben sind das Fluorescin und Pyocyanin; ersteres ist vielen Arten eigen; letzteres

Digitized by Google

kommt hauptsächlich in Culturen von Bakterium pyocyaneum vor, aus welchen es sich mit Chloroform ausziehen lässt.

Für uns sind die braunen und schwarzen Pigmente besonders wichtig, weil sie bei der Caries eine Rolle spielen. Diese sind aber noch relativ wenig untersucht. Die dunkle Verfärbung cariöser Zahnpartien, sofern sie keine anderweitige Verunreinigung darstellt, wird von einigen Autoren auf die Anwesenheit von Schwefeleisenverbindungen zurückgeführt, von anderen auf Bakterienpigmente, und es haben beide recht; denn Mayrmann hat nachgewiesen, dass sich die dunklen Bakterienpigmente nur auf eisenhaltigen Nährböden bilden und dass sie nichts anderes sind, als körnige Ausscheidungen von Schwefeleisen.

Für die Entstehung der Zahncaries ist eine Eigenschaft der Bakterien wichtig, die sie auf zuckerfreien, eiweisshaltigen Nährböden entfalten und die in der Alkalisierung derselben besteht. Auf diesen Umstand haben Miller und Arkövy hingewiesen und Schlüsse für die Cariesätiologie daraus gezogen. Arkövy hat sogar den Beweis geführt, dass der Bacillus gangränae pulpae im stande ist, bei alkalischer Reaktion des Nährmediums die Zahnsubstanzen zu zerstören. Er nennt diesen Vorgang, bei dem wahrscheinlich die organischen Bestandteile der Zähne allein zerstört werden, Desintegration, im Gegensatz zu Decalcination, wie sie nach Behandlung mit Säuren eintritt.

Den meisten Bakterienarten kommt die Fähigkeit zu, auf zuckerhaltigen Nährböden Säure zu bilden. Diese Zerlegung des Zuckers in Säure geht unter dem Einfluss gewisser Arten rasch und unter Bildung von Gasen vor sich, weshalb der Prozess auch als Gärung aufgefasst werden kann. Es wird hauptsächlich Milchsäure gebildet, ferner Ameisensäure, Essigsäure, Buttersäure und Propionsäure. Die Milchsäure kommt in Form einer sog. Gärungsmilchsäure vor, die unter dem Namen der „Aethylidenmilchsäure“ $CH_3 — CHOH — COOH$ bekannt ist.

Im Munde bleiben stets kohlehydrathaltige Speise-

Digitized by Google

reste zurück, und aus diesen werden, wie die ganze moderne Anschauung lehrt, Säuren entwickelt, die zur Entkalkung der Zahnsubstanzen und somit zu Caries führen. Die rückständigen organischen Stoffe der Zahngewebe werden alsdann durch andere Bakterien aufgelöst. Der Hauptvertreter der hier eben ausgesprochenen Theorie ist Miller und in der That trifft sie für die Mehrzahl der Fälle zu. — Ganz irrig ist aber die Anschauung mancher Autoren, welche glauben, die Bakterien vermöchten aus den Zahnsubstanzen selbst Säure abzuspalten; wenn auch in den tierischen Geweben etwas Zucker vorhanden ist, so reicht er lange nicht aus, zur Bildung einer genügenden Zahl von Säureeinheiten.

In der Mundhöhle erzeugen die Bakterien ferner die Zersetzungsvorgänge, die man in populärer Weise als Fäulnis bezeichnet. Fäulnis ist, allgemein gesprochen, ein Vorgang, bei dem sich Eiweisssubstanzen unter Bildung übelriechender Stoffe zersetzen. Eingeleitet wird dieser Prozess durch die früher erwähnten proteolytischen Enzyme, welche eine Peptonisierung der Eiweisskörper bewirken und die dadurch entstandenen Produkte werden durch die Thätigkeit verschiedener Bakterien weiter gespalten.

Die Produkte der Fäulnis sind: Albumosen, Ammoniak und Amine, Leucin, Tyrosin und andere Amidokörper, Oxyfettsäuren, Indol, Skatol, Phenol, Merkaptan, Schwefelwasserstoff, Kohlensäure, Wasserstoff und gelegentlich Grubengas.

Man nennt die Zahncaries allgemein ebenfalls „Fäulnis"; hiegegen haben verschiedene Autoren Einspruch erhoben, mit der Begründung, dass die typischen Begleiterscheinungen richtiger Fäulnis, besonders der Fäulnisgeruch, dem cariösen Zahnbeine fehle. — Es muss ja zugegeben werden, dass wir es nicht mit Fäulnis im landläufigen Sinne zu thun haben; dafür sind schon die Zahnsubstanzen zu hart und dafür sind schon die Mundverhältnisse zu ungünstig, weil die Zähne fortwährend von Speichel bespült werden. Wir können aber doch kaum einen anderen Ausdruck anwenden für einen Vorgang, bei dem die Zahn-

Digitized by Google

substanzen erweichen, zerfallen und wobei dieser Zerfall eingeleitet wird durch Bakterien, die im stande sind, die organische Grundlage der Zähne zu zerstören. Gerade dieses Peptonisieren der Eiweisssubstanzen spricht für eigentliche Fäulnisprozesse. Specifische Fäulnisbakterien finden sich in der That massenhaft in cariösen Zähnen; sie können aus allen Schichten des erweichten Zahnbeines gezüchtet werden. Wird im weiteren Verlaufe der Zahncaries die Pulpa ergriffen, so macht sich auch hier die Anwesenheit von Fäulniserregern geltend; sie sind es, die aus den Zersetzungsprodukten der Zahnpulpa in mehr oder weniger energischer Weise Gase zu entwickeln vermögen. Diese Fäulnisgase üben, sofern sie nicht entweichen können, einen Druck auf die Wurzelhaut aus und führen so zu schmerzhaften Sensationen. Man erkennt das Vorhandensein solcher eingeschlossenen Gase daran, dass bei Wärmeeinwirkung (infolge der Ausdehnung derselben) die Schmerzanfälle heftiger werden. Geradezu erlösend wirkt die Eröffnung der Pulpakammer, welche den Gasen das Ausströmen ermöglicht.

Von solchen durch Bakterien gebildeten Gasen kommen hauptsächlich in Betracht:

1) Schwefelwasserstoff, welcher aus dem Eiweiss der Pulpa entstehen kann. Sein Nachweis ist einfach: feuchtes Bleiacetatpapier färbt sich bei seiner Gegenwart schwarz.

2) Die Dämpfe des stinkenden Merkaptans, welches dadurch erkannt wird, dass es die rötliche Isatinschwefelsäure grün verfärbt; entstammen ebenfalls dem Eiweiss.

3) Kohlensäure, Wasserstoff u. Grubengas; diese bilden sich aus Kohlehydraten und Fett.

Die pathogenen Leistungen der Bakterien.

Krankheitserregend, also pathogen sind solche Bakterien, welche vermöge der Bildung giftiger Fermente oder giftiger Stoffwechselprodukte den tierischen Organismus schädigen. Demnach waren im Grunde genommen die obengenannten Leistungen gröss-

Digitized by Google

tenteils für die Mundhöhle pathogener Natur, denn sie bewirken, als Säure- und Gasbildner, als Eiweisszersetzer u. s. w. an den Zähnen augenfällige, pathologische Erscheinungen. Für einige anerkannt als pathogen geltende Bakterien, ist es nachgewiesen, dass Giftstoffe durch sie erzeugt werden. Dazu gehört der Diphtheriebacillus, der Tetanusbacillus, der Cholerabacillus, die eitererregenden Mikroorganismen etc. Andere entbehren dieses chemischen Nachweises; bis heute ist ihre Wirkung eine unaufgeklärte. Dies trifft z. B. für den Schweinerotlauf und für den Milzbrand zu.

Im menschlichen gesunden Organismus sind bis jetzt, ausser in den Lymphdrüsen, keine Bakterien gefunden worden. Verschiedene Anzeichen deuten jedoch darauf hin, dass im Blutstrome Mikroorganismen kreisen möchten; dazu gehört das Auftreten von secundären Pulpaentzündungen und Wurzelhauterkrankungen, die man oft monate- und jahrelang nach der Behandlung erleben muss. Den Vorgang hätte man sich so vorzustellen, dass einmal in ihrer Gesundheit geschädigte Zähne loci minoris resistentiae bilden, an denen sich mit Vorliebe in den Kapillaren kreisende Bakterien festsetzen und vermehren.

Da zur Seltenheit in völlig intakten Zähnen die Pulpa erkrankt, ja vollständig gangränös zerfällt, war an das gelegentliche Vorkommen von Bakterien im gesunden Pulpagewebe zu denken. Ich entschloss mich deshalb, zur Erledigung dieser Frage, eine Anzahl Zähne daraufhin zu untersuchen. Ich habe zu diesem Behufe an mehreren vollständig gesunden Zähnen, die aus besonderen Gründen entfernt werden mussten, folgendermassen die bakteriologische Untersuchung gemacht.

Die frisch extrahierten Zähne wurden in heisser Sodalösung gewaschen, dann getrocknet, mit Aether bestrichen und abgeflammt, um die an der Aussenfläche haftenden Bakterien zu zerstören. — Hierauf wurde mit einer sterilisierten Zange der Zahn der Länge nach gespalten, und die Pulpa rasch in einen günstigen Nährboden, Gelatine und Agar, gebracht. Beim Spalten des Zahnes gebrauchten wir die Vorsicht, zur Abhaltung von Luftkeimen, denselben durch sterilisierte Watte zu schützen,

Digitized by Google

aus welcher der Zahn in die Cultur fallen gelassen wurde. In den Brutschrank gebracht, zeigte es sich nun, dass von 10 Culturen 7 steril blieben und 3 bakterienhaltig waren. Bei diesen 3 bakterienhaltigen gingen 2 mal 1 Cultur und 1 mal 2 Culturen auf.

Damit ist der bakteriologische Nachweis geführt, dass in vollständig gesunden Zähnen Mikroorganismen gelegentlich verweilen.

Ob nun diese anscheinend gesunden Individuen, von denen die Versuchszähne stammten, in Wirklichkeit nicht etwa von einer latenten Krankheit befallen waren, durch welche das Vorhandensein der Bakterien erklärt werden könnte, steht selbstverständlich nicht fest. Allein es ist diese Frage, sowie diejenige nach der Art der gefundenen Bakterien für uns ganz irrelevant. Die Thatsache, dass im gesunden Zahne die Pulpa Bakterien beherbergen kann, welche wahrscheinlich auf der Blutbahn dorthin gelangten, genügt uns zur Erklärung aetiologisch früher ungenügend aufgeklärter Pulpitiden und im Anschluss daran auch gewisser Periostitiden.

Färbmethoden.

Wir wollen noch die Technik des Färbens kennen lernen, durch welche wir im Stande sind, die wichtigsten in der Mundhöhle, respective im Sputum vorkommenden Bakterien erkennbar zu machen.

Der Nachweis der Tuberkelbacillen erfordert ganz besondere Vorsichtsmassregeln. Ich will wegen der Wichtigkeit dieses Gegenstandes, etwas näher auf die Methode der Tuberkelfärbung eingehen.

Das Prinzip der Tuberkelfärbung beruht auf der Eigenschaft der einschlägigen Spaltpilze, sich mit gewissen Farbstoffen zwar schwer, aber intensiv zu imprägnieren und, im Gegensatz zu den meisten übrigen Bakterien, den einmal aufgenommenen Farbstoff nicht leicht wieder abzugeben. — Von den noch gebräuchlichen Me-

Digitized by Google

thoden ist folgende zu empfehlen: Es wird eine Spur Sputum auf ein Deckgläschen gebracht und ein zweites so darüber gezogen, dass beide mit einer gleichmässig dünnen Schicht bedeckt werden. Das Antrocknen des Sputums, das nunmehr zu erfolgen hat, geschieht in der Weise, dass man die Deckgläschen zuerst lufttrocken werden lässt und sie dann mehrmals rasch durch die Flamme eines Bunsenbrenners zieht, die Schichtseite nach oben. Hierauf taucht man die Deckgläschen für zwei Minuten in eine erhitzte Farblösung, und zwar am besten in die von Ziehl-Neelsen angegebene, welche folgendermassen zusammengesetzt ist:

Fuchsin 1,0 gr.

Alcoholus absolutus 10,0 cm^3.

5%iges Carbolwasser 100,0 cm^3.

Vorläufig werden nun infolge dieser Tinktion alle morphotischen Bestandteile des Sputums zu einer diffusen Masse gefärbt, so dass noch keine Tuberkelbacillen zu erkennen sind. Um diese sichtbar zu machen, lässt man eine 30%ige Lösung von Salpetersäure solange auf das Präparat einwirken, bis es für das blosse Auge farblos erscheint. Nachdem man in Wasser gut ausgewaschen und wieder getrocknet hat, wird mit einem Tropfen Canadabalsam das Deckgläschen auf den Objektträger fixiert. Die mikroskopische Untersuchung wird bei so behandelten Objekten ergeben, dass sich die Tuberkelbacillen schön roth von der farblos gewordenen Umgebung abheben.

Die Influenzabacillen, welche, nach Pfeiffer im Sputum Influenzakranker massenhaft vorkommen, werden am besten mit Carbolfuchsin gefärbt. Sie werden dadurch als kurze Stäbchen sichtbar, die ca 0,4 μ lang sind und deren abgerundete Enden stärker gefärbt sind, als das Centrum. Will man der Färbung zur Sicherung der Diagnose das Culturverfahren folgen lassen, so vergesse man den Umstand nicht, dass Influenzabacillen am besten auf haemoglobinhaltigen Nährböden gedeihen.

Den Diplococcus pneumoniae Fränkel findet man häufig auf Präparaten, die aus der Mundhöhle

Digitized by Google

kommen und zwar, wenn auch wenig zahlreich, auf solchen, die aus vollkommen gesunden Mundhöhlen stammen. Er charakterisiert sich dadurch, dass je zwei lanzenförmige Coccen (Diplococcen) in einer Hülle so aneinander gelagert sind, dass sie mit ihren stumpfen Enden zusammenstossen. Am besten bringt man sie zur Darstellung, wenn man die mit Anilinwasser-Fuchsin vorgefärbten Coccen noch mittelst einer schwachen, wässerigen Methylenblaulösung nachfärbt; dadurch werden die Coccen schön blau und die Hüllen rosafarbig. — Der Diplococcus pneumoniae gilt als Erreger einer ganzen Anzahl von Erkrankungen, von denen die uns zunächst interessierenden folgende sind: Pneumonia cruposa und catarrhalis, Parotitis (Mumps) Osteomyelitis, Periostitis, Abscesse und allgemeine Sepsis.

Den Löffler'schen Diphtheriebacillus*) findet man nicht nur im Munde Diphtheriekranker, sondern auch gelegentlich, allerdings in geringerer Anzahl, beim Gesunden. — Er bildet ziemlich lange, gekrümmte Stäbchen, deren Enden etwas verdickt sind und die häufig zu zweien zusammenliegen. — Am besten wird nach Gram gefärbt, durch welches Verfahren andere zufällig auf das Ausstrichpräparat gekommene Bakterien, entfärbt werden; die Diphtheriebacillen aber behalten die aufgenommene Farbe.

Die Leptothrix buccalis, die im Munde, wahrscheinlich ohne eine pathogene Bedeutung zu haben, massenhaft vorkommt, ist leicht kenntlich an ihrer Fadenform. Sie hat für uns dadurch eine gewisse Bedeutung, als sie zweifellos an gewissen Zersetzungsvorgängen, die sich in der Mundhöhle abspielen, teilnimmt. Die meisten Leptothrixarten werden durch die Lugol'sche Jodlösung blau gefärbt.

---

*) Bernheim hat bei Stomatitis ulcerosa konstant zwei Organismen gefunden, von denen man annehmen muss, dass sie mit derselben in ursächlichem Zusammenhang stehen. Der eine gleicht dem Diphtheriebacillus, nur ist er grösser und hat zugespitzte Enden und färbt sich nicht nach Gram. Der andere ist eine Spirochäte, die sich nach Gram ebenfalls nicht färbt.

Digitized by Google

An diesen eben angedeuteten Zersetzungsvorgängen nehmen wahrscheinlich auch andere Bakterienformen (Coccen, Stäbchen, Sarcinen etc.) teil.

Zur Seltenheit und bis jetzt nur in der an Aktinomycose erkrankten Mundhöhle, hat man Actinomyces bovis (Harz) gefunden. Dieser Strahlenpilz findet sich im Eiter von aktinomycotischen Kieferabscessen. Er bildet dort kleine, 1 mm im Durchmesser betragende, grünlichgelbe Körner, die aus einem Mycel und einer Pilzdruse bestehen. Den knäuelartig verschlungenen Fäden sitzen, wie verdickte Stacheln, allseitig radiär geordnete, kolbige Auswüchse auf. Wahrscheinlich erfolgt die Infektion durch das Kauen an Gräsern und Aehren; auch der Umgang mit Rindern scheint die Gefahr der Uebertragung in sich zu schliessen. Als Eingangspforte benützt dieser Organismus ausnahmslos cariöse Zähne; er dringt zuerst in den Wurzelkanal und von hier aus in die Substanz des Kiefers. Gefärbt braucht er nicht zu werden; er ist auch sonst leicht kenntlich.

Unter den Schimmelpilzen, welche in der Mundhöhle vorkommen, interessiert uns hauptsächlich das pathogene Oidium albicans; (Rees zählt dasselbe zu den Sprosspilzen — Saccharomyces albicans — und Plaut zu den Torulaceen — Monilia candida). Dieser Pilz gibt die Veranlassung zu der bekannten als Soor bezeichneten mycotischen Erkrankung; er bildet auf der Mundschleimhaut umschriebene weissliche Flecke. Am besten untersucht man den Soorpilz, indem man, mit Schonung der Schleimhaut, etwas von dem fest anhaftenden weissen Belage abschabt, dieses in einen Tropfen wässriger Lösung von Kalilauge bringt, damit sich der Pilz von den Epithelien abhebt und, ohne jede Färbung, das Präparat unter das Mikroskop legt. Morphologisch sind zwei Bestandteile zu unterscheiden; das eine sind runde bis ovale, stark lichtbrechende Gebilde, welche deutliche Sprossungen zeigen, wie echte Hefepilze; dies sind die Sporen. Das andere sind Haufen von Fäden, welche zwischen den Kugeln liegen; sie sind verzweigt und unter sich stark verflochten, es ist dies das Mycelium. — Auf

Digitized by Google

unsern künstlichen Nährböden kommen die Mycelien nicht zur Entwicklung; etwas Acidität scheint ihrer Ausbildung zuträglich zu sein.

Mundkrankheiten.

1. Stomatitis catarrhalis.

Die katarrhalische Entzündung der Mundschleimhaut hat meistens ihren Grund in vernachlässigter Mund- und Zahnpflege; besonders sind es mechanisch wirkende Einflüsse, welche einen chronischen Reiz auf die Mundschleimhaut ausüben, und da kommen hauptsächlich harte Zahnsteinkrusten, scharfe Zahnränder, auch manchmal schlechtsitzende Prothesen in Betracht. Als chemisch wirkende Schädlichkeiten kann der übermässige Tabak- und Alkoholgenuss angesehen werden. Bei Chlorose und Anaemie beobachtet man häufig entzündliche Zustände der Mundschleimhaut, sowie bei allen andern den Organismus entkräftigenden Krankheiten. Allgemein bekannt ist die Thatsache, dass Magenerkrankungen oft eine Entzündung der Mundschleimhaut im Gefolge haben.

Die Symptome bestehen anfänglich nur aus einer Rötung desjenigen Zahnfleischsaumes, der die Zahnhälse umschliesst; seltener werden zuerst andere Partieen der Mundschleimhaut, z. B. die Gegend des Gaumengewölbes befallen. Allmählich breitet sich die Entzündung auf die Nachbarschaft aus; der Rötung gesellt sich eine Schwellung und vermehrte Secretion bei; das Zahnfleisch verliert seine Straffheit und liegt den Zähnen nur mehr locker an. In manchen Fällen besteht eine starke Secretion dünnflüssigen Speichels; ich habe aber auch schon Fälle beobachtet, bei denen sich die ganze Mundschleimhaut mit einem zähen, fadenziehenden Schleime bedeckte. Die Zunge ist meistens belegt, und auch der übrigen Mundhöhle liegt in hochgradigen Fällen ein weisslicher Belag auf. Die Patienten leiden an einem aufdringlichen Foetor ex ore; das Sprechen und Kauen

Digitized by Google

Tab. 13. *a* Typhusgeschwür an der vorderen Fläche des Arcus palatoglossus. Zunge belegt.
b Stomatitis mercurialis. Zahnfleisch gerötet, gelockert und geschwellt.

ist beeinträchtigt, weil die Schleimhäute schmerzhaft geworden sind, und es kann das Allgemeinbefinden, besonders wenn sich Fieber hinzugesellt, erheblich leiden. Schabt man von den Auflagerungen etwas ab und bringt es unter das Mikroskop, so lassen sich verschiedene zellige Gebilde erkennen, welche aus desquamiertem Epithel bestehen, sowie aus extravasierten weissen Blutkörperchen (Eiterkörperchen). Daneben fehlen nie zersetzte Speisereste und Massen von Coccen, Stäbchen, Leptothrix und Schimmelpilzrasen.

Bei der Therapie hat man zuvörderst die Aetiologie und die pathologisch-anatomischen Befunde ins Auge zu fassen und eine gründliche Sanierung der Mundhöhle vorzunehmen; diese besteht darin, dass man Zähne und Schleimhaut sorgfältig von jedem Belage befreit; zuerst wird der Zahnstein vermittelst passender Instrumente losgesprengt, dann reinigt man die Zähne gründlich mit Bürste und Zahnpulver, oder man wäscht sie mit schwachen Säurelösungen ab, welche aber sofort durch Bepudern mit Schlemmkreide neutralisiert werden müssen. Ist die Schleimhaut nicht allzu schmerzhaft, so kann sie mittelst eines in Aether getauchten Wattebausches vom Belage befreit werden. Scharfkantige Zahnkronen müssen glatt geschliffen werden, und tief zerstörte Wurzeln zieht man aus. Als Nachbehandlung empfiehlt sich die Anwendung eines antiseptischen Mundwassers, wie Kaliumpermanganat, von dem man einige Krystalle auf ein Glas Wasser nimmt bis zur Rosafärbung. Dann wirkt Kali chloricum (2%) sehr gut, sowie Wasserstoffsuperoxyd 3%; in neuester Zeit verwende ich mit gutem Erfolge Chinosol in 1%iger Lösung, das ich den Patienten täglich mittelst eines Pinsels auf die Schleimhäute auftrage.

In chronischen Fällen soll unter das gelockerte Zahnfleisch Jodoformpulver gerieben werden; auch werden Pinselungen von Sublimat (0,05 : 50,0 Wasser) gerühmt.

Digitized by Google

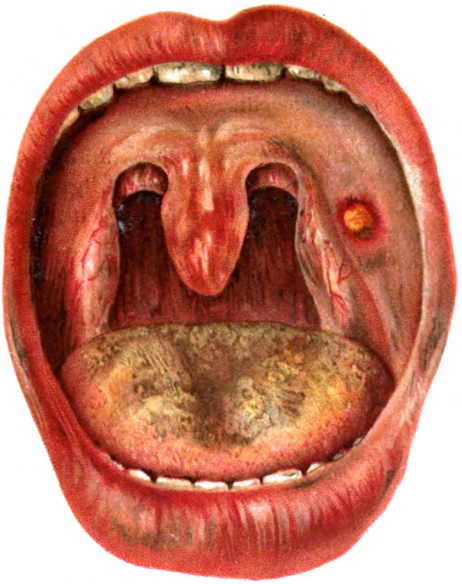

a

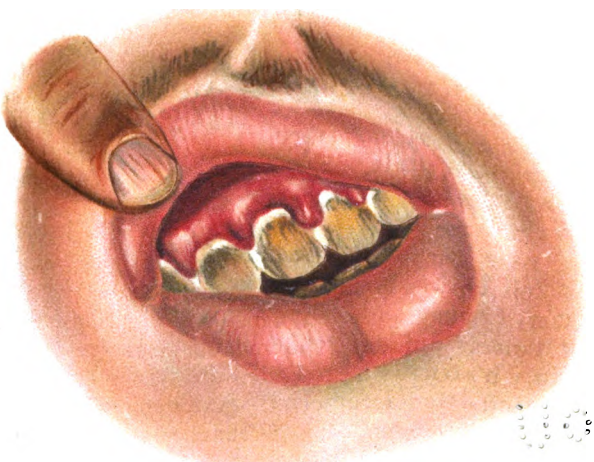

b

Digitized by Google

Digitized by Google

2. Stomatitis ulcerosa.

Die Stomatitis ulcerosa (Stomacace, Mundfäule) entsteht oft im Anschluss an die katarrhalische Entzündung; aber nur selten stellt sie ein lokales Leiden dar, sondern es liegen ihr gewöhnlich verschiedene, allgemeine Krankheitsursachen zu Grunde. Bei Scorbut tritt diese Affektion regelmässig auf in einer Form, in der es zu häufigen profusen Schleimhautblutungen kommt; man nennt diese Form die scorbutische. Bei Quecksilberkuren wirkt das durch die Speicheldrüsen fortwährend ausgeschiedene Quecksilber derart schädigend auf die Mundschleimhaut ein, dass eine heftige Entzündung entsteht, die unter dem Namen Stomatitis mercurialis (Taf. 13 b) bekannt und gefürchtet ist. Im Gefolge der Leukämie entsteht nicht selten eine heftige Mundfäule, die ähnlich derjenigen ist, wie ich sie schon Gelegenheit hatte, an Arbeitern von chemischen Fabriken zu beobachten, die in Folge giftiger Produkte erkrankt waren. Es seien noch diejenigen eigentümlichen Formen von Stomatitis erwähnt, welche als circumskripte gelbliche Flecke am Gaumensegel bei Typhus abdominalis auftreten; ich habe einen derartigen Fall, den mir Herr Professor Fr. Müller in zuvorkommender Weise überlassen hat, in Tab. 13 a abgebildet,

Was diese, wie man sieht, wenig einheitliche Krankheit besonders charakterisiert, das sind mehr oder weniger ausgedehnte Geschwüre, welche die entzündlich veränderte Mundschleimhaut bedecken. Den Hauptsitz schlagen diese Geschwüre einesteils an den Zahnfleischrändern auf, welche geschwollen und gelockert werden und successive der Nekrose anheimfallen; manchmal, dies ist aber viel seltener der Fall, bleibt das Zahnfleisch relativ intakt, und die Wangenschleimhaut, besonders da, wo die Zähne anliegen, sowie übrige Teile der Mundschleimhaut, werden von der Geschwürsbildung bevorzugt. Am hartnäckigsten und bis zuletzt der Therapie trotzend, sind die am Unterkieferwinkel lokalisierten Geschwüre.

Die Mundfäule tritt bei Kindern während des Zahnwechsels besonders häufig auf; oft werden zu gleicher Zeit wie durch Ansteckung ganze Schulen davon befallen,

Digitized by Google

und was die Wahrscheinlichkeit der Contagiosität noch erhöht, das ist die epidemische Art der Ausbreitung, wie man sie bei Soldaten, Fabrikarbeitern etc. beobachtet hat.

Die von der Krankheit Befallenen fühlen sich sehr schwach und deprimiert, der Geruch aus dem Munde ist noch widerlicher, als bei der katarrhalischen Form; die Nahrung kann nur unter grossen Schmerzen aufgenommen werden, und oft wird das Leiden noch durch das Hinzutreten von Temperatursteigerungen kompliziert. Infolge der suppurativen Vorgänge schmilzt nach und nach die Knochenhaut ein, dann ein Teil der Compacta und Spongiosa der Alveolarfortsätze; dadurch werden die Zähne gelockert und sie fallen schliesslich aus.

Die Behandlungsweise ist genau dieselbe, wie bei der Stomatitis catarrhalis; nur muss man innerlich Kali chloricum verabreichen: Erwachsene erhalten von einer Lösung (5,0 : 150,0) alle drei Stunden einen Esslöffel; bei Kindern darf man wegen der toxischen Wirkung nicht mehr geben, als zweistündlich einen Theelöffel einer 2%-igen Lösung. Die Geschwüre tupfe man gründlich mit dem Lapisstifte. Das Spülen mit Kali chloricum muss bei Leuten, die mit Quecksilber behandelt werden (Schmierkur), schon bevor entzündliche Munderscheinungen aufgetreten sind, fleissig geschehen.

3. Decubitalgeschwüre.

Es entstehen gar nicht selten in der Mundhöhle, durch zu fest aufliegende Prothesen und Richtmaschinen, sowie durch harte Zahnsteinkrusten und Spitzen cariöser Zähne, umschriebene Druckgeschwüre und decubitale Indurationen. Je nach der Lage einer dieser mechanischen Schädlichkeiten wird entweder der Alveolarüberzug betroffen oder die Wange, sowie gelegentlich die Zunge.

Zuerst geht das Epithel verloren, und unter dem Einfluss von entzündungserregenden Noxen entsteht eine Infiltration des darunter liegenden Gewebes. Nach und

Digitized by Google

nach bildet sich ein derber Knoten aus, welcher an der Stelle des grössten Druckes eine Vertiefung erhält, die geschwürig zerfällt.

Ich beschreibe deshalb diese an und für sich unbedeutenden Knoten so genau, weil sie sehr leicht verwechselt werden können sowohl mit carcinomatösen, als mit syphilitischen Geschwüren. Nach den Beobachtungen mancher Autoren sollen sie schon öfters den Anstoss gegeben haben zur Bildung von benignen und sogar malignen Geschwülsten. Ich habe in Fig. 55 einen von mir beobachteten Fall abgebildet, bei dem aus einem durch eine scharfe Zahnkante hervorgerufenen Decubitalgeschwür ein walnussgrosses Fibrom entstanden ist.

Solche Druckgeschwüre sind gewöhnlich schmerzhaft und bleiben deshalb dem Patienten nicht verborgen. Scharfe Ränder an Prothesen, Zähnen etc. müssen beseitigt werden, bevor grösserer Schaden entstanden ist; besteht schon eine geschwürige Oberfläche, so soll dieselbe mit dem Höllensteinstifte oder mit Jodtinctur betupft werden und es ist das Spülen des Mundes mit einer antiseptischen Lösung anzuempfehlen.

4. Stomatitis aphtosa.

Die Stomatitis aphtosa (Aphten) tritt meist bei Kindern, die unter ungünstigen hygienischen Bedingungen aufwachsen, in den ersten zwei Lebensjahren auf. Sie präsentiert sich mit rundlichen, ursprünglich kleinen, später unter einander verschmelzenden Flecken, deren Farbe grauweiss ist. Dieselben prominieren nicht über die Oberfläche, dagegen sind sie von einem etwas erhabenen, roten Hofe umgeben. Versucht man diese Flecke abzuschaben, so zeigt es sich, dass sie äusserst schmerzhaft sind und dass sie leicht bluten; sie stellen nämlich nicht einen Belag der Schleimhaut dar, sondern das Epithel ist verdickt und undurchsichtig geworden, und im Schleimhautgewebe hat sich ein fibrinöses Exsudat etabliert. Die Umgebung jeder Aphte ist reichlich mit Rundzellen infiltriert.

Digitized by Google

Eine Verwechslung mit Soor und syphilitischen Plaques ist schon deshalb nicht möglich, weil die Aphten im Gegensatz zu denselben so empfindlich sind, dass schon die Nahrungsaufnahme Schmerzen bereitet.

Als Lieblingssitz kann Wange und Zunge betrachtet werden; jedoch sind sie nicht an diese Stellen gebunden.

Eine Behandlung muss rasch eingeleitet werden, da sonst gern neue Nachschübe aphtöser Eruptionen auftreten. Wirksam soll das Argentum nitricum sein, mit dem man die Aphten bestreicht. Es wird hiezu folgende Lösung verwendet: Argentum nitricum 0,10, Glycerin 25,0; zugleich lässt man den Mund mit einer leichten Lösung von Kalium permanganicum (0,1 : 30,0, 5 Tropfen auf ein Glas Wasser) nach jeder Mahlzeit und vor dem Schlafengehen spülen. Haben sich infolge dieser Behandlung die Aphten abgestossen, so bleibt kein Substanzverlust zurück, da eine Restitutio ad integrum des verloren gegangenen Schleimhautgewebes eintritt.

5. Soor.

Der Soor (Stomatomycosis oidica), der im Volksmunde unter dem Namen „Schwämmchen" bekannt ist, kommt hauptsächlich bei Säuglingen vor. Doch stellt er sich manchmal auch bei Erwachsenen ein, welche durch irgend eine Krankheit geschwächt worden sind. An beliebigen Stellen der meist entzündeten Mundschleimhaut entstehen zuerst kleine, schneeweisse, prominente Flecke, die rasch um sich greifen, zu grösseren Bezirken verschmelzen, und deren Farbe mit der Zeit schmutziggrau wird.

Die Beläge lassen sich, im Gegensatz zu den Aphten, leicht und ohne Blutung abstreifen. Unter dem Mikroskop bekommt man sowohl fadenartige Myzelien, als hefeartige Pilzformen zu Gesicht; von mancher Seite werden die letzteren als Sporen (Conidien) gedeutet. Die systematische Stellung des Soorerregers ist nicht mit Sicherheit festgestellt; einige rechnen ihn zu den Sprosspilzen, andere zu den Schimmelpilzen, und Plaut glaubt ihn unter die

Digitized by Google

Torulaceen einreihen zu sollen. Obwohl die oberflächlichen Rasen leicht abzustreifen sind, so reichen die vielfach verflochtenen Fäden durch das Epithel in die Mucosa hinein.

Bleiben die Soorrasen auf die Mundhöhle lokalisiert, so ist die Prognose eine günstige; wuchern sie aber auf den Rachen und Oesophagus, so ist dieser Umstand insofern bedenklich, als er auf beträchtliche Schwächezustände des Körpers Rückschlüsse zu ziehen erlaubt.

Falls keine stärkere Stomatitis mit dieser Affektion verbunden ist, so machen die Soorvegetationen wenig Beschwerden. Man behandelt die Ansiedelungen durch Aufpinseln eines Desinficiens, nachdem durch Spiritus die Soorrasen abgewaschen wurden. Sehr gut wirkt Borax, den man den Kindern als mel boraxatum in den Mund giebt; da dies süss ist, verstreichen ihn die Kinder von selbst mit der Zunge im ganzen Munde. In schweren Fällen gebe man auch innerlich Borax in einer 3%igen Lösung; davon sollen Kinder alle zwei Stunden einen Theelöffel bekommen und Erwachsene je einen Esslöffel voll.

6. Aktinomykose.

Diese durch Aktinomyces bovis, den Strahlenpilz des Rindes hervorgerufene Krankheit, ist häufiger beim Tiere als beim Menschen, und in den Städten kommt sie seltener vor, als auf dem Lande; die Infektion geschieht sehr oft durch das Kauen an Getreidekrannen, auf welchen sich der Pilz entwickelt; schon die Beschäftigung in Stall und Scheune bildet eine Ansteckungsgefahr. Besonders gerne werden vernachlässigte Mundhöhlen befallen, bei denen eine Gingivitis mit gelockertem Zahnfleische besteht, und zwar treten, nach den Mitteilungen eines mit der Aktinomykosebehandlung sehr vertrauten Landarztes, die ersten Anzeichen der Erkrankung mit Vorliebe in der direkten Nachbarschaft von schwer erkrankten Zähnen auf. Es scheint sich demnach der Pilz in dem gereizten, respektive entzündeten Knochengewebe, vermehren zu können. Höchst wahrscheinlich gelangt er oftmals durch das Cavum pulpae und den Wurzel-

Digitized by Google

kanal in das Innere des Knochens. Es wird mit Vorliebe der Unterkiefer, wohl aus mechanischen Gründen, affiziert. Das erste, äusserlich sicht- und fühlbare Symptom ist eine langsam entstehende, brettharte Infiltration, über welcher sich die Gesichtshaut bläulich-rot färbt. Diese Hautstelle wird im Verlaufe an einer oder meist mehreren Stellen durchbrochen, und es quillt ein dünnflüssiger bis dicker Eiter heraus. Als charakteristische Bestandteile enthält dieser Eiter gelblich-grüne, stecknadelkopfgrosse Körner (Aktinomyceskörner); mikroskopisch zeigen diese Körner Klumpen verfilzter Fäden, an deren Peripherie radiär geordnete, keulenförmig verdickte Anschwellungen sitzen.

Die Prognose ist keineswegs immer so schlimm, wie man anzunehmen gewohnt ist, denn es sind Spontanheilungen selbst älterer Fälle beobachtet worden. Immerhin dürfen wir uns nicht darauf verlassen, denn die Krankheit kann auf andere Organe verschleppt werden; aber auch wenn der Prozess auf Gesicht oder Hals beschränkt bleibt, so entstehen durch Verfärbung und Fistelgänge hässliche Entstellungen. Zur erfolgreichen Bekämpfung des Leidens müssen verdächtige Zähne sofort entfernt werden, dann hat man die Fistelgänge und Eiterherde breit zu eröffnen und mit dem scharfen Löffel auszuschaben; um die Krankheitserreger möglichst zu vertilgen, muss man mit dem Thermocauter noch gründlich ausbrennen. Nach der operativen Behandlung soll reichlich Jodoform eingestreut werden, welches, wie es scheint, geradezu als Spezificum wirkt.

Es wurde auch empfohlen statt der operativen Behandlung mehrfach in die erkrankten Gewebe Jodtinctur einzuspritzen. Sicherer wirkt jedoch die Operation, der man nach Mikulicz und Kümmel eine innerliche Darreichung von Jodkali folgen lassen soll, wodurch der Heilungsprozess wesentlich beschleunigt werde. Die Dosis beträgt je nach dem Alter des Patienten 1—3 Gramm pro Tag.

7. Noma faciei.

Die Noma oder der Wasserkrebs ist eine seltene Krankheitserscheinung, die gewöhnlich solche Kinder befällt,

Digitized by Google

welche unter schlechten Lebensbedingungen aufwachsen. Am empfänglichsten sind dieselben, wenn sie, im Anschluss an eine durchgemachte schwere Krankheit, die Mundfäule bekommen.

Zuerst zeigt sich auf der Wangenschleimhaut, gegenüber dem ersten obern Mahlzahn, ein bläulichrotes, rasch schwarz werdendes Bläschen, dem eine beträchtliche Schwellung der Backe folgt; an der Aussenfläche der Wange verfärbt sich die entsprechende Stelle ebenfalls nach und nach dunkel, und es entsteht ein von zackigen Rändern begrenztes Loch. Dieser Durchbruch vollzieht sich unter dem Bilde eines gangränösen Zerfalles; sowohl Weichteile als Knochen werden in schwarze, körnige Massen umgewandelt.

Dadurch, dass die Noma in Kinderspitälern gelegentlich endemisch auftritt, liegt die Annahme nahe, dass sie contagiös sei. In der That hat Petruschky aus den Krankheitsherden stets Diphtherie- und Pseudodiphtheriebacillen züchten können; C. Schmidt hingegen fand konstant einen Organismus, der die grösste Aehnlichkeit mit dem Nekrosebacillen von Jensen hat.

Die Prognose ist ungünstig (70% Mortalität), da die Zerstörung rasch um sich greift und schliesslich allgemeine Sepsis oder Pneumonie entsteht. Steht der Prozess still, so bleiben doch in den meisten Fällen entstellende Defekte und Narben im Gesichte zurück. Selten sind die Fälle, von denen ich einen zur Beobachtung bekam, in dem ein als Kind durchgemachter Wasserkrebs so gut zur Ausheilung gelangte, dass bei der nunmehr zur Frau gereiften Patientin nichts übrig geblieben ist, als ein Grübchen in der Wange, das ihrer Schönheit keinen Eintrag thut. In einem zweiten Falle, den ich zur Behandlung bekam und der ein 8jähriges Mädchen betrifft, ist wohl der Prozess zum Stillstand gekommen, aber es blieb in der Wange ein etwa hühnereigrosser Defekt zurück.

Es ist erforderlich, die brandigen Stellen mit dem Thermocauter zu zerstören, und Jodtinctur aufzupinseln. Innerlich gebe man Alcoholica und Chinin, und zwar in Form von Vinum Chinae, 1—3 Esslöffel pro die. Selbstverständlich darf man nicht unterlassen, die Mundhöhle

Digitized by Google

mit einem antiseptischen Wasser zu behandeln, z. B. mit hypermangansaurem Kali, oder mit Salol nach folgendem Rezepte:

Rp. Saloli 6,0
Spirit. ad. 100,0
S. 1 Theelöffel auf 1 Tasse (Mundwasser).

Wegen der Schwere dieser Fälle darf man es nicht unterlassen, einen erfahrenen Chirurgen zuzuziehen.

8. Pyorrhoea alveolaris und Atrophia alveolaris praecox (Baume). (Tab. 41, Fig. 2 u. Fig. 52.)

Ueber die Aetiologie der Alveolarpyorrhoe, welche Arkövy den pathologisch-anatomischen Befunden nach „Caries alveolaris specifica" benennt haben will, bestehen in der Literatur sehr widersprechende Angaben. Nach Riggs, Galippe u. A. soll das Leiden seinen Ursprung rein lokalen Schädlichkeiten entnehmen und zwar

Fig. 52. Vorderer Teil eines macerierten Unterkiefers, die teilweise Zerstörung der Alveolen durch Pyorrhoea alveolaris zeigend.

beschuldigen sie Zahnsteinablagerungen, welche durch Druck auf Zahnfleisch und Periost eine chronische Eiterung der Alveolarfächer erzeugen. Nach Baume sollen Krankheiten des Periodontes und des Zahnfleisches auf die Zahnfächer übergreifen und dieselben secundär in Mitleidenschaft ziehen. Michel sieht die Pyorrhoe nur als Ausdruck einer Allgemeinerkrankung an, die stets mit

Digitized by Google

Zuckerharn in Verbindung zu bringen sei. Arkövy macht darauf aufmerksam, dass besonders bei Stellungsanomalien der Zähne, wegen der ungleichen Belastung, Pyorrhoe auftrete, und auch Römer pflichtet dieser Ansicht bei, indem er auf die Thatsache hinweist, dass erst bei älteren Leuten, deren Knochen starr geworden sind und dem Drucke nicht mehr nachgeben, diese als Folge des Druckes aufzufassende Erscheinung auftrete. Es ist nicht erwiesen, dass specifische Bakterien die Erkrankung hervorrufen, und es ist dies auch kaum anzunehmen; aber es sind jedenfalls, und dies hat Miller nachgewiesen, Mikroorganismen mit im Spiele.

Die Symptome sind nicht immer einheitlicher Natur, bald ist das Zahnfleisch geschwollen, gelockert und gerötet, bald klebt es in einer dünnen, blassen Schicht an den Zahnhälsen; immer aber fliesst auf Druck zwischen dem Zahnfleische und den Zähnen, aus den sog. Zahnfleischtaschen, etwas Eiter. Anfänglich stehen die Zähne noch fest in ihren Zellen, später aber werden sie mehr und mehr locker, bis sie schliesslich ausfallen.

Beschwerden haben die Patienten gewöhnlich erst, wenn sie diese Lockerung am Kauen hindert, selten fühlen sie ein leichtes Prickeln oder unbedeutende Schmerzen.

Nach Römer können wir pathologisch-anatomisch folgende Vorgänge verfolgen: Im ersten Stadium besteht keine andere Veränderung, als eine Rundzelleninfiltration des Zahnfleisches und des marginalen Teiles des Periodontiums. Man hat sich zu vergegenwärtigen, dass an dieser Stelle dichte Faserbündel von der Zahnoberfläche nach dem Periodontium und dem Zahnfleische ziehen, so dass ein dicker, enganliegender Ring (Ligamentum circulare) den Zahnhals fest umschliesst. Diese Fibrillen nun sind es, welche in erster Linie von den Rundzellen zerstört werden; dadurch lockert sich der Verband zwischen Ligament und Zahn; es bildet sich somit die vorerwähnte Tasche und der weitern Infektion ist Thür und Thor geöffnet. Unter dem Einfluss pyogener Bakterien, die im Munde stets vorhanden sind, unterstützt durch Zahnsteinablagerungen, kommt es zum Schwunde des Alveolarrandes. Die harten Zahnstein-

Digitized by Google

krusten, die man stets in diesen nunmehr gebildeten Taschen an der Zahnoberfläche als Rauhigkeit fühlen kann, entstammen nicht nur dem Speichel, sondern es sind nach Arkövy aufgelöste Kalksalze der Zahnsubstanzen, die sich wiederum niedergeschlagen haben. In der nächsten Umgebung der Zahnwurzel tritt nach Römer ein Granulationsgewebe auf, das nach Art der Wurzelgranulome reichlich mit Epithelzellen durchsetzt ist. Diese letztern entstammen der Hauptsache nach dem Zahnfleischepithel, jedenfalls aber treten auch solche aus den Epithelnestern der Wurzelhaut hinzu. Die Auflösung des Knochens geschieht, wie dies in schönster Weise an den Präparaten von Römer zu sehen ist, durch eine Zerstörung der Kalksalze, bei welchem Prozesse mancherorts auf längere Strecken die Sharpey'schen Fasern bündelweise erhalten bleiben. Auch diese werden schliesslich vom Granulationsgewebe verdrängt.

Dass nach Ausstossung des Zahnes eine Restitution von Knochengewebe stattfindet, ist unwahrscheinlich, da die Knochenhaut zerstört wurde. Es dürfte deshalb zur Bildung einer Narbe ausschliesslich bindegewebiges Material verwendet werden.

Die Therapie ist im Anfangsstadium von Erfolg gekrönt; ist aber die Lockerung der Zähne schon zu weit fortgeschritten, so kann durch keinen Eingriff mehr geholfen werden. Das Hauptmoment liegt in der gründlichen Reinigung der Zahnfleischtaschen von Zahnstein und anderen Verunreinigungen und in der Zerstörung des Granulationsgewebes. Wird darauf hingewiesen, dass nach dieser Behandlung die Taschen täglich desinfiziert werden, so hat man die Freude, beobachten zu können, dass in manchen Fällen das Alveolarligament wieder straffer wird und der Prozess zurückgeht. Berten unterstützt das Festwerden des Ligamentes dadurch, dass er ein Stückchen aus demselben excidiert, um durch das sich bildende Narbengewebe einen strafferen Anschluss zu erzielen.

Die oberflächlichen Concremente entfernt man mittelst eines scharfen Löffelchens. Mit diesem Instrumente können aber die tiefer an der Wurzel haftenden, (die gewöhnlich viel weiter herunter-

Digitized by Google

reichen, als man anzunehmen geneigt ist) nicht entfernt werden; diese kann man ohne Bedenken durch Eintropfen irgend einer Säure zur Lösung bringen. Ich verwende dazu 30%ige Salzsäure, welche durch ihre Aetzwirkung einen grossen Teil der vorhandenen Bakterien und zudem das zunächst liegende Granulationsgewebe zerstört. Die gründliche Vernichtung des Granulationsgewebes aber, die bis ins Gesunde hinein zu geschehen hat, ist das Haupterfordernis eines dauernden Erfolges. Es kann dies auf chemischem oder mechanischem Wege geschehen; Walkhoff, Römer u. A. ätzen mit Chlorphenolkrystallen, Baume und andere empfahlen schon längst das gründliche, bis in die Tiefe gehende Ausbrennen mittelst des Thermocauters. Um Recidive zu vermeiden, müssen tägliche Auswaschungen der nunmehr gesetzten Wunde ausgeführt werden; es kann Wasserstoffsuperoxyd (30%) verwendet werden oder Chinosol (5%), welche man beide unbedenklich dem Patienten in die Hände geben kann, der mit Vorteil diese täglich anzuwendenden Auswaschungen persönlich vornimmt.

Liegen constitutionelle Leiden zu Grunde, so müssen dieselben gleichzeitig von einem Spezialarzte behandelt werden.

Die Atrophia alveolaris praecox, der vorzeitige Schwund der Zahnfächer, äussert sich durch Lockerwerden der Zähne. Es fehlen dabei alle entzündlichen Erscheinungen am Zahnfleische und an der übrigen direkten Umgebung der Zähne; das Ligamentum circulare bleibt normal, es wird nicht schlaff und es gelingt auch nicht, auf Druck Eiter zu entleeren. Die Zähne verlängern sich, das heisst, sie erscheinen länger, weil sich die Zahnalveole successive zurückzieht; schliesslich werden sie so wacklig, dass der Patient deren Entfernung wünscht; oder sie fallen von selbst aus. Man sieht, es handelt sich also um genau denselben Vorgang, wie bei der senilen Atrophie der Alveolarfortsätze.

Pathologisch-anatomisch stellt sich die Krankheit als Osteoporosis der Alveolarlamellen mit nachfolgender Atrophie des Knochens dar; also stimmt auch dieser Punkt mit den Alterserscheinungen überein. Die Zahnwurzeln

Digitized by Google

solcher extrahierten Zähne haben oft ein eigentümlich, speckig durchscheinendes Aussehen.

Die Atrophia alveolaris praecox trotzt, im Gegensatz zur Pyorrhoea alveolaris, jeder Behandlung. Symptomatisch kann man insofern helfen, als man das von Herbst empfohlene Goldringsystem, durch welches die wackligen Zähne an allfällig vorhandene feste gebunden werden, anwendet.

9. Parotitis (Mumps).

Die Entzündung der Ohrspeicheldrüse kommt entweder im Gefolge schwerer Erkrankungen (metastatisch) vor, oder sie tritt als idiopathische primäre Parotitis auf. Von dieser epidemisch und endemisch auftretenden Affektion werden sowohl Kinder, als Erwachsene befallen; alte Leute und Säuglinge scheinen gegen dieselbe immun zu sein.

Nach einer Inkubationszeit von 14 Tagen schwillt eine Gesichtshälfte, seltener beide, vor und unter dem Ohrläppchen an, so dass dasselbe in die Höhe gezogen wird. Unter Fieber nimmt die Geschwulst rasch zu, so dass, unterstützt durch ein collaterales Oedem der Wange, das Gesicht beträchtlich entstellt wird.

Die Patienten leiden weniger an Schmerzen, als an erschwertem Sprechen, Kauen und Schlucken. Die Prognose ist günstig, da gewöhnlich in 8—14 Tagen vollständige Genesung eintritt. Ungünstiger ist sie nur in jenen Fällen, in denen die Hoden miterkranken.

Da man an eine Infektion von der Mundhöhle aus durch den Ductus Stenonianus gedacht hat, ist eine Desinfektion der Mundhöhle (Kalium hyperm.) anzuraten; daneben sorge man für regelmässige Stuhlentleerung, und um die Spannung der Geschwulst zu vermindern und die Resolution derselben zu beschleunigen, nehme man Einreibungen von Unguentum kalii jodati vor.

10. Syphilis.

Die Mundhöhle ist sehr oft der Sitz von syphilitischen Primäraffektionen, aber auch secundär und tertiär-

Digitized by Google

luetische Prozesse spielen sich mit Vorliebe in derselben ab.

Von Primäraffekten des Mundes weist die neuere Casuistik zahlreiche Fälle auf. Es ist dies auch gar nicht merkwürdig, wenn man bedenkt, wie oft die Lippen der Sitz von Arrosionen und Rhagaden sind, und wie oft die eigentliche Mundschleimhaut mehr oder weniger leichten Verletzungen ausgesetzt ist.

Es findet entweder eine direkte Uebertragung des Giftes statt von Mensch zu Mensch (bei Säuglingen durch die Brust der Amme), dann durch das Küssen, durch die Hände des Operateurs, durch den Coitus praeter naturam u. s. w., oder indirekt durch verschiedene Gegenstände, die mit Syphilitischen in irgend welche Berührung kamen, wie Ess- und Trinkgeschirre, Cigarren, Pfeifen, chirurgische Instrumente, Zahnstocher u. s. w.

Seitdem man die Aufmerksamkeit diesem Gegenstande mehr zugewendet hat, sind durch die Literatur eine Unzahl Fälle von luetischen Primäraffekten der Mundhöhle ans Tageslicht gezogen werden. Man kann nach allen gemachten Erfahrungen ohne Uebertreibung behaupten, dass die meisten aller extragenitalen Initialsclerosen die Mundhöhle betreffen.

Das Aussehen eines solchen Primäraffektes ist genau dasselbe, wie an den Genitalien. Es bildet sich zunächst ein kleiner oberflächlicher Defekt mit einer rundlichen, elastisch harten, seichten Vertiefung, die von einem geröteten Wulste umsäumt wird. Dieser Defekt greift rasch um sich und überzieht sich mit harten, festsitzenden Borken von gelblicher bis brauner Farbe.

Meist kommt es im Verlaufe zu mehr oder weniger starker Infiltration der direkten Umgebung und zu Schwellung der regionären Lymphdrüsen.

Die subjektiven Symptome stehen gewöhnlich in keinem Verhältnis zur Schwere des Leidens und äussern sich nur in einer gewissen Spannung des umliegenden Gewebes. Je nach Sitz und Ausdehnung des Affektes kann sich dazu eine Störung im Sprechen und Kauen gesellen.

Ist man davon überzeugt, dass es sich um eine Initial-

Digitized by Google

sclerose handelt und nicht etwa um Tuberkulose, Dekubitalgeschwüre, eine maligne Geschwulst oder tertiäre Syphilis, so ist es notwendig, den Patienten sofort auf seinen Zustand aufmerksam zu machen und ihn zur energischen Behandlung zu einem Spezialarzt zu schicken.

Die Prognose ist, wenn die Affekte keinen phagedänischen Charakter annehmen, bei sofort eingeleiteter Behandlung eine günstige.

Auch secundäre Symptome bekommt der Zahnarzt häufig genug zu Gesichte und ist es deshalb notwendig, dieselben einer, wenn auch kurzen Beschreibung, zu unterziehen.

Die charakteristischen Anzeichen secundärer Lues sind die sog. Plaques muqueuses (Plaques opalines, breite Condylome), die sich in ihrem ausgebildeten Stadium als milchweisse bis perlgraue weissliche, runde Flecke darstellen. Diese Plaques erheben sich etwas über das Niveau der Schleimhaut, sie sind von einer hyperämischen Randzone umgeben und, da sie fest an ihrer Unterlage haften, kommt es, beim Versuche sie abzuheben, stets zu Blutungen.

Am häufigsten findet man sie in der nächsten Umgebung von cariösen Zähnen, da der Reiz scharfer Ränder ihrer Entstehung förderlich ist; im gleichen Sinne wirken unregelmässig gestellte Zähne, überhaupt alle diejenigen Momente, die einen Druck auf die Schleimhäute auszuüben im stande sind.

Die Symptome sind ganz verschiedener Art; die meisten Patienten fühlen gar keinen Schmerz, oder sie klagen nur über Juckreiz oder ein leichtes Brennen, und erst wenn sie Anschwellung der Halslymphdrüsen bemerken, werden sie auf ihren Zustand aufmerksam und suchen ärztliche Hilfe. Eine besondere Form der Affektion besteht darin, dass hauptsächlich das Zahnfleisch erkrankt und zwar geschieht dies unter den Erscheinungen einer heftigen Stomatitis ulcerosa, in deren Gefolge gar oft die Zähne locker werden und schliesslich ausfallen.

Es kommt vor, dass diese specifischen Papeln in ausgedehnter Weise unter einander confluieren und

Digitized by Google

es kann dann klinisch das Bild von Croup oder Diphtherie vorgetäuscht werden; die Differenzialdiagnose lässt sich aber dadurch sicher stellen, dass der Verlauf bei Syphilis ein viel schleppenderer ist, und dass das Fieber fehlt. Dann gibt auch die Thatsache über den wahren Sachverhalt Aufschluss, dass der Patient schon einmal Syphilis durchgemacht hat, und es fehlen ja auch selten an anderen Körperteilen secundärluetische Symptome; ferners sind die Lymphdrüsen geschwellt. Aus dem eben Gesagten ergibt sich von selbst die Differenzialdiagnose für die Decubitalgeschwüre, die ähnlich aussehen können. Die Pflicht des Zahnarztes beschränkt sich darauf, die Leute aufmerksam zu machen, welch' enorme Ansteckungsgefahr sie für ihre Umgebung bilden.

Die tertiär-syphilitischen Symptome stellen sich etwa drei Jahre, manchmal auch viel später, nach dem Erscheinen des Primäraffektes ein. Der häufigste Sitz dieser gummösen Mundveränderungen ist der harte und weiche Gaumen; sie entstehen meist in Form von Geschwüren, deren nächste Umgebung derb infiltriert ist; oder sie stellen überhaupt nur diffuse Infiltrationen dar. Die Ulcerationen zeigen grosse Neigung, um sich und in die Tiefe zu fressen, daher kommt es im Verlaufe zu mehr oder weniger grossen Löchern zwischen Mund- und Nasenhöhle.

In der Nasenhöhle schreitet meist der Prozess noch rüstiger vorwärts als in der Mundhöhle, der Nase entströmt ein eigentümlich stinkender Geruch (Ozaena syphilitica), und im weiteren Gefolge kann das Nasendach wegen Zerstörung der Nasenscheidewand einstürzen, so dass das typische Bild der syphilitischen Sattelnase entsteht.

Selten werden von tertiären Prozessen die Lippen, Wangen und die Gingiva befallen; häufiger ist dies an der Zunge der Fall, welche an den die Zähne berührenden Seitenrändern von einer weisslichen Lage verdickten Epithels überzogen wird; diese Ränder exulcerieren gewöhnlich und heilen sehr schwer.

Zum Schlusse möchte ich an dieser Stelle dringend anraten, Lueskranke, solange die Inunktions- oder Jod-

Digitized by Google

kalikur keine sichere Heilung ergeben hat, von einer zahnärztlichen Behandlung auszuschliessen; es besteht durch dieselbe eine viel zu grosse Ansteckungsgefahr, für den Operierenden selbst, sowie für dessen Patienten. — Nach unumgänglich notwendigen Eingriffen, die keinen Aufschub erleiden, sind die Hände mit ganz besonderer Vorsicht zu desinfizieren, ebenso alle Gegenstände, die mit dem Kranken in Berührung kamen. Letztere müssen mindestens während der Dauer einer Stunde in Lysollösung gekocht werden. Solche Vorsichtsmassregeln sind nicht überflüssig, wenn man sich die traurige Casuistik einschlägiger Fälle, die in der Literatur niedergelegt ist, vor Augen hält.

11. Tuberkulose.

Im Gegensatz zu Lues kommen tuberkulöse Affektionen in der Mundhöhle selten vor. Es lässt sich dieser Umstand nur dadurch erklären, dass man annimmt, die Mundhöhle sei relativ immun gegenüber den Tuberkelbacillen, denn Gelegenheit zur Infektion ist reichlich gegeben durch die Luft, durch Speisen (besonders Butter und Milch), dann bei Phthisikern durch das Sputum, das massenhaft Tuberkelbacillen enthalten kann.

Es ist schon beobachtet worden, dass ein Lupus der äusseren Gesichtshaut auf die Schleimhaut der Mundhöhle übergegriffen hat. Viel seltener bildete umgekehrt die Mundhöhle den Ausgangspunkt. In solchen Fällen entstanden auf der Schleimhaut zuerst einzelne Knötchen, die zu Geschwürchen zerfielen, deren Oberfläche einen dünnflüssigen Eiter absonderte; durch Vereinigung mehrerer Geschwürchen unter einander bildeten sich später ausgedehnte Geschwürsflächen, welche meist mit zackigen Rändern versehen und mit Borken bedeckt waren. Das Abheben solcher Borken veranlasst niemals Blutungen, denn sie liegen direkt einem kleinen Eiterteiche auf, an dessen Grunde die Erhebungen der ursprünglich angelegten Tuberkel zu sehen sind.

Wird das Zahnfleisch ergriffen, so kann das Periost des Alveolarfortsatzes zerstört werden; dadurch fällt der

Digitized by Google

Knochen der Nekrose anheim, er wird entweder in toto erweicht, oder es bilden sich Sequester (Totenladen), die allmählich unter Eiterung ausgestossen werden. Die Zahnwurzeln entblössen sich und die Zähne gehen meist in grösserer Anzahl verloren.

Es befinden sich ferners, besonders bei hereditärer, fortgeschrittener Lungenphthise, am Zungenrücken und an den Lippen tuberkulöse Rhagaden, die mit der Zeit zu grössern Substanzverlusten führen können, sofern der Patient diese Vorgänge überlebt, was nicht häufig geschieht, da Mundhöhlentuberkulose zu den schwersten Symptomen gehört.

Geschwülste der Mundhöhle.

A. Gutartige Geschwülste.

1. Cysten.

Vor allen Dingen möchte ich eine systematische Uebersicht der Cysten geben, denn einerseits spielen sie eine grosse Rolle unter den Mundhöhlengeschwülsten, andererseits herrscht über diesen Punkt noch eine unglaubliche Begriffsverwirrung.

Wohl die zutreffendste Einteilung der Mundcysten ist diejenige, die sich nach deren Ursprunge richtet, und in diesem Sinne unterscheidet man folgende Arten:

a) Retentionscysten.

Diese haben nichts zu thun mit den in Hohlräumen retinierten Zähnen (welche Verwechslung ich neulich in einer Fachschrift las), sondern es handelt sich um Cysten, die entstanden sind durch Retention von Produkten der normalen Secretion, wie dies nach Verschluss von Drüsenausführungsgängen vorzukommen pflegt. In dieser Weise können die kleinen Schleimhautdrüsen cystös entarten, auch grössere Drüsen, wie die Glandula sublingualis schwellen durch Verschluss des Ductus Bartholinianus und der Ductus Riviniani zu grossen Cysten an (Ranula = Fröschleingeschwulst). In

Digitized by Google

Tab. 14. Fig. 1. Periostale Cyste.
a Cystenbalg, welcher mit der Wurzelhaut zusammenhängt. Der zugehörige Zahn ist durch Caries schwer geschädigt, die Pulpa gangraenös zerfallen und das Periost entzündet.

Fig. 2. Folliculäre Cyste.
a Cyste in welche bei *b* ein rudimentär entwickeltes retiniertes Zahngebilde hineinragt, das die Ursache zu deren Entstehung abgegeben hat.

Tab. 15. Mikroskopisches Präparat aus der in Fig. 53 *a* abgebildeten Wurzelfungosität.
a Aeussere, bindegewebige Schicht. *b* Epithelwucherungen. *c* Leukocyteninfiltration. *d* kleine Spalten und Abscesse, die sowohl im bindegewebigen als epithelialen Teile vorkommen.

seltenen Fällen bekommt man Patienten zu Gesichte, an deren Zungenspitze pralle Geschwülstchen sitzen, die sehr oft nichts anderes sind, als cystisch erweiterte Blandin-Nuhn'sche Drüsen.

b) Dilatationscysten.

Sie entstehen durch Dilatation vorgebildeter oder neugebildeter Räume, indem im Innern durch irgend einen Reiz Exsudate in überreicher Menge abgesondert werden.

Unter die Dilatationscysten können wir die von Magitôt näher beschriebenen rechnen. Es sind dies folgende: α) periostale Zahncysten, welche ihren Ursprung kleinen Geschwülsten verdanken, die dem Periost entstammen, aus Granulations- und Epithelzellen bestehen und die im Innern leicht zerfallen; β) folliculäre Zahncysten, zu welchen entweder normale oder überzählige retinierte Zahnkeime den Ausgangspunkt abgeben.

c) Dermoidcysten.

Diese verdanken ihren Ursprung Knospen der äusseren Haut, welche während der Entwicklung in das umgebende Gewebe gewuchert sind und die sich später abgeschnürt haben. Ihrer Abstammung gemäss enthalten denn auch solche Cysten nicht selten sämtliche Bestandteile der Haut, wie Talgdrüsen, Haare, Nägel und Zähne. Sofern nicht etwa einige ungenügend in der Literatur beschriebene Fälle von Cysten mit multiplem Zahninhalte hierhergehören, dürfte diese Form in der Mundhöhle äusserst selten vorkommen.

Digitized by Google

Fig. 1.

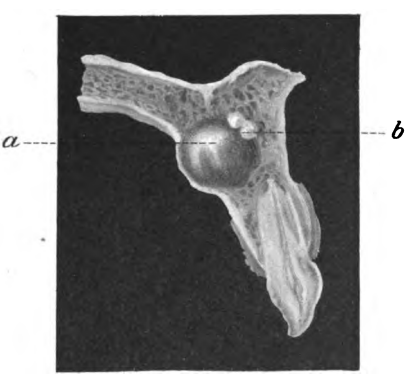

Fig. 2.

Digitized by Google

Digitized by Google

Lith. Anst. F. Reichhold, Münc

Digitized by Google

Digitized by Google

Was unser Interesse am meisten beansprucht, das sind die periostalen und die folliculären Zahncysten.

α) Die periostalen Zahncysten.

(Tab. 14, Fig. 1 a u. Fig. 53.)

Für diese Geschwulstform schlägt Partsch den Namen „periodontale" oder „Wurzel"-Cysten vor. Man trifft sie häufiger am Ober- als am Unterkiefer und zwar fand Partsch unter 14 Fällen nur eine einzige Unterkiefercyste und von den durch Julius Witzel angeführten 105 Fällen gehörten 76 dem Oberkiefer und nur 29 dem Unterkiefer an. Mir selbst will es scheinen, dass deren Frequenz die gleiche sei am Unter- wie am Oberkiefer; nur können sie am Unterkiefer wegen der dicken Knochenrinde nicht so leicht zu diesen Dimensionen auswachsen, wie am Oberkiefer, aus welchen Gründen man sie daselbst vielfach übersehen hat.

In der Gegend der Schneide-, Eck- und kleinen Backenzähne werden sie wiederum häufiger angetroffen, als am Molarengebisse. Sie dehnen sich stets in der Richtung des kleinsten Widerstandes aus und wölben sich deshalb mit Vorliebe nach der Gesichtsseite vor, wo man sie leicht diagnostizieren kann; sie können aber auch, je nach ihrem Sitze, nach der Highmorshöhle vordringen, und in seltensten Fällen nach der Nasenhöhle.

Fig. 53. Unterer I. Prämolar, mit einem Granulom *a*, das etwas von der Wurzelspitze abgezogen wurde.

Sie stammen von jenen kleinen, unbedeutenden Geschwülstchen der Wurzelspitzen (Granulome, Fungositäten), die man im Volksmunde „Eitersäckchen" nennt, und die man häufig an solchen ausgezogenen Zähnen findet, die eine Gangräna pulpae totalis durchgemacht hatten. Ich habe in Fig. 53 a das makroskopische Bild einer solchen Cyste gegeben und ein mikroskopischer Schnitt ist auf Tab. 15 abgebildet.

Die Entstehung solcher Granulome an schwer erkrankten Zähnen können wir uns leicht erklären; denn Schädlichkeiten irgend welcher Art dringen unschwer bis zur Wurzelhaut vor; befremdend aber klingt die Mit-

Digitized by Google

teilung von Malassez und Kirmisson, welche solche Wurzelgranulome an völlig intakten Zähnen gesehen haben wollen. Diese wären genetisch nur so zu erklären, dass eine haematogene Infektion, vielleicht im Anschluss an ein Trauma, stattgefunden hätte.

Bei vielen Granulomen sind schon von blossem Auge kleine Hohlräume wahrzunehmen, welche in frischem Zustande von mehr oder weniger getrübtem, manchmal eiterigem Inhalte ausgefüllt werden.

Unter dem Mikroskope kann man mehrere Schichten von einander unterscheiden: die äussere Schicht besteht zumeist aus relativ kernarmem, concentrisch angeordnetem, derbem Bindegewebe; darauf folgt eine viel mächtigere Schicht, bestehend aus einem mehr lockeren, reticulären Bindegewebe, in das reichlich runde und spindelförmige Zellen eingestreut sind. Da und dort finden sich in diesem Gewebe kleinste Abscesse vor, oder nur diffuse Infiltrationen von Leukocyten. Was aber diese Granulome besonders bemerkenswert macht, ist das mehr oder weniger auffallende Hervortreten von Epithelien, welche in Form von Strängen, Zapfen, manchmal auch als Gitterwerk das übrige Gewebe durchsetzen. Die Epethelien lagern meist dicht aneinander, mancherorts aber werden sie unterbrochen von ganz kleinen Lücken, welche mit feinkörnigen Ueberresten untergegangener Zellen angefüllt sind; eine solche Lücke dürfte als primitive Cyste aufgefasst werden; denn daraus geht später der grosse, mit Epithelien bekleidete Hohlraum hervor. Man muss annehmen, dass die Flüssigkeit im Innern einer solchen Spalte zunimmt; durch den entstehenden Druck wird die Bindegewebsschicht nach der Peripherie gedrängt, allwo sie die äussere Hülle des Cystenbalges darstellt. Das Epithelgewebe wird ebenfalls verdrängt, und es verstreicht schliesslich zu einer glatten Membran, welche dem Cystenbalge anliegt und somit die nunmehr geräumig gewordene Höhle austapeziert. Das weitere Wachstum wird wahrscheinlich wiederum durch die zunehmende Cystenflüssigkeit bedingt, durch welche der Cystenbalg ausgedehnt wird und mehr und mehr seine Um-

Digitized by Google

gebung verdrängt. Dadurch wird der Knochen fortschreitend bis zur schliesslichen Perforation, verdünnt.

Die in Frage kommenden Epithelien entstammen den „masses épithéliaux", über deren Bedeutung uns Malassez und von Brunn Aufschluss gegeben haben. Bei der Entwicklung der Zahnwurzel spielt bekanntlich eine Scheide, die vom Schmelzepithel abstammt, eine formgebende Rolle; nachdem die Wurzel verknöchert ist, wird diese Epithelscheide teilweise resorbiert, teilweise aber bleiben Epithelien in Form kleiner Nester in der Wurzelhaut zurück; das sind eben die „masses épithéliaux".

Die Diagnose ist nur dann durch die äussere Untersuchung feststellbar, wenn die Grösse und Lage der Cyste eine sichtbare und der Betastung zugängliche Hervorwölbung verursacht hat. Die annähernd kugelige Geschwulst wächst ohne jeden Schmerz; sie ist anfangs knochenhart, wird aber durch die fortschreitende Knochenverdünnung eindrückbar, sodass sich das Dupuytrensche Pergamentknittern hervorrufen lässt. Ist es zur

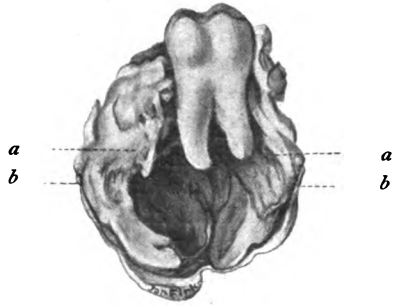

Fig. 54. Periostale Unterkiefercyste.
(Auf diesem Bilde ist die veranlassende Zahnerkrankung nicht zu sehen.)
a Cystenbalg. *b* Verdünnter Knochen.

stellenweisen Einschmelzung des Knochens schon gekommen, so kann man deutlich die Fluctuation des Inhaltes fühlen. Eine solche, dem Unterkiefer entstammende Cyste, mit verdünnten Knochenwänden, habe ich in Fig. 54 abbilden lassen. Sie gehört dem Basler pathologischen Institute und wurde mir zum Zwecke der Re-

Digitized by Google

production von Herrn Prof. Ed. Kaufmann zur Verfügung gestellt.

Dringt am Oberkiefer die Hervorwölbung in der schon angedeuteten Weise nach dem Antrum vor, so gibt sie hin und wieder Veranlassung zu Verwechslung mit dem Empyem der Oberkieferhöhle. Die Differenzialdiagnose, sofern sie nicht aus den Symptomen ermittelt werden kann, ergibt sich nach einer Durchspritzung des Antrums: Fliesst nämlich die eingespritzte Flüssigkeit durch die Nase ab, so darf man an ein Empyem denken, geschieht dies aber nicht, so verlegt mutmasslich der Cystenbalg das die Verbindung mit der Nasenhöhle vermittelnde Ostium maxillare, und es spricht deshalb diese Undurchlässigkeit gelegentlich für das Vorhandensein einer Cyste.

Der Cysteninhalt wird meist als klare Flüssigkeit beschrieben, oft aber wird er durch zahlreiche, geformte Bestandteile, die in derselben suspendiert sind, getrübt. In älteren Cysten finden sich gewöhnlich Cholestearintafeln, die manchmal in so grosser Menge vorkommen, dass sie der Cystenflüssigkeit breiige Consistenz und schillernden Glanz verleihen. Treten Bakterien hinzu, so kann der Cysteninhalt grosse Mengen von Eiterkörperchen aufweisen, so dass dadurch das Bild einer Abscesshöhle vorgetäuscht wird; manchmal auch spielen sich Fäulnisvorgänge ab, die man bei der Eröffnung der Cyste am stinkenden Geruche erkennt. Partsch teilt uns einen interessanten Fall mit, bei dem die ganze Cyste mit einer schmierigen Masse, bestehend aus untergegangenen Epithelien, ausgefüllt war; es war dies der einzige Fall, bei dem er im Cysteninhalte unzweifelhaft Epithelien nachweisen konnte.

Als Therapie möchte ich als die einfachste und zuverlässigste diejenige von Partsch erwähnen; nach seiner Angabe schneidet man ein grosses Stück aus der Cystenwand heraus und legt für die Dauer von 3—5 Tagen, bis die Wundränder etwas benarbt sind, einen Jodoformtampon hinein. Nach dieser Zeit entfernt man den Tampon, so dass die Cyste offen bleibt, und es ist nichts mehr zu thun, als durch eine schwach antiseptische Lösung (Borlösung 5%) für deren Reinhaltung zu sorgen.

Digitized by Google

Das längere Liegenlassen des Tampons, wie es von gewisser Seite empfohlen worden ist, hat absolut keinen Zweck, denn die Innenwand der Cyste ist bekanntlich mit Epithel ausgekleidet und braucht deshalb nicht geschützt zu werden, ja es würde dadurch sogar auf künstliche Weise der vor der Operation bestehende Innendruck wieder hergestellt, was die Cyste an der Schrumpfung verhindern müsste. Lässt man sie hingegen offen, so findet eine fortwährende Verkleinerung statt, bis sie, je nach ihrem Umfange, in 6—8 Wochen völlig verschwunden ist.

Ein direkter Kunstfehler aber wäre es, wenn man den Cystenbalg exstirpieren wollte; denn die Heilung durch Granulationsbildung, besonders wenn sie mit Eiterung einhergeht, ist eine viel unvollständigere, und dann dauert sie ja auch viel länger.

β) Die follikulären Cysten.
(Tab. 14, Fig. 2.)

Diese seltenen Gebilde kommen für den Zahnarzt weniger in Betracht, einmal weil sie wegen der Schwierigkeit der Operation vorzugsweise von Fachchirurgen behandelt werden, und dann weil sie oftmals ihren Sitz in entfernteren Gebieten aufschlagen; so hat man sie schon im Antrum, in der Orbita, im aufsteigenden Kieferaste und im Gaumenbeine angetroffen.

Ihre Entstehung verdanken sie retinierten oder überzähligen, meist versprengten Zahnanlagen. Aus diesem Grunde ragt niemals eine Wurzelspitze in dieselben hinein, ausser wenn es sich um eine Combination einer follikulären, mit einer periostalen Cyste handelt, wie uns Haasler einen Fall mitteilt, sondern stets eine mehr oder weniger vollständig ausgebildete Zahnkrone, wie dies auf Tab. 14, Fig. 2 b dargestellt ist. Oft beherbergen sie eine variirende Anzahl von Zähnen oder Zahnrudimenten, die entweder lose liegen oder zu Conglomeraten verschmolzen sind. Wie zahlreich solche Rudimente gelegentlich vorkommen können, beweist der von Hildebrand veröffentlichte Fall, bei welchem auf einmal nicht weniger als 150 zahnähnliche Gebilde aus dem Kiefer befördert worden sind.

Auch bei diesen Cysten besteht gewöhnlich eine

Digitized by Google

innere epitheliale, vom Schmelzorgan abstammende Wand-Auskleidung; es sind dies platte, seltener cubische oder niedrig cylindrische Zellen, welche in den unteren Schichten manchmal in ein dem Rete Malpighi ähnliches Gewebe übergehen.

Diese Art von Cysten wächst unter ähnlichen Erscheinungen, wie die periostalen; sie unterscheiden sich aber dadurch von den Periostalcysten, dass sie nicht mit cariösen Zähnen im Zusammenhang stehen und dass sie noch langsamer wachsen als jene.

von Bramann hat folgende Behandlung empfohlen: durch einen Horizontalschnitt, der bis auf die Knochenschale der Cyste geführt werden muss, beginnt man die Lospräparierung eines grösseren Schleimhaut-Periostlappens, unter welchem mittelst Meissels ein Stück Knochenwand abgetragen wird, so dass die Cyste abgetastet werden kann. Hierauf löst man die innere Cystenwand gründlich ab, und verbindet wiederum darüber den Schleimhaut-Periostlappen durch die Naht. Beim Anlegen dieser Naht nun, und darin liegt das Wesentliche, befestigt man einen Gazebausch in der Weise, dass die Periostseite, ohne Druck, der Cystenconcavität überall leicht anliegt; dadurch verklebt der Schleimhaut-Periostlappen so rasch mit der Höhlenwandung, dass schon in 8 Tagen dieser Verband entfernt werden kann.

Das wichtigste Moment der Behandlung besteht in der gründlichen Entfernung des Cystenbalges, da sonst Recidive entstehen; auch der von Kaufmann mitgeteilte Fall, bei welchem nach unvollständiger Entfernung einer Unterkiefercyste nach einigen Jahren ein Cylinderzellenkrebs entstand, mahnt in dieser Beziehung zur Vorsicht.

Fig. 53. Fibrom, entstanden durch den Reiz einer cariösen Eckzahnkrone.

Digitized by Google

2. Fibrome.

Bei den Fibromen haben wir oberflächliche von tiefsitzenden zu unterscheiden. Die oberflächlichen meist kleinen Geschwülstchen entstehen entweder

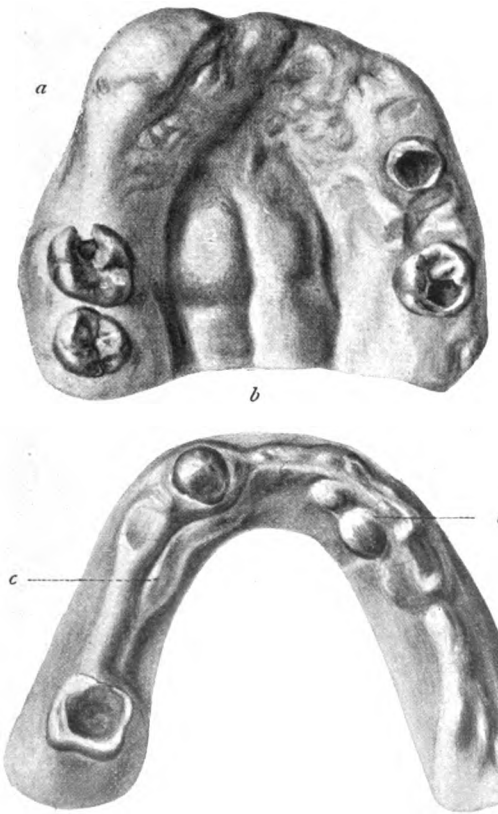

Fig. 56. Oben. Bei *a* besteht eine Epulis (Fibrom) und *b* zeigt einen palatinalen Gaumenabscess am Oberkiefer.
Unten. *c* stellt eine osteophytische Knochenverdickung des Unterkiefers dar und *d* ist eine richtige Exostose, neben welcher noch eine kleinere sichtbar ist.

Digitized by Google

in der Nähe cariöser Zähne am Zahnfleische (Fig. 55 u. Fig. 56 oben a), oder sie erheben sich aus dem Grunde einer Alveole; oft sind sie gestielt, können aber auch mit breiter Basis aufsitzen. Die Epuliden des Zahnfleisches sind eher weich anzufühlen, da in die Bindegewebsfasern zellige Elemente eingestreut sind; diese sind manchmal in so grosser Zahl vorhanden, dass wir in Verlegenheit kommen, ob wir die Geschwulst zu den Fibromen oder Granulomen rechnen sollen.

Direkte Beschwerden verursachen sie keine, nur hindern sie das Reinigen der Zähne und je nach Lage und Grösse können sie beim Kauen zwischen die Zähne geraten; in seltenen Fällen wird durch sie das Sprechen behindert.

Die vom Periost des Alveolarfortsatzes, oder vom Septum interalveolare entspringenden Fibrome sind meistens härter, als die gingivalen Epuliden, da sie sowohl echtes Knochengewebe, meist in Form von Nadeln, als auch Kalkablagerungen enthalten. Auch sie sind bald lang gestielt, bald sitzen sie mit einer breiten Basis ihrer Unterlage auf.

Der häufigste Sitz der Fibrome ist die Zunge, sie kommen aber auch am harten und weichen Gaumen vor, an der Innenseite von Lippe und Wange, und wie schon erwähnt, am Zahnfleische.

Man kann sie von bösartigen Geschwülsten leicht unterscheiden, da sie sehr langsam wachsen, keine Schmerzen verursachen, und weil die Infiltration der Umgebung fehlt.

Bei weichen Epuliden ist die Therapie einfach: sie werden mit der Scheere abgetragen, worauf sie niemals wieder recidivieren. Schlimmer steht es mit den härtern Geschwülsten, denn da müssen wir, weil wir nie wissen, wie intensiv die Verbindung mit dem Knochen ist, die Resektion eines grösseren Stückes vornehmen.

Ich will an dieser Stelle die ganz tiefsitzenden nur erwähnen, sie sind meistens, im Innern der Kiefer vorkommend, als endostale Fibrome beschrieben worden.

Digitized by Google

Sie scheinen den Unterkiefer vorzuziehen und ragen nicht selten, wenn sie am Oberkiefer vorkommen, in die Highmorshöhle hinein.

3. Chondrome und Osteome.

Die Knorpelgeschwülste erkennt man als solche an ihrer knolligen Oberfläche und harten Consistenz, die sich jedoch beim Einstich wesentlich von der-



Fig. 57. Osteom des rechten Oberkiefers.

jenigen der Knochengeschwülste unterscheidet. Ihr Typus ist vielfach verwischt, da sie häufig als Mischgeschwülste auftreten (Chondrofibrom, Chondromyom, Chondrosarkom,

Digitized by Google

Osteochondrom). Die Chondrome kommen an den Kiefern ausserordentlich selten vor, etwas häufiger schon die Osteome; bestehen die Letzteren in überwiegender Weise aus einem der Corticalis analogen Gewebe, dann sind sie selbstverständlich sehr hart (Osteoma durum); wiegt aber die Spongiosa vor (Osteoma spongiosum), so kann man mit der Nadel schon leichter eindringen. Ein solches typisches Osteom, das im rechten Oberkiefer seinen Sitz aufgeschlagen hat, habe ich in Fig. 57 abgebildet.

Zu den Osteomen müssen auch jene kleinen, harten Geschwülste gerechnet werden, wie sie an den Alveolarfortsätzen im Anschluss an chronisch-entzündliche Vorgänge entstehen. Sie präsentieren sich bald als Auflagerungen (Osteophyten), bald als geschwulstartige Vorsprünge (Exostosen), oder auch als diffuse Verdickungen der Corticalis (Hyperostosen). Fig. 56 unten zeigt den Unterkiefer eines älteren Individuums, an dem Exostosen vorhanden sind.

Die Prognose ist für beide Geschwulstarten günstig, doch fehlt es nicht an Fällen, die nach der Operation recidivieren.

4. Lipome.

Die Exstirpation grosser, sowie tiefliegender Geschwülste muss dem Chirurgen überlassen werden.

Die Fettgeschwülste haben meist eine rundliche Form, sie sind weich, leicht abtastbar und mit normaler Schleimhaut überzogen. Nach Krausnick schlagen sie ihren Sitz des öftern an der Zunge auf; sie können einen solchen Umfang annehmen, dass sie nicht unbeträchtlich die Bewegung der Zunge behindern. Kommen sie am Mundboden oder an der Zunge vor, so stören sie bald das Sprechen und Kauen und erheischen deshalb schon frühzeitig eine Behandlung.

Sie sind sehr leicht zu operieren, wenigstens die Zungen- und Wangenlipome; man durchschneidet die Schleimhaut und pflückt sie mit der Hand heraus. Etwas schwieriger schon wird diese Manipulation bei den Li-

Digitized by Google

pomen des Mundbodens; diese müssen so ausgeschält werden, dass ihre lappigen Fortsätze, welche sie zwischen die Musculi hyoglossi und genioglossi hineinsenden, gründlich entfernt werden.

B) Bösartige Geschwülste.

1. Sarkome.

Diese bestehen der Hauptsache nach bekanntlich aus Elementen, die dem Keimgewebe des Embryo ähnlich sind. Man teilt sie ein: 1) in Rundzellensarkome und 2) in Spindelzellensarkome. Unter den Rundzellensarkomen finden sich kleinzellige Formen, welche ihren Ursprung vom Bindegewebe entnehmen; die grosszelligen oder Riesenzellensarkome entstammen dem Perioste und sitzen demselben gewöhnlich auch auf.

Wie bei den Rundzellensarkomen, so lassen sich auch bei den Spindelzellensarkomen 2 verschiedene Typen unterscheiden und zwar solche, bei denen kleine Zellen (kleinzellige) und solche, bei denen grosse Zellen (grosszellige) prävalieren.

Häufig trifft man sie nicht rein, sondern als Mischgeschwülste an. Dabei ist ihr Inneres sehr oft im Zustande einer regressiven Metamorphose, welche sich an einer breiigen Masse erkennen lässt, die der Hauptsache nach aus fettig degenerierten Zellen besteht.

Am häufigsten ist die Zunge der Sitz dieser Tumoren, die entweder gestielt sind, flach aufsitzen, oder sogar bis in die Tiefe der Zungensubstanz vordringen. Auch am Gaumen und am Zahnfleisch, sowie in ganz seltenen Fällen an der Lippe und der Wange sind sie angetroffen worden.

Die Sarkome wachsen meist anfänglich sehr langsam, nachdem sie aber ein gewisses Alter erreicht haben, vergrössern sie sich in viel rascherem Tempo; sie lassen sich nicht gut abtasten, da sie diffus in das umliegende Gewebe übergehen. Der wichtigste Umstand für die Diagnose besteht darin, dass sie spontan Schmer-

Digitized by Google

zen verursachen, die manchmal als ganz beträchtliche geschildert werden.

Differenzialdiagnostisch kommen syphilitische Gummaknoten in Betracht, die jedoch, im Gegensatz zum Sarkom, meist multipel auftreten.

Die Therapie hat den Umstand zu berücksichtigen, dass eine Geschwulst vorliegt, die noch viel leichter zu Metastasenbildung führt, als sogar das Carcinom; deshalb muss so frühzeitig als möglich operiert werden. Dann hat man wegen der diffusen Ausbreitung und dem rücksichtslosen Vordringen in benachbartes Gewebe, die Umgebung in grösserem Umfange abzutragen. Es kann z. B. die Amputation der Zunge oder Resektion eines grossen Teils des Unter- oder Oberkiefers u. s. w. notwendig werden.

2. Carcinome.

Die Carcinome oder Krebsgeschwülste sind äusserst maligner Natur; ihre Bösartigkeit kommt dadurch zum Ausdruck, dass sie unaufhaltsam in die Gewebe hineinwuchern, die Lymphbahnen betreten und vorerst die benachbarten Lymphdrüsen, später aber auch die central gelegenen inficieren. Äusser dieser metastatischen Verbreitung greift das Carcinom auch gerne auf gesunde Schleimhäute über, die mit ihm in Berührung kommen, z. B. kann es von der Zunge nach dem Gaumen abgeklatscht werden.

Die Patienten leiden sehr an der Behinderung des Kauens, an den stets verschluckten Geschwürsprodukten und auch schon im Anfange an Schmerzen; was sie aber so hochgradig kachektisch macht, das ist das von diesen Tumoren abgesonderte Krebsgift. Nach Fr. Müller soll die specifische Wirkung dieses Krebsgiftes darin bestehen, dass im Organismus ein allgemeiner Zerfall des Protoplasmas eingeleitet werde.

In der Mundhöhle kommen die Krebsgeschwülste häufig vor, und sie haben eine so eminente, klinische Bedeutung, dass wir etwas näher auf dieses Thema eintreten müssen.

Digitized by Google

Dieses häufige Vorkommen in der Mundhöhle wird verständlich, wenn wir uns vergegenwärtigen, dass diese mit epithelialen Wucherungen beginnenden Geschwülste durch die Anwesenheit der Schleimhaut und der Schleimhautdrüsen einen günstigen Boden zu ihrer Entwicklung finden.

In gewissen Fällen kann die Neubildung den Charakter von Drüsen annehmen (Adenocarcinoma).

Ihre Entstehung geschieht in der Weise, dass von der Schleimhaut drüsenähnliche, an ihrer Innenfläche mit Epithel ausgekleidete Schläuche in die Tiefe dringen. Die Epithelschicht dieser Schläuche nimmt constant an Dicke zu, so dass sie schliesslich mit soliden Epithelpfröpfen erfüllt sind.

Die typischen Formen des Krebses trifft man aber in der Mundhöhle häufiger, als die Adenocarcinome. Zwischen derben Strängen liegen Nester von Epithelien, welche, sofern keine regressiven Metamorphosen im Gange sind, auffallend viele in mitotischer Teilung begriffene Zellen aufweisen. Die Elemente der Krebsnester, die sog. Krebszellen, besitzen unverkennbar den Typus von Epithelien, d. h. sie sind relativ umfangreich und haben grosse Kerne; ihre äussere, bald glatte, bald cylindrische Contur kann alle möglichen Formen annehmen, die aus dem gegenseitigen Drucke, dem sie ausgesetzt sind, resultieren.

Da die Schleimhaut der Mundhöhle einen Ueberzug von Plattenepithel besitzt, so kommt darin mit Vorliebe der als Kankroid bezeichnete Plattenepithelkrebs, der entweder über die Oberfläche prominiert, oder der tief im Parenchym der Gewebe seinen Sitz aufschlägt, vor. Dadurch, dass er an der Oberfläche leicht exulceriert, entstehen Krebsgeschwüre. Mikroskopisch besteht der Plattenepithelkrebs aus einem Alveolenwerke, dessen Balken bindegewebiger Natur sind und in welchem concentrisch (zwiebelschalenartig) geschichtete Lagen von Epithelien sich befinden. Es kommen aber in der Mundhöhle auch andere Krebsformen vor, so der harte Scirrhus, welcher der Hauptsache nach aus einem derben, bindegewebigen Stroma besteht, in das nur wenig

Digitized by Google

Epithelnester eingestreut sind. Auch das Carcinoma medullare ist vertreten; dieses fühlt sich im Gegenteil viel weicher an; es fehlt ihm auch jenes derbe Bindegewebsgerüst; die Nester sind gross und sie werden nur von wenig Bindegewebsfasern eingerahmt; zudem sind sowohl Bindegewebe als Zellnester oft der Sitz von Leukocyten.

Der Mundhöhlenkrebs kommt an Lippen, Zunge, Mundboden, Wange, Gaumen und Zahnfleisch vor.

Männer leiden viel häufiger an Mundhöhlenkrebs als Frauen. Auf 100 Fälle kommen ca. 30 Frauen. Es mag das Trinken und Rauchen, sofern es einen chronisch entzündlichen Zustand der Schleimhaut herbeiführt, daran Schuld sein, denn gerade die von Partsch beobachtete Thatsache, dass Leute, welche den Unbilden der Witterung besonders ausgesetzt sind, relativ häufig von Lippenkrebs befallen werden, deutet entschieden darauf hin, dass andauernde Reize irgend welcher Art, dieser Krankheit Vorschub leisten. Den früher erwähnten Umstand will ich hier nur kurz streifen, dass sich im Anschluss an Druckgeschwüre, welche durch scharfe Zahnkanten etc. entstanden sind, leicht krebsige Infiltrationen ausbilden.

Der Lippenkrebs findet seine Lokalisation viel häufiger an der Unter- als Oberlippe; er ist im Anfangsstadium schwer zu erkennen, da er nichts darstellt, als eine umschriebene, der Epitheldecke beraubte Verhärtung von wenig charakteristischem Habitus. Im Verlaufe bilden sich über dieser Verhärtung Borken, welche durch das Eintrocknen eines klebrigen Sekretes entstehen. Löst man diese Borken ab, so erscheint eine rote Geschwürsfläche, an deren Oberfläche, je nach der Anordnung der gewucherten Epithelien, gelbe Pünktchen oder grössere gelbliche Flächen zu sehen sind.

Bald erhebt sich das Geschwür immer mehr über das Niveau der Lippe, von welcher es sich durch wallartige Ränder abhebt und dabei wird die Umgebung immer härter und steifer durch die zunehmende Infiltration. Schliesslich kommt es so weit, dass die Bewegung der Lippe beschwerlich wird, aber bis zu diesem Stadium

Digitized by Google

können mehrere Jahre verstreichen; meist schreitet nunmehr der Prozess rascher vorwärts, wobei die regionären Lymphdrüsen anschwellen.

Die Prognose ist beim Lippenkrebs noch relativ günstig, da Metastasen der inneren Organe nicht so oft vorkommen. Partsch hat in 35% aller Fälle durch die Operation Heilung erzielt.

Die Therapie besteht in möglichst frühzeitiger und gründlicher Exstirpation des Lippenherdes, sowie Ausräumung der regionären Lymphdrüsen. Inoperable Fälle mit ausgedehnter Metastasenbildung können nur noch symptomatisch behandelt werden durch Darreichung schmerzlindernder Mittel.

Wegen seiner Malignität berüchtigt ist der Zungenkrebs, da er viel rascher um sich greift und eher Metastasen der inneren Organe bildet, als der Lippenkrebs. Carcinomatöse Epithelwucherungen entstehen am häufigsten im Anschluss an Substanzverluste der Zunge, z. B. auf dem Grunde von Decubitalgeschwüren oder auf alten Leukoplakieherden; sowohl das Epithel als die epitheliale Auskleidung der Zungendrüsen können hiezu das Material liefern.

Der Zungenkrebs beginnt mit einem schmerzhaften Geschwür, dessen Umgebung verhärtet und dessen Rand wallartig aufgeworfen ist wie beim Lippenkrebse.

Der Mundboden erkrankt häufig secundär, wenn anderswo ein Zungencarinom besteht; bald kommt es zu Verklebungen zwischen Zunge und Mundboden, welche zu Sprach- und Kaustörungen führen.

Die Prognose ist, selbst wenn frühzeitig operiert wird, bei Zungen- und Mundbodenkrebs ungünstiger, als beim Lippenkrebs, wegen der raschen Ausbreitung auf die Lymphdrüsen selbst entfernterer Gebiete.

Auch die Wangenschleimhaut wird, besonders an Stellen, die chronisch durch scharfe Zahnränder insultiert werden, von Carcinomen heimgesucht. Sehr oft scheitert anfänglich die Diagnose an der Verwechslung mit tuberkulösen oder mit denjenigen decubitalen Geschwüren, welche eventuell das veranlassende Moment gebildet haben.

Digitized by Google

Ihre Bösartigkeit steht hinter derjenigen der Zungen- und Mundcarcinome etwas zurück; dadurch aber hat der Krebs der Wangenschleimhaut für den Befallenen höchst unangenehme Folgen, weil durch die Exstirpation ein entstellender Defekt gesetzt werden muss.

Am Gaumen, sowohl am harten als am weichen, kommen Carcinome recht selten primär vor. Häufiger greifen sie aus der Nachbarschaft auf denselben über. Diese Gaumenkrebse brechen in Folge ihrer Lage leicht in die pneumatischen Gesichtshöhlen, sowie nach der Orbita und der Nasenhöhle durch.

Sie sollen sich durch geringe Malignität auszeichnen, so dass bei frühzeitiger Exstirpation, verbunden mit Resektion, dauernde Heilung erzielt werden könne.

Etwas häufiger als am Gaumen beobachtet man Carcinome an der Gingiva; es sind dies Plattenepithelkrebse, die rasch in die Tiefe des Knochens wachsen.

Ihre Entstehung verdanken sie des öfteren dem Reize cariöser Zähne; auch in der Umgebung extrahierter Zähne hat Miculicz ihr Erscheinen konstatiert. Die anfänglich kleinen, hart umrandeten Geschwüre nehmen immer grössere Dimensionen an, bis schliesslich der ganze Kieferknochen durch Krebsgewebe substituiert wird, so dass sich dessen Consistenz und Form zur Unkenntlichkeit verändert.

Es kann auch die Highmorshöhle durch die auskleidende Schleimhaut zum Ausgangspunkt für Carcinome werden.

Von allen im Innern der Kiefer entstehenden Krebsen muss man annehmen, dass sie mit den Epithelnestern des Periodontiums, oder auch mit verirrten Sprossen der Zahnleiste in Verbindung stehen. — Diese central entstehenden Carcinome gehen mit heftigen neuralgieformen Schmerzen und starker Auftreibung der Kieferknochen einher.

Der Zahnarzt kommt oft in den Fall, durch die Operation verloren gegangene Gesichtsteile ersetzen zu müssen. Wertvolle Winke darüber giebt uns Claude Martin in seinem Buch „De la Prothèse Bucco-Faciale".

Digitized by Google

Die Geschwülste der harten Zahnsubstanzen.

Die in der Pulpa und am Perioste auftretenden Geschwülste (Polypen, Concremente, Granulome, Cysten etc.) habe ich in den Kapiteln über Pulpa- und Periosterkrankungen abgehandelt und möchte ich an dieser Stelle nur diejenigen geschwulstartigen Neubildungen erwähnen, welche aus den spezifischen Hartsubstanzen der Zähne (Cement, Dentin, Email) bestehen.

Das Cement kann sich bei alten Individuen, oder aus pathologischer Ursache, allseitig verdicken (Hypertrophie), wodurch die Wurzeln ein verdicktes Aussehen erhalten. Am histologischen Schliffe zeigt es sich, dass es sich um Auflagerung lamellösen Cementes handelt, das reichlich mit Cementkörperchen und Havers'schen

Fig. 58. Praemolar, an dem die Krone bis zum Zahnhalse fortgeschliffenwurde, um eine kleine in das Cavum pulpae vorspringende Dentingeschwulst (inneres Ondontom), zur Anschauung zu bringen.

Fig. 59. Kleines äusseres Odontom der Wurzel.

a b

Fig. 60. *a* Regulärer oberer II. Molar mit *b* einem überzähligen Zahngebilde verwachsen.

Kanälen versehen ist. Solche diffusen Tumoren des Cementes kann man als Cementhypertrophie bezeichnen, denen die circumscripten Formen als Cementexostosen beigeordnet werden. Sie sind meist klein und unbedeutend und machen sich nur selten durch Schmerzen bemerkbar. (Siehe Tab. 21, Fig. 1.)

Diejenigen Tumoren, die dem Dentine ihrer Structur nach angehören, unterscheiden sich je nach ihrer Localisation als innere (Dentinoide oder Odontome), wenn sie der Wandung der Pulpakammer aufsitzen und als äussere, wenn sie der Dentinoberfläche angehören.

Digitized by Google

Die inneren Odontome entstammen den Odontoblasten; sie wölben sich gegen den Pulparaum hin vor, wie dies in Fig. 58 zu sehen ist. Sie verursachen, durch Druck auf die Nerven der Pulpa, neuralgieartige Schmerzen, können aber auch unter günstigen Umständen jahrelang symptomlos und daher unbemerkt bleiben.

Aeussere Odontome (Fig. 59) können ebenfalls ihre Entstehung einer Ueberproduktion von Dentin verdanken, die sich während der Zahnbildung vollzieht. Häufiger jedoch dürfte es sich um versprengte, rudimentäre Zahnanlagen handeln, welche mit irgend einem regulären Zahne verwachsen; daraufhin deutet schon der Umstand, dass oftmals Odontome keine reinen Dentingeschwülste sind, sondern dass sie andere Gewebsarten, wie Cement (Osteo-Odontome) oder Email Odontoma adamantinum) enthalten. Ja, es können sogar ganze überzählige Zahngebilde mit regulären Zähnen verwachsen, wie dies in Fig. 60 zu sehen ist. Die vollständig dentificierten Odontome bleiben stationär, nur deren weiche Vorstufe (Myxome, Fibrome etc.), dehnt sich aus. Ihre Grösse kann die eines Hühnereies erreichen.

Die aus Email gebildeten Geschwülste (Adamantome, Emailloide) entspringen den Ameloblasten

Fig. 61. Schmelztropfen (Adamantom) am Zahnhalse eines oberen II. Molaren.

Fig. 62. Schmelztropfen nahe der Wurzelspitze, bei einem I. oberen Molaren.

solcher Zähne, die sich noch in der Entwicklung befinden; sie entstehen auf dem Boden versprengter Schmelzkeimanlagen. Sie sind also stets congenital. Am liebsten kommen sie an der Schmelzcementgrenze vor (Fig. 61) seltener an einer beliebigen Stelle der Wurzeln (Fig. 62).

Es sind hellglänzende, meist kaum über Steck-

Digitized by Google

nadelkopfgrösse hinausgehende, perlförmige Gebilde (Schmelztropfen), die wohl selten Symptome machen und deshalb nur als zufällige Befunde, an extrahierten Zähnen, auffallen. Man hat neuralgieartige Schmerzen des öfteren auf Schmelztropfen zurückzuführen gesucht und es muss zugegeben werden, dass unter besonderen Umständen solche auftreten können, doch sind, wie gesagt, diese Fälle recht selten.

Frakturen des Unter- und Oberkiefers.

Im Verhältnis zu den übrigen Knochenbrüchen sind Brüche des Unterkiefers sehr selten; aber er ist doch von den Gesichtsknochen derjenige, welcher am meisten frakturiert. Es kann entweder der Kieferkörper brechen, oder die aufsteigenden Aeste; am Kieferkörper unterscheidet man bezüglich der Lage, Brüche des Kieferbogens und solche des Alveolarfortsatzes; der aufsteigende Ast kann entweder an seiner Basis abbrechen oder es wird nur der Processus coronoideus oder der Processus condyloideus betroffen.

Die häufigsten Brüche kommen am Kieferkörper vor, welcher gern nächst der Symphyse, also im Scheitel des Bogens, bricht; aber nicht selten kommt es, und zwar bei Zahnextraktionen, zur Loslösung kleinerer Stücke des Alveolarfortsatzes; früher, bei Anwendung des Schlüssels, waren diese Verletzungen noch viel häufiger und ausgedehnter. Gewöhnlich sind die Frakturen des Unterkiefers einfacher Natur, und nur in Fällen von ganz aussergewöhnlichen Einwirkungen, wie sie hauptsächlich im Kriege vorkommen, entstehen Splitterbrüche.

Man erkennt die Brüche des Kieferbogens daran, dass an einer bestimmten Stelle, beim Versuch zu Kauen und zu Sprechen, ein heftiger Schmerz entsteht. Manchmal, aber nicht immer, zeigt sich an den Zahnreihen eine Verschiebung; Crepitation fehlt in den seltensten Fällen. Die Untersuchung wird dadurch oft erschwert, dass die Weichteile angeschwollen sind und, dies ist be-

Digitized by Google

Fig. 63. Drahtschiene von Sauer für Kieferbrüche. Oben. In ihre beiden Bestandteile zerlegt. Unten. In situ.

sonders bei komplizierteren Brüchen der Fall, dass sich eine Ankylose des Kiefergelenkes eingestellt hat.

Zu den auffälligsten Verschiebungen führen Brüche in der Gegend der Weisheitszähne; die Muskulatur zieht das hintere Stück nach oben, währenddem das vordere so weit hinunterfällt, als es die umgebenden Weichteile gestatten. Wir haben bis jetzt nur der senkrechten Brüche gedacht; es kommen aber auch, besonders bei Hufschlag, Ueberfahrenwerden, Schüssen aus nächster Nähe etc. Combinationen von senkrechten, mit horizontal verlaufenden Trennungslinien vor; auch Splitterbrüche und Querbrüche, aber beide ungefähr eben so selten, hat man nach solchen Verletzungen zu beobachten Gelegenheit gehabt.

Ist die Verschiebung der Zahnreihen sehr gross, so werden die Blutgefässe und Nerven im Canalis mandibularis verletzt; als Folge der Dehnung und Zerreissung des Nervus mandibularis tritt an denjenigen Zähnen, die peripher von der Bruchstelle liegen, sowie an Kinn und Unterlippe, vollständige Unempfindlichkeit auf.

Ist der Alveolarfortsatz frakturiert, so erkennt man dies an der Beweglichkeit des betreffenden Teiles; diese kann sich über die äussere oder innere Wand einer oder mehrerer Zahnzellen erstrecken. Sind beide, sowohl die buccale als linguale Wand gebrochen, so wackeln die Zähne, sofern sie noch in ihren Fächern stecken.. Es wäre verfehlt, wenn man bei allen Alveolarfrakturen die Entfernung der lockeren Zähne oder ebensolcher Knochenstücke vornehmen wollte, denn bei der enormen Regenerationsfähigkeit der Kieferknochen wachsen sie gewöhnlich wieder fest und nur selten kommt es zum Absterben derselben.

Handelt es sich um einen Bruch des aufsteigenden Kieferastes, so verschiebt sich der Unterkiefer an dieser Stelle nach hinten; das gleiche ist der Fall, wenn der Processus condyloideus gebrochen ist. Im letzteren Falle haben beim Versuch, die Kaubewegung auszuführen, die Patienten das Gefühl, als ob der Gelenkkopf

Digitized by Google

Fig. 63.

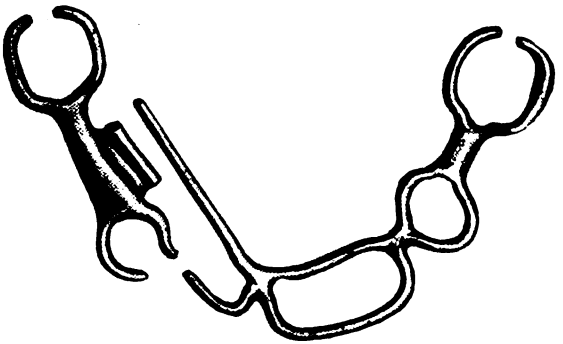

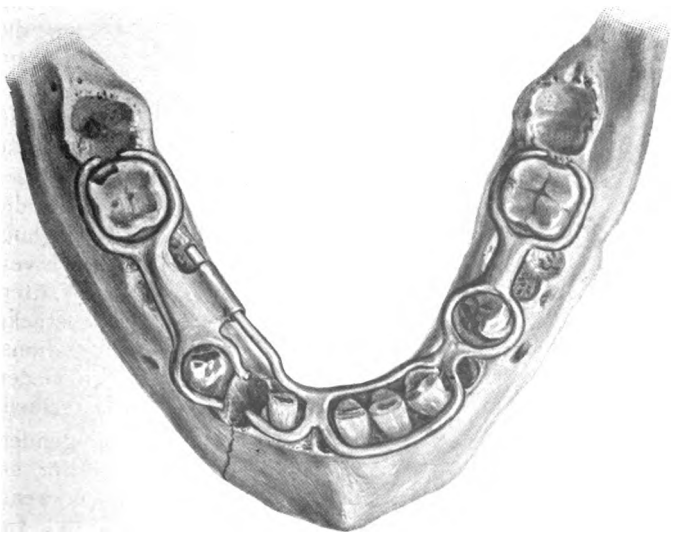

Digitized by Google

knarre. Durch die Betastung ist nicht viel zu ermitteln, da gewöhnlich die Weichteile hochgradig geschwollen sind. Besser ist der Bruch des Processus coronoideus nachweisbar, bei dem der tastende Finger, welcher durch die Mundhöhle eingeführt wird, die Beweglichkeit des abgebrochenen Endes leicht wahrzunehmen vermag. Da der Gelenkfortsatz intakt ist, so besteht keine Verschiebung des Unterkiefers, aber es entstehen, beim Versuche den Mund zu öffnen, stechende Schmerzen. Was bei diesen Brüchen bedenklich ist, das ist der Umstand, auf den Röse aufmerksam gemacht hat, dass wie bei den Brüchen des Olecranon und der Kniescheibe so auch hier manchmal nur eine bindegewebige Verwachsung (Pseudarthrose) zu stande kommt; dies lässt sich dadurch erklären, dass am Processus coronoideus die Knochenhaut durch die gefässarme Sehne des Schläfenmuskels vertreten wird, die keinen Callus zu bilden vermag.

Die Therapie der Unterkieferbrüche besteht in zwei hauptsächlichen Handlungen: einmal müssen dislocierte Teile reponiert und zweitens muss eine möglichst vollkommene Fixation vorgenommen werden, die den Zweck verfolgt, die beiden Bruchflächen auf längere Zeit einander unverschiebbar zu nähern.

In manchen Fällen genügt als Notverband die Funda maxillae; durch diese Befestigung des Unterkiefers an den Oberkiefer werden die Zähne in ihre richtige Articulation und somit die Kieferteile an ihre richtige Stelle gebracht. Als weiterer Notverband kann die Drahtschiene von Sauer, welche um allfällig vorhandene Zähne gelegt und an denselben festgebunden wird, ausgezeichnete Dienste leisten; noch besser wirkt die von Sauer angegebene, aus zwei Teilen bestehende Zahnschiene, die ich in Fig. 63, oben, auseinander genommen und in Fig. 63, unten, in situ, d. h. ineinandergeschoben, abgebildet habe. Solche Verbände haben aber den Nachteil, dass sie mit Bindedraht an den Zähnen befestigt werden müssen, was oft zu einer Lockerung der Zähne führt. Diesem Uebelstande ist zu begegnen durch Anwendung der Zahnschiene von Weber, welche aus vulcanisiertem Kautschuk besteht. Diese Schiene hat Haun wesentlich verbessert, indem er zu derselben

Digitized by Google

noch ein zweites Material, nämlich die Guttapercha, hinzuzog. Seine Apparate, die sich im Kriege 1866 vorzüglich bewährt hatten, fertigte er folgendermassen an: Zuerst bedeckte er, nachdem der Kiefer durch Fingerdruck in seine natürliche Lage gebracht worden war, die ganze Zahnreihe mit einer Schicht vulcanisierten Kautschuks, von der er an der Oberfläche soviel entfernte, dass die Zahnkronen hindurchtraten. In die Schiene wurde nunmehr eine Schicht erwärmter, also erweichter Guttapercha gebracht, dann wurde sie rasch über die Zahnreihe des kranken Kiefers gedrückt und man liess in normaler Weise zubeissen. Nach dem Erstarren der Guttapercha sass die Schiene gewöhnlich sehr fest an ihrem Platze und die herausgequollene Guttapercha zeigte scharf die Abdrücke der Antagonisten; durch diese nunmehr geschaffenen, günstigen Umstände, war es sogar dem Schwerverletzten bald wieder möglich, zu kauen. So angenehm in der Anfertigung und im Tragen auch Kautschukschienen sein mögen, so begünstigt dieses Material durch seine poröse Beschaffenheit in unliebsamer Weise allfällige Zersetzungsprozesse, und Port hat in richtiger Würdigung dieses Umstandes an dessen Stelle das aseptische, chemisch reine Zinn empfohlen.

Die Art der Herstellung von Kieferbruchschienen wechselt von Fall zu Fall, und je nach der Art des anzuwendenden Apparates. Im allgemeinen aber soll man möglichst darnach trachten, einen guten Abdruck zu bekommen, verwende man nun Kautschuk-, Zinn-, oder Drahtschienen (welch' letzteren Körner den Vorzug gibt). Haben sich während des Abdrucknehmens die gebrochenen Teile gegeneinander verschoben, so bedeutet dies absolut keinen Misserfolg; man bricht einfach das nachher in Gips geformte Modell an der betreffenden Stelle entzwei und vereinigt die Teile wieder so miteinander, dass ein normaler Kieferbogen entsteht. Auf dieses Modell wird nun der Apparat modelliert und er wird so fertig erstellt, dass er genau auf dasselbe passt; auf die technische Ausführung kann ich hier selbstredend nicht eingehen. Beim Einsetzen verwende man bei Drahtschienen zur Fixierung weichen Blumendraht, bei Kautschuksschienen rote Guttapercha.

Digitized by Google

Es kann vorkommen, dass man schlecht geheilte Unterkieferbrüche zur Behandlung bekommt, deren Teile gegeneinander verschoben sind; Suersen überkappt jeden dieser Teile besonders und drängt sie langsam durch einen dazwischen gepressten Hickorystift in die richtige Lage; es lässt sich aber in diesen Fällen mit bestem Erfolge jede beliebige, nach einem guten Systeme konstruierte Zahnregulierungsmaschine anwenden.

Die Nachbehandlung hat in nichts weiter, als in einer gründlichen Reinigung und Desinfektion der Mundhöhle zu bestehen, denn es entstehen, besonders wenn Weichteile in grösserem Umfange verletzt sind, leicht septische Prozesse. Die Reinigung ist bei den heutigen Apparaten auch ganz gut ausführbar; schwieriger oder sogar ganz unmöglich war sie früher, als man noch durch einen äusserlich angebrachten Apparat den Unterkiefer gegen den Oberkiefer fixierte. Nebst dem Umstand, dass man bei dem fortwährend geschlossenen Munde die Patienten nicht gut ernähren konnte, hatte auch die Unmöglichkeit einer Reinigung der Mundhöhle zur Folge, dass diese Art der Behandlung wieder verlassen werden musste.

Am Oberkieferknochen kommen Brüche noch viel seltener vor, als am Unterkiefer; er hat auch nicht diese exponierte Lage und ist durch Weichteile besser geschützt. Selten bricht der Kieferkörper selbst, sondern häufiger der Processus zygomaticus und der Processus alveolaris.

Brüche des Oberkieferkörpers entstehen meist durch ganz rohe Gewalten; deshalb sind sie oft kompliziert mit Zerstörungen der Weichteile und verbunden mit Schädelbasisfrakturen; sie gehören meist in das Bereich des Chirurgen.

Wichtiger für uns sind die Brüche in der Gegend der Alveolarfortsätze. Besonders häufig entstehen sie nach Extraktionen im Bereiche der Mahlzähne, da hier der Kiefer nur ganz dünne Wände besitzt. Ich habe in meiner Praxis mehrere Brüche des Zahnzellenfortsatzes behandelt, von denen ich Ihnen drei anführen möchte, die so typisch und lehrreich sind, dass ich sie

Digitized by Google

statt der Aufzählung der verschiedenen Möglichkeiten folgen lassen kann:

Der erste betraf einen jungen Menschen, bei dem beim Versuche, den zweiten oberen Molaren zu extrahieren, ein so grosses Stück des Knochens mitkam, dass das Antrum breit eröffnet wurde. Als ich den Patienten zu Gesichte bekam, hatte sich bereits eine ausgiebige Eiterung der Oberkieferhöhle manifestiert. Durch antiseptische Ausspülungen gelang es jedoch bald, der Entzündung Herr zu werden und in kurzer Zeit verschloss Narbengewebe den entstandenen Defekt.

Seltener ist wohl der zweite Fall, der einen etwa 40jährigen Pfarrherrn betraf. Dieser taumelte Nachts in seinem Schlafzimmer, durch dem Ofen entströmendes Kohlenoxydgas betäubt, so ungeschickt, dass er mit dem Gesichte auf einen Fussschemel aufschlug. Durch diesen Sturz wurde der Alveolarfortsatz in einer solchen Ausdehnung zerbrochen und dislociert, dass die vier oberen Schneidezähne, beim Versuche, den Mund zu schliessen, h i n t e r die Schneidezähne des unteren Zahnbogens zu liegen kamen. Zuerst nahm ich die Reposition dieses Kieferfragmentes vor, dann liess ich den Patienten eine Goldplatte tragen, welche die Schneidezähne etwas nach vorn drängte, sodass die unteren Zähne nicht mehr gegen dieselben schlagen konnten. Durch diese absolute Ruhestellung war in drei Wochen der Kiefer vollständig geheilt.

Beim dritten Falle war einem kräftigen Schmied ein schweres Stück Eisen so auf den Nacken gefallen, dass es denselben, mit dem Gesichte voran, auf den Boden schlug. Bei der Inspektion der Mundhöhle stellte sich heraus, dass der Oberkiefer im rechten Teil des Alveolarfortsatzes gebrochen war und zwar konnte man aussen die Bruchlinie vom Eckzahn zum Jochbeinfortsatz und zweiten Backenzahn verfolgen, und innen verlief sie mit ihrer weitesten Ausbiegung bis in die Nähe der Raphe des harten Gaumens. Da ich den Fall erst in Behandlung bekam, als die Callusbildung bereits begonnen hatte, so konnte ich mit den gewöhnlichen Mitteln das stark dislocierte Knochenfragment nicht mehr reponieren, sondern es wurde zu diesem Behufe eine Gaumenplatte auf der

Digitized by Google

gesunden Seite fixirt, welche durch eine starke Goldfeder, die gegen die Zähne der kranken Seite drückte, nach vier Wochen zu einer Reposition führte.

In diesen kurzen Krankengeschichten sind die gebräuchlichsten Heilverfahren enthalten; manches, was ich bei der Besprechung der Unterkieferbrüche gesagt habe, lässt sich auch auf den Oberkiefer anwenden; eine vollständigere Zusammenstellung der Kieferverbände hat Röse „Ueber Kieferbrüche und Kieferverbände" gegeben.

Die Luxation des Unterkiefers.

Die Verrenkung des Unterkiefers geschieht meist nach vorne und zwar gewöhnlich beid- seltener einseitig; der Gelenkkopf springt dabei vor das Tuberculum articulare und kann, wegen der Contraktion der Kaumuskulatur nicht mehr von selbst in seine Pfanne zurückgleiten. Kapselrisse und Zerreissungen des Ligamentum laterale internum und des Ligamentum stylo-maxillare sind bis jetzt nicht beobachtet worden; jedoch ist nicht einzusehen, weshalb es nicht gelegentlich nach schweren Traumen zu solchen Complicationen kommen sollte.

Die Ursachen der Luxation sind oft dieselben, wie diejenigen der Unterkieferfrakturen, Stoss oder Schlag, sowie Extraction unterer Molaren kann dazu führen; aber auch durch forciertes Oeffnen des Mundes, bei dem sowieso der Gelenkkopf auf das Tuberkulum articulare tritt, kann es zur Luxation kommen. Folgender Vorfall diene zur Veranschaulichung des Gesagten:

Als ich eines Tages über Land ging, traf ich eine lustige Gesellschaft junger Leute versammelt, die sich allerhand Kunststückchen vormachten. Ein kräftiger Bursche hatte soeben mit grosser Virtuosität ein ganzes Bierglas in seinen Mund geschoben; nachdem er es entfernt hatte, blieb aber sein Mund weit geöffnet, wozu er die scheusslichsten Grimassen schnitt. Das Volk hielt dies alles als zur Produktion gehörend und schüttelte sich vor

Digitized by Google

Lachen. Ich aber erkannte an dem vorstehenden Unterkiefer, dass es sich um eine Luxation handeln musste, die offenbar die grössten Schmerzen verursachte und durch sofortige Reposition verhalf ich dem Geplagten wieder zu seinem normalen Menschenantlitze.

Nicht immer bedarf es so erheblicher Gewalteinwirkungen, sondern es gibt Leute mit schwach ausgebildeten Kiefern oder mit dünner Kaumuskulatur, bei denen der Kiefer bei jeder Gelegenheit habituell ausrenkt.

Die Behandlung der Unterkieferluxation ist meist keine schwierige; man lässt durch einen Assistenten den Kopf des Patienten halten, dann erfasst man, wie ich

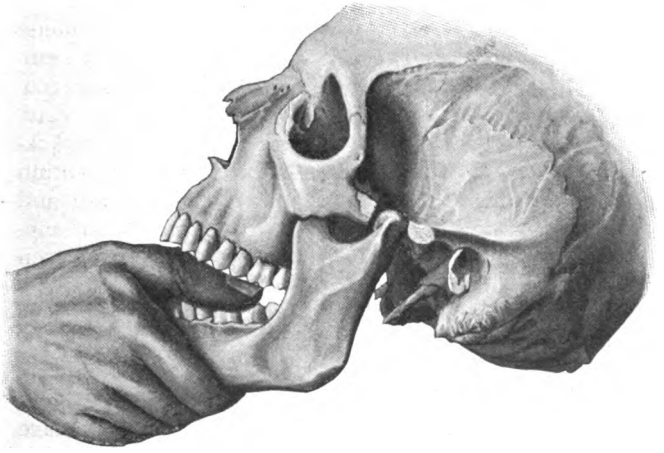

Fig. 64. Reposition eines luxierten Unterkiefers.

es in Fig. 64 dargestellt habe, mit beiden Händen den Kiefer so, dass die Daumen auf die Backzähne zu liegen kommen und die übrigen Finger den Kiefer umfassen; durch kräftigen Druck nach unten und hinten gleitet dann der Gelenkkopf über das Tuberculum articulare in seine Pfanne zurück. Um sich gegen die Gefahr, beim zu raschen Zurückgleiten des Gelenkkopfes gebissen zu werden, zu schützen, umwickle man die Daumen mit einer

Digitized by Google

Serviette. Bei sehr kräftigen Leuten kann es in ganz seltenen Fällen notwendig werden, dass man die Reposition in der tiefen Chloroformnarkose, in welcher die Muskelcontraction schwindet, vornimmt.

Es ist gut, wenn man nach der Einrenkung noch für einige Zeit eine Kinnschleuder tragen lässt und dem Patienten nur flüssige Nahrung erlaubt; denn sehr oft wiederholt sich anfänglich beim Oeffnen des Mundes die Luxation. Personen mit habitueller Luxation helfen sich gewöhnlich durch einen Schlag auf das Kinn oder Druck auf die Masseteren. Von Genzmer werden Injectionen von Jodtinctur in die schlaffe Gelenkkapsel empfohlen.

Das Empyem der Highmorshöhle.

Die häufigste Erkrankung der Highmorshöhle ist das Empyem, d. h. eine Eiteransammlung, hervorgerufen durch entzündliche Vorgänge an der die Höhle auskleidenden Schleimhaut. Man will auch schon Sekretanstauungen (Hydrops) gesehen haben, welche dadurch entstanden sein sollen, dass das Ostium maxillare entweder angeborener oder erworbener Weise verschlossen war; hierdurch soll das Sekret der Schleimdrüsen schliesslich so voluminös geworden sein, dass sich im Innern der Höhle ein beträchtlicher Druck, der zu Schmerzen führte, entwickelt hatte. Es lässt sich nicht leugnen, dass höchst wahrscheinlich in seltenen Fällen Hydrops auftreten kann; häufig aber liegen jedenfalls Verwechslungen vor mit Cysten, welche sich in die Highmorshöhle vorgewölbt hatten und welche bei der Perforation ihren mehr oder weniger klaren Inhalt entleerten.

Es kommen für die Entstehung des Empyems der Highmorshöhle verschiedene Faktoren in Betracht: 1) können Entzündungen der Nasenhöhle auf das Antrum übergreifen; 2) erkrankt in seltenen Fällen das Antrum secundär im Anschluss an Empyeme anderer pneu-

Digitized by Google

matischer Höhlen, z. B. der Stirnbein- oder Keilbeinhöhle, welche Möglichkeit sofort klar wird, wenn man sich die einschlägigen Verhältnisse vergegenwärtigt, wie sie an den Metallausgüssen der pneumatischen Gesichtshöhlen in Tab. 3 dargestellt sind; 3) können Fremdkörper die Ursache sein, und da kommen wohl weniger Kugeln und Messerspitzen, die man zwar auch schon gefunden hat, in Betracht, als Zähne, die bei der Extraktion der Zange entglitten und in die Highmorshöhle gelangt waren; 4) (diesen Fall habe ich bei den Oberkieferfrakturen schon erwähnt), kann eine Zertrümmerung des Alveolarfortsatzes zu Eiterung der Highmorshöhle führen; 5) bilden die Z ä h n e, und zwar jedenfalls in den meisten Fällen, die Ursache zur Entstehung des Empyems. Wenn man sich mein Bild der Corrosion der Highmorshöhle in Fig. 22 und auf Tab. 3, allwo die einschlägigen Verhältnisse genau dargestellt sind, betrachtet, so gewinnt man die Ueberzeugung, dass von allen Zähnen der erste und zweite Molar am ehesten in Betracht kommen; denn diese beiden Zähne sind direkt unter dem Boden der Highmorshöhle eingepflanzt. In seltenen Fällen reichen auch noch die Wurzeln der Weisheitszähne und der zweiten Prämolaren, sowie vielleicht auch einmal abnorm entwickelte Wurzeln anderer Zähne an die Highmorshöhle hinan.

Für uns ist der ad 5) angeführte d e n t a l e Ursprung der wichtigste; wir haben uns den Vorgang so zu denken, dass Erkrankungen der in Betracht kommenden Zähne sich auf die Auskleidung der Oberkieferhöhle ausbreiten. Wenn man sich die topographische Lage der oberen Molaren vergegenwärtigt, so kann man sich das Hinübergreifen periodontitischer Erscheinungen ganz leicht vorstellen: die Wurzeln dieser Zähne sind nämlich an ihrer Spitze nur durch eine relativ dünne Knochenschicht von dem Boden der Highmorshöhle getrennt; meisselt man am macerierten Schädel das Antrum auf, so gewahrt man am Boden desselben oftmals kuppenartige Erhebungen, die nichts anderes sind, als die in das Antrum vorgebuchteten Alveolen, in welchen die Wurzeln der Mahlzähne stecken. Hier sind also die Beziehungen

Digitized by Google

der Zähne zu der Oberkieferhöhle sehr enge, besonders wenn die Alveolenkuppeln sehr dünn und porös sind und wenn die Wurzeln, beinahe nur von Weichteilen bedeckt, in das Antrum hineinragen.

Wir wissen, dass Entzündungen der Knochenhaut leicht eine Zerstörung derselben und in Folge dessen auch eine Zerstörung der Knochensubstanz nach sich ziehen; es kann deshalb nicht befremden, dass durch derartige Erkrankungen oberer Molaren eine Perforation in die Highmorshöhle erfolgen kann. Mit dieser Perforation, d. h. mit dem zu Grunde gehen der lebenden Knochenschicht, ist der Infection Thür und Thor geöffnet. Mit dieser Möglichkeit der Infection ist aber noch lange nicht das zwangsweise Auftreten eines Empyems verbunden, sondern wir finden post mortem Fälle genug, bei denen eine eiternde Wurzelspitze mit Perforation zu keinem Empyem geführt hatte. Weshalb die gleiche Ursache einmal Empyem erzeugt und das anderemal nicht, das liegt nicht so auf der Hand; am meisten Berechtigung scheint noch die Annahme zu haben, dass im einen Falle die vitale Energie des Oberkiefers den eindringenden Mikroorganismen Stand zu halten vermag, im andern nicht; zweifellos spielt auch die Pathogenität der eingedrungenen Bakterien eine Rolle.

Baume denkt sich die feineren Vorgänge in Form einer Rarefaction, die nach dem Verlauf einer Periodontitis am Boden der Alveole auftrete; anfangs sollen sich nur die Havers'schen Kanälchen erweitern, dann werde die Knochenlamelle immer mehr porös, bis sie schliesslich schwinde. Damit sei dann dem Eiter der Zutritt in die Highmorshöhle gestattet. Neben dieser Form der Perforation habe ich noch zwei andere beobachtet; es kann nämlich durch Zerstörung des Periodontiums, wahrscheinlich unter dem Einflusse specifischer Bakterien, zu einer richtigen Nekrose der besprochenen Knochenlamelle kommen, so dass diese in grösserem Umfange unter Eiterung nach und nach ausgestossen wird; der Sequester fühlt sich bröcklig an und zeigt alle Merkmale nekrotischen Knochens. Diese Art der Perforation findet man jedoch häufiger nach Extrak-

Digitized by Google

tionen, als nach Periodontitiden, und handelt es sich dann möglicherweise um unbedeutende Frakturen der Alveole. — Häufiger beobachtet man den zweiten Fall, nämlich das Auftreten von Granulationsgewebe in der Nähe einer erkrankten Molarenwurzel. Dieses wuchert unaufhaltsam in den Knochen hinein, wobei demselben die Kalksalze entzogen werden, so dass anfänglich nur noch die Sharpey'schen Fasern übrig bleiben; bald aber verschwinden auch diese, bis das Knochengewebe vollständig von den Rundzellen des Granulationsgewebes verdrängt wird. Schliesslich wird auch die Schleimhaut der Oberkieferhöhle, die bis zuletzt Stand hält, von dem Granulationsgewebe durchwuchert und es bildet sich am Boden der Highmorshöhle eine geschwürige Fläche.

Beim Beginn der Erkrankung sind die Symptome, die auf dieselbe hindeuten, noch keineswegs ausgesprochen. Sie bestehen 1) in Schmerzen, 2) in Auftreibungen der Höhlenwände und 3) fliesst aus der Nase zu gewissen Zeiten ein übelriechender Eiter.

Die Schmerzen sind keine constanten Begleiterscheinungen; mir sind Patienten bekannt, die seit Jahren an Empyem litten und dennoch keine Schmerzen verspürten; andere klagen über ein Druckgefühl oder ein Gefühl der Schwere im Innern des Kiefers und nur bei wenigen kommt es zu so heftigen Schmerzen, dass sie deshalb zum Arzte getrieben werden. Meist wird der zweite Trigeminusast, dessen Stämmchen in dünnwandigen Kanälchen der Wände der Highmorshöhle verlaufen, ergriffen, jedoch wird oft auch der erste Trigeminusast in Mitleidenschaft gezogen, sodass die Schmerzen bis in die Zähne ausstrahlen. Wenn man in diesen Fällen nicht genau untersucht, so kann leicht eine Trigeminusneuralgie oder Odontalgie diagnostiziert werden. Solche schmerzhaften Sensationen treten viel eher beim acuten als beim chronischen Verlaufe auf.

Von den Höhlenwänden werden naturgemäss die dünneren zuerst hervorgewölbt, und jedenfalls trifft dies vor allen Dingen bei der Nasalwand zu; da sie aber verborgen ist, entgeht dies oft der Beobachtung, weshalb

Digitized by Google

man in der Literatur die Facialwand als diejenige bezeichnet findet, die durch Empyem zuerst hervorgetrieben werde. In hochgradigen Fällen werden die Patienten selbst darauf aufmerksam, dass ein Nasenloch undurchgängig wird und da lässt sich dann auch gewöhnlich konstatieren, dass die vortretende Nasalwand, im Verein mit consecutiven Schwellungen der Nasenschleimhaut, zum vollständigen Verschluss der Nasengänge geführt hat. Viel leichter sind Hervortreibungen der Facialwand zu erkennen, welche manchmal mit Rötung und Oedem der Backe vergesellschaftet sind. Ist der Knochen stark verdünnt, so kann man durch Druck das Crepitationsgeräusch hervorrufen, ja es kann sogar an der höchsten Stelle der Knochen perforiert und mit einer Fistel versehen werden. Wird das Orbitaldach gehoben, so kann Exophthalmus eintreten, doch wird der Bulbus nur in geringem Grade vorgedrängt. Gesellt sich aber eine Phlegmone des retrobulbären Raumes hinzu, so tritt Exophthalmus in erhöhtem Masse auf. Das dicke Dach des harten Gaumens sogar wird manchmal aufgetrieben, gewöhnlich aber erst, wenn sich der übrige Teil der Highmorshöhle stark ausgeweitet hat; diese Difformität ist von der Mundhöhle aus leicht nachzuweisen. — Es ist anzunehmen, dass diese Auftreibungen eine Folge von Periostitis und von Osteomyelitis sind, durch welche Prozesse das Knochengewebe erweicht und verdünnt wird; aber oft genügt es, die Sekretanstauung, die sich in Folge Verschlusses des Ostium maxillare ausbildet, zur Erklärung dieser Auftreibungen heranzuziehen.

Das dritte Symptom, der Ausfluss des Eiters aus der Nase, fehlt fast niemals; es wird von den Kranken gewöhnlich angegeben, dass sie beim Erwachen manchmal des Morgens einen Eitergeschmack im Munde hätten und auch ihre Umgebung nehme einen üblen Geruch wahr, der ihrer Nase entströme. Der Eiterausfluss nach der Nase zu lässt sich sehr leicht erklären; wenn nämlich die Patienten auf der gesunden Seite liegen, so muss sich der Inhalt der Highmorshöhle durch das Ostium maxillare oder durch accessorische Löcher, welche ebenfalls eine Verbindung zwischen Oberkiefer- und Nasenhöhle dar-

Digitized by Google

stellen können, in die letztere ergiessen. Dieser Inhalt ist schleimig-eiteriger Beschaffenheit, aber dennoch ist er meist nicht dünnflüssig, denn er hat, wegen des hochgelegenen Ostiums, längere Zeit in der Höhle zu verweilen, wodurch er eindickt. Durch diese Stagnation wird er aber nicht nur dickflüssig bis stückig, sondern er erhält auch den allen Praktikern bekannten, eigentümlich süsslichen Geruch. Dass sich unter solchen Umständen gelegentlich Fieber einstellen kann, ist selbstverständlich.

Eine Behandlung des Empyems, d. h. der veranlassenden Ursachen, ist unter allen Umständen geboten, denn es werden durch dasselbe nicht nur die ebenbesprochenen mehr oder weniger schweren Symptome verursacht, sondern es ist schon mehrfach tödlicher Ausgang beobachtet worden. Dieser kann die Folge einer allgemeinen Sepsis sein; auch ist die Gefahr einer Meningitis nicht ausgeschlossen. Die Entstehungsursache ist leicht zu erkennen, wenn man das Corrosionspräparat, Tab. 3, betrachtet, bei dem die nahen Beziehungen des retrobulbären Raumes zu der Oberkieferhöhle ersichtlich sind. Der Ausguss des intervaginalen Raumes der Opticusscheide allein schon legt uns ein Ueberleiten pyämischer Vorgänge nach den weichen und harten Hirnhäuten, in die er direkt übergeht, nahe.

Vor allen Dingen ist es nötig, dem Eiter Abfluss zu verschaffen; dies geschieht, indem man von irgend einer Stelle aus das Antrum perforiert. Als Perforationsstellen wurden empfohlen: 1) die Nasalwand vom unteren Nasengange aus (Hunter); 2) das Planum faciale (Dessault); 3) der harte Gaumen und 4) der Alveolarfortsatz (Cooper).

Die Eröffnung von der Nasenhöhle aus ist deshalb als bequem empfohlen worden, weil man hier die natürliche Verbindung zwischen Oberkiefer- und Nasenhöhle benützen könne. Diese Behauptung aber beruht aus falschen Prämissen; im Gegenteil ist es ausserordentlich schwer, das Ostium maxillare zu sondieren, liegt es doch versteckt im vorderen lateralen Teile des Hiatus semilunaris. Weil dieser Eingang so schwer aufzufinden ist, hat Zuckerkandl empfohlen, mit dem Troi-

Digitized by Google

kart die Wandung an der dünnsten Stelle, also im mittleren Nasengange, einzustossen. Mit Recht macht Partsch darauf aufmerksam, dass die anatomische Berechtigung dieser Operationsweise mit der klinischen nicht übereinstimme, da man doch möglichst danach trachten müsse, dem Eiter an seiner tiefsten Stelle den Abfluss zu ermöglichen. Mikulicz will dadurch dieser Forderung Rechnung tragen, dass er die Eröffnung vom untern Nasengange aus vornimmt.

Vielfach wurde die Eröffnung der Highmorshöhle vom Planum faciale, sowie vom harten Gaumen aus empfohlen; die letztere Methode zeitigt keine besonderen Vorteile und ist obendrein wegen der Dicke des Knochens schwer ausführbar. Die erstere aber kann in den Fällen einen gewissen Nutzen bringen, wo es sich darum handelt, durch Abtragung eines grösseren Stückes der Höhlenwandung, einen bequemen Zugang zu schaffen, der dem tastenden Finger Eintritt gewährt.

Für uns Zahnärzte liegt die Perforation vom Alveolarfortsatze aus am nächsten und sie hat ganz entschieden die grössten Vorteile auf ihrer Seite. Fehlen die Mahlzähne, so ist meist schon ein atrophischer Zustand vorhanden in der Art, dass der Knochen aus einer ganz dünnen Compacta mit wenigen Spongiosabälkchen besteht, so dass er sich sehr leicht mit einem Troikart durchstossen lässt. Sind aber Zähne vorhanden, und sind dieselben defect, so dürfen sie anstandslos entfernt werden, durch welche Massnahme man allein schon in ausserordentlich leichter Weise zum Ziele gelangt. Es wird dann einfach mit einem spitzen Instrumente, unter bohrender Bewegung durch die Alveole in die Höhe gegangen. Es ist gleichgültig, ob der erste oder zweite Mahlzahn gewählt wird; beim ersten ist aber zu bedenken, dass man sehr leicht in die unter dem Processus zygomaticus gelegene Concavität gerät, also in die Weichteile der Wange; es muss deshalb das Instrument, wenn es durch die Alveole einer Buccalwurzel geführt wird, etwas nach innen, also palatinalwärts gerichtet werden. Wird aber die Alveole der Gaumenwurzel benutzt, so muss man senkrecht nach oben gehen. Der zweite Mahlzahn birgt wegen seiner Lage

Digitized by Google

die Gefahr in sich, dass das Instrument am Tuber maxillare hervorgestossen wird. Es darf deshalb ja nicht vergessen werden, die Richtung so zu wählen, als ob man gegen den inneren Augenwinkel vordringen wolle.

Ausser dem Vorteil der leichten Ausführbarkeit dieser Operation am Alveolarfortsatze hat man noch die Annehmlichkeit, die tiefste Stelle der Highmorshöhle eröffnet zu haben, sodass der Eiter vollständig abfliessen kann; dann ist die Möglichkeit, dass sich die Patienten von dieser Stelle aus allfällig verordnete Ausspülungen selbst machen können, nicht hoch genug anzuschlagen.

Gleich nach der Eröffnung soll ausgespült werden, um dem Patienten möglichst bald die nachgesuchte Erleichterung zu verschaffen, die erst nach Entfernung der Eitermassen eintritt. Ich mache mir gewöhnlich in der Weise die Sache leicht, dass ich zur Perforation ein Instrument verwende, das dieselbe Breite hat (z. B. 6 mm) wie die Canüle meiner Spritze; dadurch bin ich in der Lage, eine gutsitzende Canüle einzusetzen; das ist von Wichtigkeit, weil oft ein gewisser Druck ausgeübt werden muss, besonders wenn die Oeffnung nach der Nase zu sehr eng oder der Eiter eingedickt ist. Es hat keinen Zweck, ein Antisepticum zu verwenden, sondern es genügt, wenn man die Spritze mit reinem, abgekochtem Wasser füllt, das etwas erwärmt wurde. Anfänglich fliesst aus der Nase (man lässt den Kopf nach vorne beugen) je nach der Beschaffenheit des angesammelten Sekretes, eine mehr oder weniger dickflüssige Masse. Aber je mehr die Durchspritzungen wiederholt werden, desto weniger trübt sich das Wasser, bis es zuletzt vollständig klar aus der Nase abfliesst.

Meiner Ansicht nach ist es ebenso unzweckmässig, die Wunde sich selbst zu überlassen, als eine Drainröhre einzusetzen. Im ersteren Falle bilden sich sehr rasch Granulationen, welche die Oeffnung verschliessen, sodass bei einer eventuell notwendig werdenden Nachbehandlung von neuem perforiert werden muss; die Drainröhre aber gestattet wohl den Abfluss der Sekrete, jedoch dringen auch von der Mundhöhle aus Verunreinigungen durch dieselbe hinein. Am besten thut man deshalb, wie dies

Digitized by Google

von vielen Praktikern geübt wird, einen passenden Zapfen in die Perforationsöffnung zu stecken, der wiederum genau denselben Durchmesser (6 mm) hat, wie die Oeffnung selbst (Siehe Fig. 65). Da bald das Granulationsgewebe im Innern des Antrums dem Zapfen entlang in die Höhe wächst, so muss man demselben eine genügende Länge, etwa 2,5 cm geben und, damit er nicht hinaufgleiten kann, wird an seiner Basis eine kleine Platte befestigt. Partsch hat eine Drainröhre construiert mit Ventil, die sehr zweckmässig ist; aber gegen das Eindringen der Speisen schützt ein solider Zapfen doch besser, als ein Kautschukventil. Weniger wichtig als die Form ist das Material, aus dem man diese kleinen Obturatoren darstellt; man kann dazu Hartgummi verwenden und sie in diesem Falle mit Gebissplatten verbinden, ebensogut eignet sich Aluminium, Silber, Gold etc.

Fig. 65. Verschlusszapfen für Perforationsöffnung der Highmorshöhle. Natürliche Grösse.

Die Nachbehandlung gestaltet sich, wenn in der angegebenen Weise vorbehandelt wurde, sehr einfach. Es wird die nächsten Tage durch die Bohröffnung wiederum warmes, abgekochtes Wasser durchgespritzt; kommt dasselbe rein heraus, so steht zu hoffen, dass ohne Weiteres der Prozess zum Ausheilen gelangt. In den meisten Fällen aber trübt sich das Wasser, und da ist es nötig, mit antiseptischen Mitteln das Leiden zu bekämpfen. Es ist dazu das Wasserstoffsuperoxyd verwendet worden, dann Bor-, Sublimat-, Salicyl- etc. Lösungen; auch wurde versucht, Jodoform in die Höhle einzublasen und Baume empfiehlt eine Messerspitze bis einen halben Theelöffel Tannin auf ein Glas Wasser zur Ausspülung zu verwenden.

Trotz der Anwendung dieser Mittel, die alle ebenso gut und ebenso schlecht sind, dauert es manchmal wochen-, monate- und jahrelang, bis Heilung erfolgt.

In exquisit chronischen Fällen hat man wenigstens die Genugthuung, den Patienten, sofern sie vorschriftsmässig jeden Tag ihre Ausspülung machen, grosse Erleichterung verschafft zu haben, indem das lästige Druck-

Digitized by Google

gefühl ganz schwindet. Hört die Eiterabsonderung nach einiger Zeit auf, so ist damit nicht gesagt, dass wirklich das Empyem ausgeheilt sei, und man soll den Zapfen erst entfernen und es zur Vernarbung der Wunde kommen lassen, wenn sich längere Zeit hindurch kein Recidiv gebildet hat.

Die erworbenen und angeborenen Spaltbildungen des Gesichtes.

Die erworbenen Spaltbildungen des Gesichtes interessieren uns nur insofern, als sie den Alveolarfortsatz und den harten und weichen Gaumen betreffen. In seltenen Fällen entstehen sie durch mechanische Einwirkungen, wie durch Schuss oder in die Mundhöhle geführte Stösse mit scharfen oder stumpfen Gegenständen. Solcher Art war die Verletzung, die ich am harten Gaumen einer Patientin beobachten konnte, bei welcher ein Zahnarzt mit einem stumpfen Goldstopfer ausgeglitten und durch die Substanz des Knochens in die Nasenhöhle gedrungen war. Es kommt aber viel häufiger zu solchen Kommunikationsöffnungen zwischen Mund- und Nasenhöhle durch krankhafte Prozesse, wie sie im Gefolge von Syphilis und Tuberkulose entstehen. Im Vordergrunde stehen dabei wieder die syphilitischen Ulcerationen, da Lues in der Mundhöhle überhaupt häufiger vorkommt, als Tuberkulose. Bei letzterer entstehen Kieferdefekte meist im Anschluss an Gesichtslupus. Da man in Fällen erworbener Defekte entweder wunde oder ulcerierende Spalträndер hat, so ist die Diagnose leicht zu stellen. In der Behandlung weichen sie von den angeborenen Defekten der Hauptsache nach nicht ab, weshalb eine gesonderte Darstellung der Therapie nicht angebracht wäre. Eine Ausnahme machen die luetischen Defekte, welche manchmal in ausgedehnter Weise durch die Quecksilber- oder Jodkalibehandlung zur Ausheilung gelangen.

Digitized by Google

Fig. 66. Oben. Embryo von 4 Wochen, von vorne.
a Auge. *b* Seitlicher Nasenfortsatz. *c* Mittlerer Nasenfortsatz mit den beiden Processus globulares. *d* Oberkieferfortsatz. *e* I. Kiemenbogen. *f* Dieser Hinweisstrich zeigt nach der Gegend der Riechgrube. Die rote Eintragung bedeutet die y-förmige Spalte.

Unten. Antlitz mit schematisch (rot) eingezeichneten Spaltbildungen.
m Fortsetzung der seitlichen Nasenspalte, die an der Oberlippe genau an der Praedilektionsstelle der Hasenscharte beginnt und sich gegen das Nasenloch, manchmal sogar bis zum inneren Augenwinkel erstreckt. Sie kommt durch mangelhaften Verschluss des mittleren *a* und seitlichen *d* Nasenfortsatzes zu Stande. *i* Schräge Gesichtsspalte; zwischen seitlichem Nasenfortsatz *d* und Oberkieferfortsatz *c* gelegen. *k* Quere Gesichtsspalte; zwischen Oberkieferfortsatz *c* und I. Kiemenbogen *b*. *k* Medianspalte des Oberkiefers, zwischen den beiden Processus globulares. *l* Medianspalte des Unterkiefers, zwischen linkem und rechtem I. Kiemenbogen.

Die angeborenen Spaltbildungen des Gesichtes kann man nur verstehen, wenn man die Entwicklungsgeschichte genau kennt, denn sie entstehen gewöhnlich wegen mangelhafter Vereinigung der paarig angelegten Gesichtsteile. Viel seltener handelt es sich um secundäre Trennung schon verwachsener Teile durch mechanische oder pathologische Ursachen. Dies sind die praktischen Gründe, welche mich dazu berechtigen, an dieser Stelle die Entwicklungsgeschichte des Mundes abzuhandeln.

Beim Embryo von 7,5 mm, also in der vierten Woche der intrauterinen Entwicklung, kann man schon einen Kopfteil unterscheiden, welcher ungefähr den vierten Teil der ganzen Körperlänge einnimmt. Am stärksten ausgebildet ist das Mittelhirn, wogegen das vor demselben gelegene Zwischenhirn und Vorderhirn und das sich rückwärts anschliessende Hinterhirn und Nachhirn in der Entwicklung noch stark zurückgeblieben sind, wie dies in Fig. 66 veranschaulicht ist. An dieser Zeichnung ist zu sehen, dass das Auge seinen Platz unter dem Zwischenhirn eingenommen hat, zu welchem es auch seiner Entstehung nach gehört. Vor dem Auge liegt an der Unterfläche des Vorderhirns die Anlage des Geruchsorganes; diese ist vorläufig erst als seichte Ver-

Digitized by Google

Fig. 66.

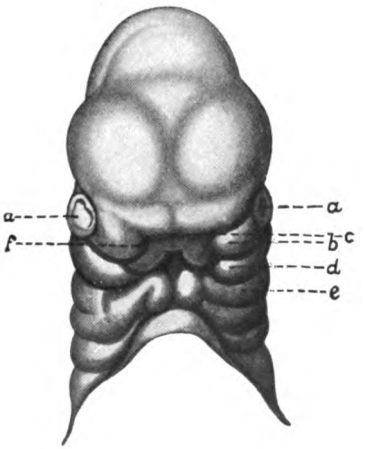

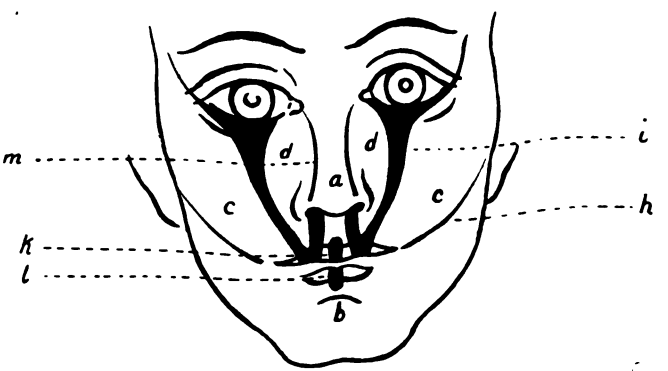

Digitized by Google

Digitized by Google

tiefung vorgebildet, von einem Wall kraterartig umgeben. Zwischen beiden Anlagen des Geruchsorganes springt eine Leiste vor, die für uns, wegen der nachher zu besprechenden Spaltbildungen, von grösster Bedeutung ist; es ist dies der Stirnfortsatz, auch mittlerer Nasenfortsatz genannt, zu dessen Seiten die beiden seitlichen Nasenfortsätze lokalisiert sind. — In der Höhe des zweiten Kiemenbogens, an das Nachhirn sich anlehnend, erhebt sich eine birnförmige Ausbuchtung, das sogenannte Gehörbläschen, dessen dickes Ende nach vorn und dessen verjüngtes nach hinten gekehrt ist. Auf unserem Bilde vermag man es, da es weiter zurückliegt, nicht zu sehen. Die vier Kiemen- oder Schlundbogen präsentieren sich als dicke, auffallende Wülste, welche weit vorspringen. Der erste Schlundbogen ragt am weitesten vor und zwar bis in die Höhe des Geruchsorganes; der zweite, ebenfalls kräftig entwickelte, ist etwas kürzer als jener; beide sind übereinstimmend in der Weise gelappt, dass je ein vorderer und ein hinterer Kiemenbogenlappen besteht. Auch der dritte, viel reduciertere Kiemenbogen, zeigt noch die Andeutung einer solchen Lappung, also einer Trennung in zwei Abteilungen. Der vierte Bogen liegt schon unter dem Nackenhöcker und wird an dieser Stelle vom dritten vollständig verdeckt. Die Ausdehnung der zwischen den Kiemenbogen liegenden Furchen entspricht selbstverständlich der Länge der zugehörigen Kiemenbogen selbst. Dementsprechend sehen wir, dass die erste, also die zwischen I. und II. Kiemenbogen liegende Furche sehr lang ist; die zweite zwischen II. und III. Kiemenbogen gelegene ist ganz beträchtlich kürzer. III. und IV. Furche sind zum Teil im Innern versteckt; sie sind noch kürzer als die vorhergehenden.

Es erhebt sich nun für uns die Frage, was wird aus dem I. Kiemen-, resp. Schlundbogen, im weiteren Verlaufe der Entwicklung? Der I. Kiemenbogen wird zum Unterkiefer. Daraus ergibt sich von selbst die auf den ersten Blick befremdende Tatsache, dass das ganze Gesicht, d. h. der ganze zwischen Mund und Stirne gelegene Teil aus

Digitized by Google

dem überaus beschränkten, zwischen Vorderhirn und I. Kiemenbogen eingezwängten Gebiet hervorgehen muss. Die vor dem I. Kiemenbogen gelegene Spalte kann man als primitive Mundspalte auffassen. Auf Fig. 66, oben, d, erblickt man einen gewulsteten, zwischen I. Kiemenbogen und Stirngegend eingelagerten Vorsprung, welcher zu dieser Zeit schon kräftig entwickelt ist; es ist dies der Oberkieferfortsatz, der bestimmt ist, die seitlichen Teile des Gesichtes zu bilden. Lateralwärts berührt er das Auge, medialwärts die Riechgrube; er ist also zwischen beide hineingeschoben und ragt mit seinem freien abgerundeten Ende in die primitive Mundöffnung. — Der Oberkieferfortsatz liefert folgende Knochen: die Oberkieferbeine, Jochbeine, Gaumenbeine und Flügelbeine.

Vom unteren Rande des Vorderhirnes ragt, mit demselben breit verwachsen, schräg medial nach der Mundspalte hinunter gerichtet, der sogenannte Stirn- oder Nasenfortsatz. Dieser Stirnfortsatz ist nicht glattrandig, sondern er besitzt jederseits eine zu den Riechgruben und Augen emporsteigende Furche, wodurch er in einen mittleren und einen seitlichen Stirn- resp. Nasenfortsatz zerfällt. Die mediale breite Rinne (Nasenfurche), welche den mittleren, an und für sich längeren Nasenfortsatz in zwei Teile trennt, bringt im Verein mit einer der vorhin erwähnten, den mittleren und seitlichen Nasenfortsatz trennenden Furche, zwei lappenförmige Gebilde zu stande, die in die Mundöffnung hineinragen; es sind dies die Processus globulares. — Auf der Grundlage des mittleren Nasenfortsatzes entwickelt sich die ursprünglich paarig angelegte und aus zwei Blättern bestehende Nasenscheidewand, sowie der mit ihr zusammenhängende Zwischenkiefer, der jederseits zwei Schneidezähne trägt. Die lateralen Nasenfortsätze werden zur Nase, d. h. zu den seitlichen Nasenknorpeln, den Nasenbeinen, den Tränenbeinen und zu den Siebbeinlabyrinthen.

Beim Embryo von 11 mm Länge, also in der V. Embryonalwoche, schicken sich diese eben besprochenen Bildungen an, mit einander zu verwachsen. Die Oberkieferfortsätze treten durch energisches Vorrücken nach der Mittellinie, mit dem nunmehr kräftiger entwickelten, mitt-

Digitized by Google

leren Nasenfortsatz in Berührung; lateralwärts wird von ihm das Auge umwachsen. Die seitlichen Nasenfortsätze bleiben dagegen in ihrer Entwicklung zurück, und werden jederseits in einen engen Raum gedrängt, welcher zwischen Auge, Stirnwulst, mittlerem Nasenfortsatz und Oberkieferfortsatz gelegen ist. Der mittlere Nasenfortsatz ist seitlich stärker gewuchert, als in der Mitte; dadurch entsteht eine Einkerbung, welche für die spätere Bildung des Gesichtes, besonders der Nase, von Bedeutung wird.

Immer mehr beginnt nun dieses fremdartige Gebilde des embryonalen Kopfes ein menschenähnliches Gepräge anzunehmen. In der achten Woche hat bereits die feinere Modellierung begonnen; die Nasenscheidewand wird schmäler und zugleich höher, dadurch fängt die Nase an, aus dem Gesichtsniveau zu prominieren. Die Ohren rücken, sehr langsam zwar, in die Höhe, die Augen treten von der Seite des Gesichtes mehr nach vorn, d. h. nach dessen Mittellinie. Das Kinn tritt vor und die vorher fünfeckige Mundspalte wird zu einem einfachen Schlitze. An der Oberlippe ist die mediale Kerbe verwachsen und es beginnt die Bildung des Philtrums, dieser von der Nasenscheidewand abwärts gerichteten seichten Rinne.

Nach diesen einleitenden Bemerkungen über die Ausbildung des Gesichtes haben wir noch die spezielle Mundbildung im Lichte der pathologischen Spaltbildungen zu behandeln.

Wie wir schon gesehen haben, stellt die Mundöffnung ursprünglich keinen einfachen Schlitz dar, sondern es strahlen in dieselbe eine ganze Reihe von Spalten ein, die zwischen die zugehörigen Fortsätze eingeschoben sind. Ich habe versucht, in Fig. 67 die primitive Mundspalte schematisch darzustellen; sie besitzt, wie man sieht, in diesem Zustande noch fünf Furchen. Dies sind 1) die Medianfurche des mittleren Nasenfortsatzes (k); sie ist nur kurz, aber relativ breit. 2) Eine zweite, etwas längere und schmälere Furche, die sogenannte „Nasenrinne“ (g) ist paarig vorhanden und führt aus der Mundhöhle in die Riechgrube; sie wird medialwärts begrenzt vom inneren Nasenfortsatz, lateral vom äusseren Nasenfortsatz und lateral und zugleich etwas von unten, vom

Digitized by Google

Oberkieferfortsatz, an dessen medialem Ende sie in die Mundhöhle mündet. 3) Die „Augennasenrinne“ (i), welche in der Mundhöhle auf ein kurzes Stück Wegs gemeinsam mit der Nasenrinne beginnt und verläuft, erstreckt sich nach dem Auge, welches sie teilweise noch

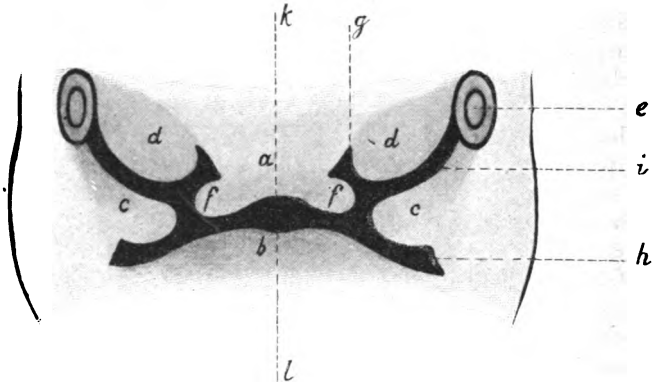

Fig. 67. Primitive Mundöffnung (schematisch).
a Mittlerer Nasenfortsatz mit *f* den Processus globulares. *b* I. Kiemenbogen. *c* Oberkieferfortsätze. *d* Seitliche Nasenfortsätze. *e* Auge. *g* Seitliche Nasenrinne; der Hinweisstrich zeigt nach der Riechgrube. *h* Laterale Mundwinkelrinne. *i* Augennasenrinne. *k* Medianrinne des mittleren Nasenfortsatzes, *l* Medianrinne des I. Kiemenbogens.

umfasst. Sie wird, der Hauptsache nach, vom lateralen Nasenfortsatz und Oberkieferfortsatz begrenzt. Im frühen Stadium nimmt sie eine fast horizontale Lage ein und richtet sich nur nach und nach auf. Aus praktischen Gründen hat man die nach der Riechgrube und dem Auge ausstrahlenden Spalten, zusammen mit dem in die Mundhöhle ragenden gemeinschaftlichen Ansatzstücke, die „ypsilonförmige“ Spalte genannt, siehe Fg. 66, oben. Zwischen den beiden oberen Schenkeln des Y liegt der laterale Nasenfortsatz. Medial vom kurzen Schenkel dieser Spalte findet sich der von His so benannte Prozessus globularis des mittleren Nasenfortsatzes und lateral der Oberkieferfortsatz. 4) Es wird eine seitliche Verlängerung der Mundöffnung hergestellt durch laterale Mundwinkelrinnen (Fig. 67 h). Diese wären als primitive Mundwinkel zu betrachten. 5) In der Medianlinie des ersten Kiemenbogens endlich findet sich eine Vertiefung, genau

Digitized by Google

gegenüber der Medianfurche des mittleren Nasenfortsatzes (l).

Von der Entwicklung der eigentlichen Mundhöhle will ich nur so viel hier anführen, als für die Spaltbildungen in Betracht kommt.

Das Dach der Mundhöhle wird von den Oberkieferfortsätzen gebildet und zwar von den Gaumenplatten desselben, welche sich allmählich einander nähern und in der Mittellinie verwachsen. Vorne drängt sich zwischen diese Linie hinein der mittlere Nasenfortsatz, welcher hier, gleichsam als unteren und vorderen Abschluss der Nasenscheidewand, den Zwischenkiefer liefert. Derselbe lässt jederseits neben der Mittellinie, an derjenigen Stelle, an welcher Gaumenplatten und Zwischenkiefer zusammenstossen, ein kleines Loch, das Foramen incisivum, frei. Die Oberlippe entsteht, im Zusammenhang mit den Zwischenkiefern, durch Vereinigung der beiden Processus globulares; diese senden zwei nach hinten gerichtete Fortsätze, die sich mehr und mehr einander nähern und sich dabei gegenseitig zu senkrecht gerichteten Platten abflachen. Durch gänzliche Verschmelzung dieser beiden Platten entsteht der knorpliche Teil des Septum narium.

Nach dem eben Gesagten bietet die Deutung der angeborenen Spaltbildungen der Mundgegend, sofern dieselben typisch und nicht durch anderweitige pathologische Vorgänge kompliciert sind, keine sonderlichen Schwierigkeiten mehr.

Die häufigste Spaltbildung entsteht als Folge mangelhaften Verschlusses der in Fig. 66, oben, angedeuteten ypsilonförmigen Spalte; ganz besonders betrifft dies den medialen Schenkel (siehe auch Fig. 67 g) im Verein mit dem unteren. 1) Die seitliche Lippenspalte, (hiezu Fig. 66, unten) auch „Hasenscharte" genannt, entspricht diesem nicht verschlossenen medialen und unteren Schenkel der ypsilonförmigen Spalte. Sie stellt also die mangelhafte Verwachsung von mittlerem und seitlichem Nasenfortsatz dar; demgemäss teilt sie die Lippe in der Gegend zwischen dem seitlichen Schneidezahn und dem Eckzahn in zwei Teile. Gewöhnlich ist die Hasenscharte einseitig, betrifft sie beide Seiten, so kann dann das Mittelstück mit Phil-

Digitized by Google

trum, Zwischenkiefer und Nasenseptum als sogenanntes „Bürzel" mehr oder weniger beträchtlich über das Gesichtsniveau vorspringen. Schon Goethe hatte erkannt, dass es durch mangelhafte Vereinigung von Ober- und Zwischenkiefer zur Bildung der doppelseitigen Hasenscharte kommt. Die einfache Hasenscharte aber hatte er unrichtig gedeutet; er führte sie auf mangelhafte Vereinigung der beiden Zwischenkiefer zurück. Der Grund dieses Irrthumes ist darin zu suchen, dass ihm die seitliche Lage der Hasenscharte entgangen war. Er hatte sich dieselbe offenbar stets in der Mittellinie der Oberlippe gedacht, allwo sie nur in äusserst seltenen Fällen und dann in Folge ungenügenden Verschlusses der Medianrinne des mittleren Nasenfortsatzes, entsteht. 2) Nicht allzu häufig kommt es vor, dass die Hasenscharte, anstatt mit dem Nasenloch ihren Abschluss zu finden, als seitliche Nasenspalte senkrecht in die Höhe steigt, bis in die Gegend der Nasenwurzel. Analog der Hasenscharte, kann auch diese Spalte beidseitig vorkommen, dann ragt die Nase frei hervor, nur hinten gestützt durch das Septum. Genetisch handelt es sich bei der seitlichen Nasenspalte um mangelhaften Verschluss des inneren, zur Riechgrube ziehenden Schenkels der ypsilonförmigen Spalte; es konnte sich also der durch die Nasenrinne getrennte, ganze mittlere Nasenfortsatz nicht mit dem seitlichen vereinigen. 3) Als schräge Gesichtsspalte bezeichnet man eine lange Rinne, welche an der Stelle der Hasenscharte oder noch öfters etwas lateral davon beginnt und schräg nach dem Auge zieht, allwo sie am unteren Augenlid als Colobom endigt; ja sie kann selbst, in schweren Fällen, von unten her das Auge umfassen und bis an die seitlichen Enden der Augenbrauen reichen. Diese schräge Gesichtsspalte stellt die mangelhafte Vereinigung des lateralen Schenkels der ypsilonförmigen Spalte, also vom lateralen Nasen- und Oberkieferfortsatz dar, sie entspricht somit der Augennasenrinne (Fig. 67 i). 4) Bleibt die Lücke zwischen erstem Kiemenbogen und Oberkieferfortsatz offen, so entsteht die quere Gesichtsspalte; diese stellt also ein Persistieren

Digitized by Google

der primitiven Mundwinkel (siehe Fig. 76 h) dar. In einem scheinbaren Widerspruche mit dem eben Gesagten steht die Thatsache, dass die quere Gesichtsspalte in einem schrägen, nach oben gerichteten Bogen nach dem Ohre verläuft, denn die Gehöranlage liegt ja viel tiefer in der Gegend des zweiten Kiemenbogens; diese Richtung wird auch nur verständlich, wenn man sich das Emporrücken des Gehörorgans vom zweiten zum ersten Kiemenbogen vergegenwärtigt. 5) Viel seltener als diese seitlichen Spaltbildungen sind solche der Mittellinie; sie stellen im Oberkiefer die Medianspalte der Oberlippe dar, d. h. die Bildung des Philtrums ist unterblieben und an dessen Stelle klafft eine Lücke. Es handelt sich hier um Stehenbleiben der ursprünglichen Medianspalte des mittleren Nasenfortsatzes (Fig. 67 k), wodurch die Processus globulares nicht zur Vereinigung gelangen konnten. Aus den Thatsachen der Embryologie geht als selbstverständlich hervor, dass diese Spalte niemals über den unteren Ansatz der Nase hinausreichen kann. Immerhin kann in schweren Fällen, mangels einer richtigen Basis, die Ausbildung der Nasenspitze unmöglich gemacht werden; alsdann stehen die Nasenlöcher weit von einander ab, und dazwischen spannt sich eine flache, oft sogar concave Hautstelle aus. 6) Am seltensten unterbleibt die Vereinigung der beiden ersten Kiemenbogen, wodurch eine Medianspalte der Unterlippe zu stande kommt.

Von besonderer Wichtigkeit für uns sind die ad 1 und 2 aufgeführten Missbildungen, d. h. die seitliche Lippen-, eventuell Nasenspalte. Diese kann entweder auf die äusseren Weichteile lokalisiert bleiben oder sich in das Innere der Mundhöhle hinein erstrecken. Im ersteren Falle hat man es mit der Hasenscharte (Labium leporinum), im anderen mit dem Wolfsrachen (Palatum fissum) zu thun. Je nach der Lokalisation hat man eine Nomenklatur gewählt, die ich Ihnen nicht vorenthalten will. — Erstreckt sich die Spaltbildung nicht über den Bereich der Lippe hinaus, so spricht man von Cheilo-Chisma; dies wäre also die eigentliche Hasenscharte. Kompliziert sich mit diesem Zustande noch eine Spaltung des Alveolarfortsatzes des Oberkiefers, so ist dies

Digitized by Google

das Cheilo-Gnatho-Chisma. Ist auch der weiche Gaumen in die Spaltbildung einbezogen, so besteht ein Cheilo-Gnatho-Urano-Chisma; in diesem Falle ist der ganze Gaumen gespalten. Bei teilweiser Spaltung spricht man von einem Urano-Colobom.

Die Gaumenspalte beginnt, entsprechend der Lage des Zwischenkiefers, zwischen dem seitlichen oberen Schneide- und Eckzahn und erreicht erst, nach Umgehung des Zwischenkiefers, die Mittellinie. Durch diese Spalte wird eine Verbindung hergestellt zwischen Mund- und Nasenhöhle; bei doppelseitiger Gaumenspalte ragt das Nasenseptum frei in die Mundhöhle. Ausser dem harten kann auch der weiche Gaumen gespalten sein, und zwar soweit nach hinten, dass die Uvula in zwei Teile zerfällt, ja es kann sogar die Uvula, sowie ein mehr oder weniger grosser Teil des Gaumensegels fehlen.

In klinischer Beziehung sind Gesichtsspalten aus dem Grunde von grösster Bedeutung, weil sie Erwachsenen ihren Lebensunterhalt sehr erschweren können, indem sie nicht nur die Schönheit, sondern auch die Sprache enorm beeinträchtigen. Kinder mit solchen Defekten weisen eine grössere Sterblichkeitsziffer auf, als normale; sie gehen wegen erschwerter Nahrungsaufnahme oder dadurch, dass die Respirationsorgane des ungehinderten Luftzutrittes wegen erkranken, zu Grunde. Die Therapie beansprucht aus diesen Gründen fortwährend das grösste Interesse der Chirurgen und Zahnärzte. Diejenige der Hasenscharte besteht in einem möglichst frühzeitigen operativen Eingriff, der den Zweck verfolgt, die unvereinigten Lippenränder durch Anfrischen und Naht zum Verwachsen zu bringen; es ist dies die Cheiloplastik. Die Behandlung der Gaumenspalten ist im Prinzip dieselbe; auch hier handelt es sich um Anfrischen und Vernähen der Spalträndern. Am harten Gaumen nennt man diese Operation die Uranoplastik. Da stets zu wenig mucös-periostales Material vorhanden ist, genügt es nicht, die beiden neugeschaffenen Wundränder mit einander zu vereinigen, sondern es müssen noch seitliche, der Spalte parallel laufende Entspannungsschnitte angebracht werden. Die Operation des weichen Gaumens, die Staphylor-

Digitized by Google

rhaphie bezweckt die Vereinigung des gespaltenen Gaumensegels und der Uvula.

Oftmals kann aber, wenn die Missbildung eine zu grosse ist, trotz dieser Massregel ein Verschluss nicht auf operativem Wege bewerkstelligt werden, weshalb man gezwungen ist, einen Obturator, d. h. einen die noch bestehende Lücke verschliessenden Apparat, anzubringen. Ist nur ein Colobom oder Chisma des harten Gaumens vorhanden, dann ist das Anbringen eines Verschlusses sehr leicht; man fertigt einfach eine Gaumenplatte aus Kautschuk oder Metall, die man mit Klammern an allfällig vorhandenen Zähnen befestigt. Bei Defekten des weichen Gaumens hingegen hat man, wegen der Mitbeteiligung dieser Partie beim Sprechen und Schlucken, viel kompliciertere Verhältnisse vor sich, und es ist dementsprechend die Konstruktion der Apparate keine so einfache.

Einen einfachen und brauchbaren Apparat dieser Art hat Suersen konstruiert; er legte demselben die

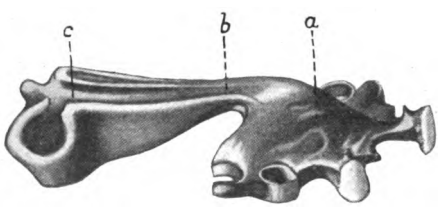

Fig. 68. Gaumenobturator von Suersen. *a* Gebissplatte, *b* starres Verbindungsstück, *c* Hartgummikloss.

physiologische Thatsache zu Grunde, dass beim Sprechen und Schlucken fortwährend zwischen Mund- und Nasenhöhle ein Schliessen und Oeffnen der Kommunikation vor sich gehen müsse. Bekanntlich bildet sich beim Gesunden dieser Verschluss dadurch, dass sich einerseits der Musculus levator veli palatini und mit ihm das Velum in die Höhe hebt. Zu gleicher Zeit tritt andererseits durch Kontraktion des Musculus constrictor pharyngis superior die hintere Pharynxwand nach vorne; in solcher Art berühren sich Gaumensegel und Rachenwand zu einem luftdichten

Digitized by Google

Abschlusse, der sich zu jeder Zeit und in jeder Intensität wieder lösen kann.

Diesen Verhältnissen tragen die Apparate von Suersen Rechnung; sie ersetzen in Form einer starren Masse (Hartgummi) das Gaumensegel, dessen allfällig noch vorhandene Teile in seitlichen Rinnen gleiten. Statt der näheren Beschreibung verweise ich auf Fig. 68. Indem

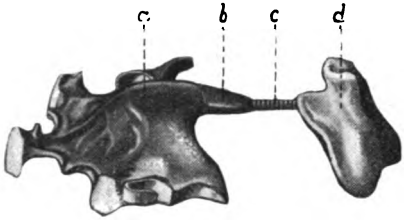

Fig. 69. Gaumenobturator von Schiltsky, in etwas abgeänderter Form.
a Gebissplatte, *b* Schloss, *c* Spiralfeder, *d* Weichgummikloss.

sich nun die Pharynxwand nach vorne wölbt, presst sie sich gegen die hintere Wand des Obturators; dadurch wird der Nasenrachenraum in ein oberes Cavum pharyngonasale und ein unteres Cavum pharyngo-orale abgeteilt; es bildet sich also, mit einem Worte, der bezweckte Verschluss. Dieser von Suersen erdachte Obturator kann nur da zur Anwendung kommen, wo das Gaumensegel fehlt; sobald dasselbe aber noch in ziemlichen Zusammenhange vorhanden ist, oder wenn mit Erfolg die Staphylorrhaphie ausgeführt worden ist, muss man zu andern Hilfsmitteln greifen.

Dieses Problem, bei teilweise noch vorhandenem Gaumensegel einen Obturator anbringen zu können, hat Schiltsky gelöst. Nach seiner Angabe wird der Verschluss des Nasenrachenraumes durch einen elastischen Ballon hergestellt, der sich allen Formveränderungen, wie sie beim Sprechen und Schlucken entstehen, anpassen soll. Der Ballon wird durch eine Spiralfeder mit einer, den harten Gaumen bedeckenden Platte, verbunden, wodurch ihm alle Bewegungen des weichen Gaumens mitgeteilt werden; wegen der leichten Zersetzbarkeit der Gummiblasen einerseits, und um andererseits den Hart-

Digitized by Google

gummi, der leicht drückt, zu umgehen, hat man den Rachenkloss, wie er in Fig. 69 dargestellt ist, aus Weichgummi angefertigt. Damit dieser Weichgummikloss durch sein Gewicht nicht etwa die Feder hinunterzieht, wodurch sie verhindert wäre, den Bewegungen des weichen Gaumens zu folgen, hat man darauf Bedacht genommen, ihn möglichst leicht zu machen. Dies gelingt am ehesten, indem man einen Kern aus Kork in denselben einvulkanisiert.

Zahn- und Kieferanomalien.

Was die Ursachen anlangt, welche zu Zahn- und Kieferanomalien führen, so möchte ich auf die Beobachtung von Virchow aufmerksam machen, dass für die richtige Einstellung der Zähne einerseits der normale Zungendruck, anderseits der Lippen- und Wangendruck von grösster Wichtigkeit seien. Diesen beiden formgebenden Einflüssen wäre noch der normale Kauakt an die Seite zu stellen. Virchow hat beobachtet, dass die Prognathie bei Cretins dadurch zu stande kommt, dass die Zunge unmässige Dimensionen annimmt, so dass die Zähne nach vorn gedrängt werden; bei Leuten mit Wolfsrachen jedoch tritt gerne Progenie auf, weil die gespannte Oberlippe auf die oberen Incisiven, die Zunge dagegen auf die unteren Zähne drückt. — Ferners veranlassen adenoide Wucherungen des Rachens Offenlassen des Mundes; dieser Umstand bewirkt, dass die Zähne nicht aufeinanderbeissen und folglich der Wangendruck einwirken und zu engem Oberkiefer führen kann.

Beim Gesunden kommt sicherlich in erster Linie der Raummangel in Frage, der dadurch entsteht, dass das Kind civilisierter Rassen zu kleine Kiefer erbt. Die Zähne finden dann keinen Platz und drängen sich gegenseitig aus ihrer Stellung. Gegen diese, von Sternfeld aufgestellte Behauptung hat sich Warnekros gewandt mit dem Bemerken, dass notwendigerweise bei Vererbung kleiner Kiefer sich auch eine solche kleiner Zähne ein-

Digitized by Google

stellen müsste, als Folge der Degeneration durch Inactivität. Ich glaube aber dennoch, dass wir den Raummangel annehmen dürfen; denn einmal hat Rütimeyer nachgewiesen, dass sehr oft die Zähne Merkmale phyletischer Vorläufer an sich tragen, dass sie sich also weniger rasch verändern als ihre Umgebung; somit würden wir die grossen Zähne unserer Vorfahren übernommen haben und die kleinen Kiefer unserer Eltern. Dass dem so ist, hat übrigens auch Walkhoff gezeigt, indem er auf die Verhältnisse der Zahnentwicklung hinwies. Meisselt man nämlich einen menschlichen Kiefer zur Zeit des Zahnwechsels auf, so kann man beobachten, dass die secundären Zahnkeime höchst unregelmässig gelagert sind zwischen und neben den Wurzeln der Milchzähne. Diese Unregelmässigkeit findet sich aber nur bei civilisierten Völkern; bei Naturvölkern wird eine ganz bestimmte Gesetzmässigkeit eingehalten. Eine Folge der schiefen Lage der secundären Zahnkeime ist der Umstand, dass das Resorptionsorgan an einer falschen Stelle oder gar nicht an den Milchzahn angedrückt wird; dieser bleibt deshalb stehen, und der nach aussen strebende bleibende Zahn ist gezwungen, anstatt an dessen Stelle, neben ihn zu treten.

Der vorzeitige Verlust der Milchzähne wirkt höchst nachteilig auf das bleibende Gebiss. Am auffälligsten macht sich dies am zweiten Milchbackzahn geltend, der darum möglichst lang erhalten werden sollte. Geht dieser durch Extraction oder Caries vorzeitig verloren, so rückt der erste bleibende (Sechsjahr—) Molar sofort in die Lücke und versperrt den Prämolaren den Platz, die später durchbrechen und sich nunmehr eine falsche Stellung suchen müssen. Es besteht eben eine merkwürdige Tendenz der Zähne, innerhalb des Krümmungsmerkmales des Zahnbogens (Walkhoff) die Zahnreihe dicht zu schliessen.

Gehen bleibende Zähne verloren, so verschieben sich auch leicht die übrigen; besonders ist dies der Fall, wenn dadurch die Articulation der Molaren ganz aufgehoben wird; dann werden die vorderen Zähne dachartig vorgeschoben. Fehlt nur ein Antagonist, so wächst der gegenüberliegende Zahn, durch sein Bestreben, den

Digitized by Google

anderen zu treffen, in die Lücke hinein, bis er locker wird und ausfällt.

Es werden manchmal an der Zahnleiste zu viel Anlagen abgeschnürt, die dann gelegentlich zum Durchbruche kommen, und zwar gewöhnlich ausserhalb des normalen Zahnbogens, weil sie in demselben keinen Platz finden. Seltener ist es, dass zu wenig Zähne ausgebildet werden; es soll dies gelegentlich bei Cretinismus und bei Imbecillität vorkommen; aber andererseits auch durch die Evolution der phylogenetischen normalen Entwicklung werden Zähne eliminiert. So ist es ja bekannt, dass der Weisheitszahn bei den hochcivilisierten Völkern im Schwinden begriffen ist, während ihn die Naturvölker noch in vollem Umfang besitzen; auch der seitliche obere Incisivus fällt der Degeneration anheim, und wir finden gar nicht selten Leute, denen dieser Zahn fehlt. (Fig. 82 a.)

Amoëdo hat ferner auf die interessante Thatsache hingewiesen, dass ein gewisser Zusammenhang bestehe zwischen der Ausbildung der Haare und derjenigen der Zähne, so zwar, dass Haarmenschen zu wenig und mangelhaft entwickelte Zähne haben.

Aberration der Zahnleiste kann zu Heterotopie führen, d. h. es kann ein Zahn an dem Platze eines anderen zum Durchbruche kommen.

Allgemeinleiden, z. B. Rhachitis, Scrophulose und angeborene Syphilis führen leicht zu Difformitäten der Zähne und der Kiefer und somit zu Irregularitäten der Zahnstellung, sowie zu Mangel einzelner Zähne.

Zum Schlusse möchte ich auf die traumatischen Einflüsse aufmerksam machen, welche zu Stellungsanomalien führen können. Einmal kommt die Fractur in Betracht, welche, sofern sie mit Dislocation eines bezahnten Kieferteiles verbunden ist, auch zu Dislocation einzelner oder mehrerer Zähne führt. Dann gehören hieher die Fälle von Daumenlutschen und von Saugen an Gegenständen, wodurch bei Kindern oft Disharmonien des Zahnbogens zu Stande kommen.

Die Störungen, welche durch Zahnirregularitäten verursacht werden, sind einmal kosmetischer Natur,

Digitized by Google

d. h. das Aussehen leidet mehr oder weniger hochgradig darunter. Dann ist die Masticatión eine unvollkommene, wenn Kauflächen einander nicht treffen. Ferner können schiefstehende Zähne auch die Schleimhaut der Lippen und Wange, sowie die Zunge verletzen. Sie können sogar gelegentlich die Aussprache erschweren, besonders wenn die Zunge an dislocierte Zähne anstösst. Ja, es ist infolge davon schon Stottern beobachtet worden. Ich habe einen Fall behandelt, bei dem die vorstehende obere Zahnreihe derart auf die Unterlippe biss, dass diese blutig und hochgradig geschwollen war, als sich der Patient bei mir vorstellte.

Schiefstehende Zähne fallen viel leichter der Caries anheim als normale, weil an ihnen die Speisereste eher haften bleiben; dies ist besonders der Fall, wenn der eine innerhalb oder ausserhalb des Zahnbogens steht; dann bildet sich ein gefährliches Trigonum, in dem sich Speisen ungestört zersetzen können.

Bei Progenie und Orthogenie, bei denen die Schneidezähne der oberen und unteren Reihe unrichtig articulieren, schleifen sich die Zähne vorzeitig ab; dies trifft oftmals auch bei unrichtig articulierenden Kauzähnen zu.

Die Anomalien können folgender Art sein:

1. Formanomalien einzelner Zähne.

Es kann an den Zähnen sowohl die Form und Grösse der Krone, als diejenige der Wurzel, erheblichen Schwan-

Fig. 70. Oberer seitlicher Schneidezahn mit zwei Wurzeln.

Fig. 71. Zweiwurzliger oberer Eckzahn.

Fig. 72. Unterer zweiter Praemolar mit hackenförmig gebogener Wurzel.

kungen unterworfen sein; besonders die Letzteren sind oft der Sitz anormaler Verhältnisse. Aus dem reichen Materiale, das sich im Laufe der Jahre gewinnen liess,

Digitized by Google

will ich nur einige Fälle zur Darstellung bringen. — Schneide- und Eckzähne sind manchmal zweiwurzlig, Fig. 70 und 71 stellt je einen solchen Schneide- und Eckzahn dar; auch sind ihre Wurzeln manchmal ganz unbotmässig verkrümmt. Dies trifft auch für die Prämolaren zu. In Fig. 72 und 73 liess ich Prämolaren zeichnen mit verkrümmten Wurzeln. Einen absonderlich gebauten, wie aus zwei einzelnen Zähnen zu-

Fig. 73. Unterer Prämolar mit eigentümlich verbogener Wurzel.

Fig. 74. Oberer erster Prämolar, seitlich so tief der Länge nach gefurcht, dass man glaubt, zwei verschmolzene Zähne vor sich zu haben.

Fig. 75. Oberer erster Prämolar mit drei Wurzeln.

sammengesetzt erscheinenden ersten oberen Prämolaren, zeigt uns Fig. 74. Selten sind die Fälle, deren ich einen in Fig. 75 darstellen liess, nämlich, dass der erste obere Prämolar, der sonst zweiwurzlig ist, drei Wurzeln besitzt. — Noch häufiger als dies bei Vorderzähnen der Fall ist, weisen die Wurzeln der Mahlzähne

Fig. 76. Oberer Molar mit stark divergierenden Wurzeln.

Fig 77. Unterer Molar mit stark convergierenden Wurzeln.

Fig. 78. Unterer Weisheitszahn mit fünf gekrümmten Wurzeln (auf diesem Bilde sind nicht alle zu sehen).

Anomalien auf. Hochgradige Divergenz (Fig. 76), sowie ebensolche Convergenz (Fig. 77) werden nicht allzu selten beobachtet; beide erschweren sowohl die Wurzelsondierung, als die Extraction der Zähne. — Von den vielen an den Weisheitszähnen angetroffenen Abnormitäten, sei

Digitized by Google

nur eine (Fig. 78), bei der an einem unteren Weisheitszahne 5 gekrümmte Wurzeln zur Ausbildung gelangten, dargestellt.

2. Stellungsanomalien einzelner Zähne.

Einzelne Zähne stehen manchmal wohl in der Reihe an ihrem richtigen Platz, aber sie haben sich um ihre Längsachse gedreht (Fig. 79). Sie können aber auch nach jeder beliebigen Richtung von der normalen

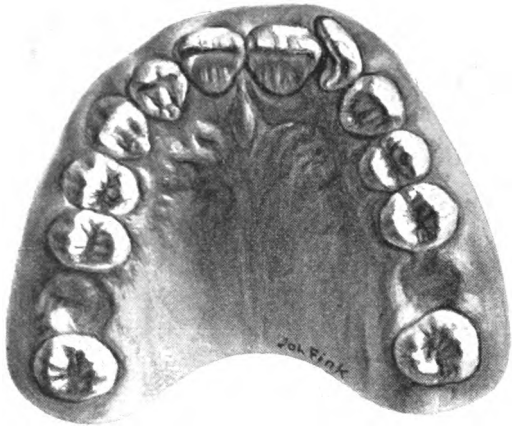

Fig. 79. Torsion eines linken oberen lateralen Schneidezahnes.

Lage abweichen. Am häufigsten findet man diese Torsion an den Schneidezähnen und zwar öfter an den oberen als unteren; aber auch alle anderen Zahngattungen, am seltensten wohl die Molaren, sind gelegentlich von dieser Anomalie befallen.

Dann kann ein Zahn ausserhalb oder innerhalb des Zahnbogens stehen; das erstere sieht man sehr häufig bei den oberen Eckzähnen, die zur Zeit ihres an und für sich späten Durchbruches den für sie bestimmten Raum schon ausgefüllt finden und nach aussen durchbrechen (absoluter Raummangel, Sternfeld); aber

Digitized by Google

auch untere Schneidezähne kommen oft lingual und obere palatinal (Siehe Fig. 80 und 81) vom Zahnbogen zu stehen.

Die Prämolaren stehen viel seltener ausserhalb des Zahnbogens; ist dies der Fall, so kann man fast immer

Fig. 80. Seitlicher oberer Schneidezahn, palatinal vom Zahnbogen stehend.

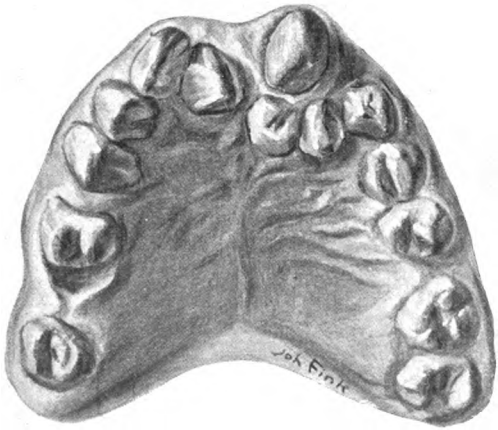

Fig. 81. Drei Schneidezähne des oberen Zahnbogens, welche palatinal durchgebrochen waren.

annehmen, dass der zweite Milchbackzahn zu früh verloren ging und der sechsjährige Molar in die Lücke nachrückte.

Als Heterotopie oder Transposition bezeichnet man im landläufigen Sinne den Zustand, bei dem

Digitized by Google

zwei Zähne ihren Platz gewechselt haben oder wenn auch nur einer an einem Platze steht, der einem anderen zukommt. Am ehesten wohl wechseln Prämolaren ihren Platz mit Schneidezähnen. Magitôt spricht von einer

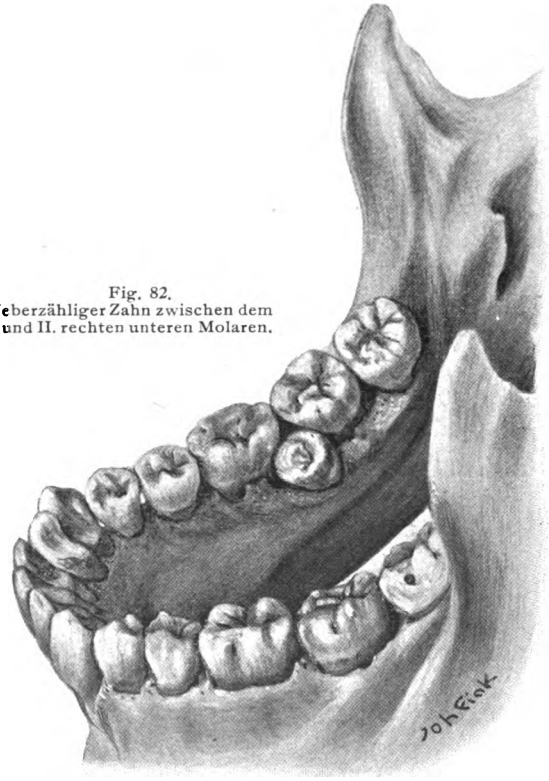

Fig. 82.
Ueberzähliger Zahn zwischen dem I. und II. rechten unteren Molaren.

Heterotopie par génèse, wenn Zähne ausserhalb des Alveolarfortsatzes, im harten Gaumen, in der Highmorshöhle oder gar in der Orbita zum Durchbruch kommen.

Digitized by Google

3. Ueber- und Unterzahl einzelner Zähne.

Ueberzählige Zähne kommen in mancherlei Gestalt vor. Entweder gleichen sie auffallend normalen Zähnen, oder es sind einfache Höcker- und Zapfenzähne. Sie verdanken ihre Entstehung einer Ueberproduktion von Schmelzkeimen, die sich entweder durch Sprossung am Verbindungsstrang zwischen Milchzahnanlage und Mundepithel, oder am secundären Schmelzkeime selbst vollzogen hat.

Busch fasst die eigentlichen Zapfenzähne als selbständige Gebilde auf, die sich durch mechanische Ursachen von der ersten Zahnanlage abgespalten haben. Entgegen der Ansicht anderer hält er die Bildung von Zapfenzähnen nicht als eine atavistische Erscheinung,

Fig. 83. Der laterale Schneidezahn links ist nie zur Ausbildung gelangt. (Reduction.)

an die man doch denken könnte, wenn man den ursprünglichen haplodonten, vielzahnigen Typus des Säugetiergebisses in Betracht zieht.

Supernumeräre Zahngebilde kommen im Gebiete der Schneidezähne häufiger vor als an den Kauzähnen, doch sind solche auch daselbst beobachtet worden, und ich besitze den Abguss eines wunderbaren Exempels, den ich in Fig. 82 abgebildet habe.

Die Unterzahl der Zähne ist für den Praktiker weniger wichtig als die Ueberzahl. Sie kann eine Erscheinung der Reduction des menschlichen Gebisses sein, und da sind es, wie schon bemerkt, der Weisheitszahn und der obere seitliche Schneidezahn (siehe Fig. 83), die sich, nach Ansicht der meisten Autoren, zurückgebildet haben. Daneben hat man aber auch an Retention von Zahnkeimen oder ausgebildeten Zähnen zu denken.

Digitized by Google

Tab. 16. Prognathie. Der Oberkiefer ist samt der Nasenbasis stark nach vorne geschoben. Der Unterkiefer ist normal. 16jähriger Jüngling.

Tab. 17. Progenie. Der Unterkiefer ist so sehr nach vorne geschoben, dass dessen Vorderzähne sich beim Zubeissen vor die oberen stellen. Der Oberkiefer ist normal. 50jährige Frau.

4. Anomalien ganzer Zahnreihen mit und ohne Einbeziehung des Kiefers.

Der eigentliche normale Zustand, die Orthognathie, besteht bei den civilisierten Völkern darin, dass die oberen Schneidezähne beim Zusammenbeissen mit ihren Lingualflächen über die labialen der unteren Schneidezähne gleiten. Ist das nicht der Fall und treffen die Schneiden der Schneidezähne direkt aufeinander, so handelt es sich um Orthogenie. Die Folge ist eine rasche Abnutzung der Schneidezähne beider Kiefer, die gelegentlich bis auf den Zahnfleischrand abgekaut werden. Bei den alten Egyptern und den Kelten soll die Orthogenie physiologisch gewesen sein.

Bei der Prognathie (Tafel 16) erreichen beim Zusammenbeissen die oberen die unteren Zähne nicht mehr, sondern sie stehen über dieselben vor. Es ist aber diese pathologische Prognathie nicht zu verwechseln mit der physiologischen, wie sie bei Negerrassen vorkommt, und die darin besteht, dass sowohl Unter- als Oberkiefer vorstehen.

Die pathologische Prognathie kann verschiedene Ausdehnung erreichen, entweder sind nur die oberen Zähne etwas nach vorne geneigt, und es beträgt der Abstand zu den unteren Zähnen nur wenige Millimeter, oder die Entfernung kann im Maximum einige Centimeter betragen, wobei selbstredend der Oberkiefer ein ungewöhnliches Wachstum angenommen hat. In manchen Fällen wird dadurch Prognathie vorgetäuscht, dass der Unterkiefer im Wachstum zurückgeblieben ist, währenddem sich der Oberkiefer normal entwickelt hat (Opisthogenie).

Ist im Gegenteil der Unterkiefer vorspringend, so nennen wir dies Progenie (Tafel 17); nach Virchow soll bei den Friesen normalerweise der Unterkiefer über

Digitized by Google

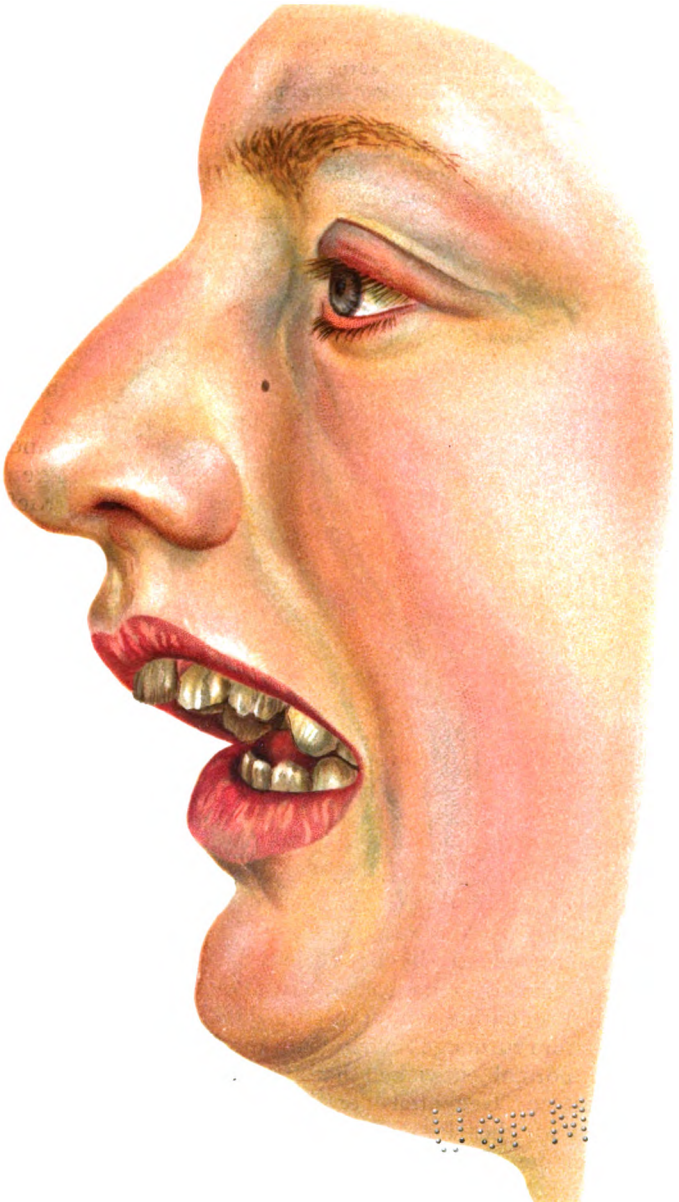

Digitized by Google

Digitized by Google

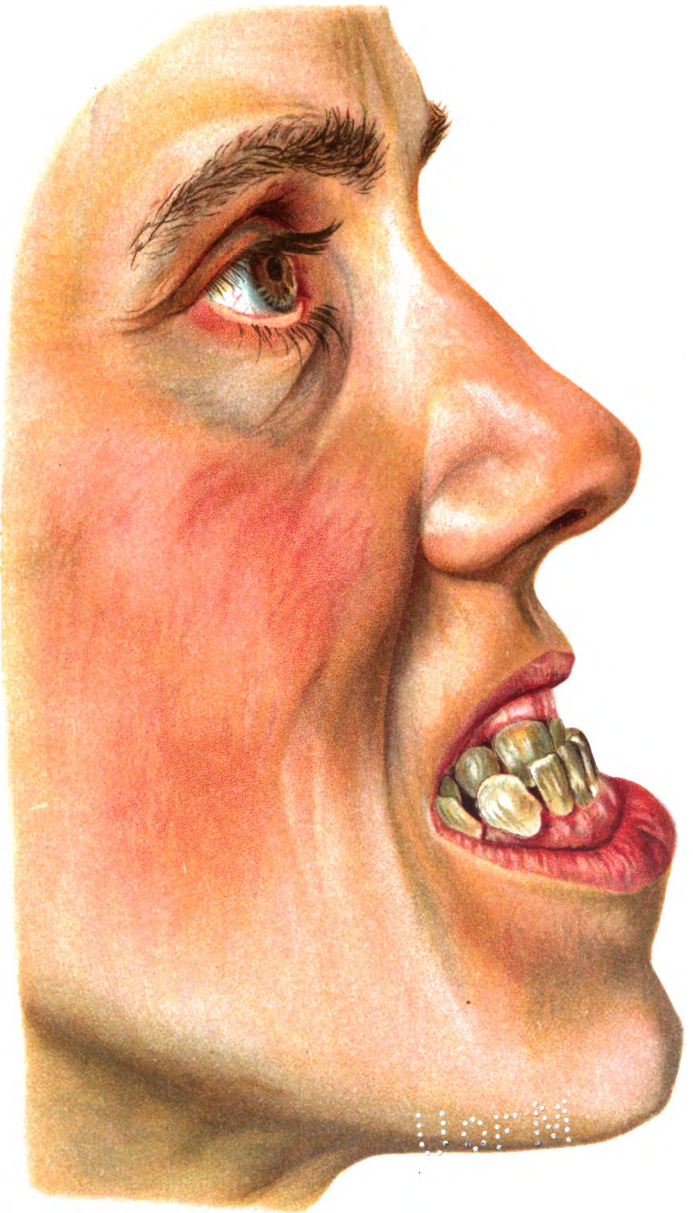

Digitized by Google

Digitized by Google

Fig. 84.

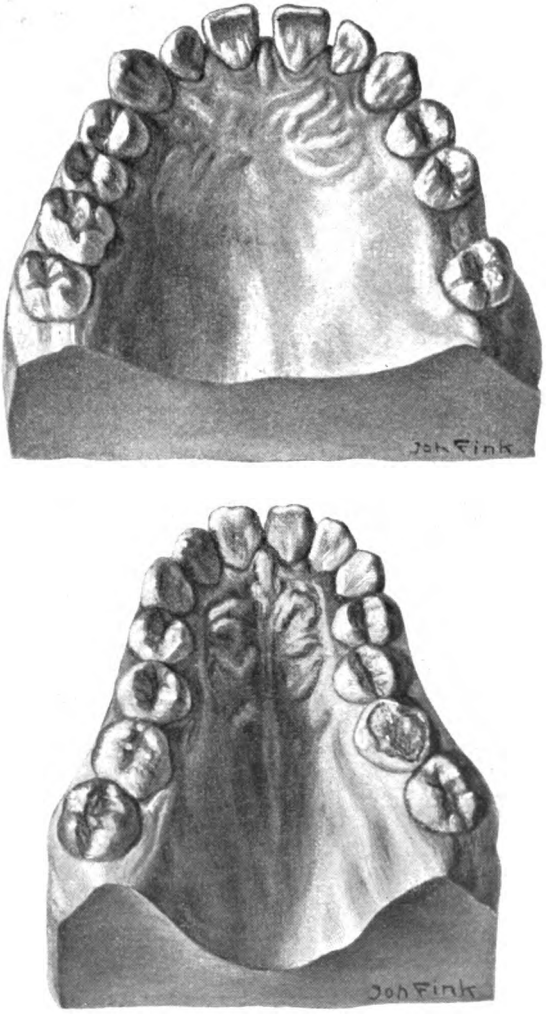

Oben: Normaler breiter Gaumen.
Unten: Contrahierter, in der Gegend der Praemolaren eingezogener Gaumen.

Digitized by Google

Tab. 18. Mordex apertus. Bei diesem offenen Biss treffen wohl, wie dies stets der Fall ist, die Kauzähne aufeinander, aber der Patient ist nicht im Stande, die Vorderzähne miteinander in Berührung zu bringen.

---

den Oberkiefer beissen, so zwar, dass die Lingualflächen der unteren Schneidezähne den Labialflächen der oberen zugewendet sind. Bei der pathologischen Form der Progenie ist es nicht immer der Unterkiefer, der übermässig entwickelt ist (analog der Prognathie), sondern derselbe kann normal ausgebildet und der Oberkiefer in der Entwicklung zurückgeblieben sein (Opisthognathie).

Der Mordex apertus Carabelli (Tafel 18), der „offene Biss", ist eine ziemlich seltene Anomalie, die darin besteht, dass die Zahnreihe im Bereich der Schneidezähne nicht geschlossen werden kann. Er entsteht meistens bei Kindern, die an Tonsillarhypertrophie oder adenoiden Wucherungen des Nasen-Rachenraumes leiden und die deshalb den Mund stets offen halten, wodurch der Alveolarteil im Bereiche der Molaren stark wächst.

Dahin gehört auch der contrahierte Kiefer (Fig. 84, unten), welcher in der Gegend der Prämolaren sattelartig verengt ist, und der gewöhnlich auch zu Prognathie oder Mordex apertus führt.

Es besteht bei demselben stets ein hoher Gaumen, und bedeutet diese Anomalie eigentlich nur eine solche des Kiefers, in dem die Zähne erst in zweiter Linie die veränderte Stellung einnahmen. Den contrahierten Kiefer mit hohem Gaumen fand Down hauptsächlich bei Idioten.

Nicht zu verwechseln mit dem contrahierten Kiefer ist der sogenannte V förmige (Fig. 85), bei dem überhaupt kein Zahnbogen mehr besteht, sondern die Zähne jeder Seite bilden eine gerade Linie, die sich an den Schneidezähnen in einem spitzen Winkel treffen.

Dieser V förmige stets stark verkleinerte Kiefer nun kommt nicht bei Idioten vor, sondern im Gegenteil sehr oft bei geistig gut entwickelten Individuen. Er stellt wahrscheinlich eine Reductionserscheinung dar, die wir uns so zu denken haben, dass der Kiefer auf Kosten des Gehirnteiles fortwährend reduciert, d. h. verkleinert wird.

Digitized by Google

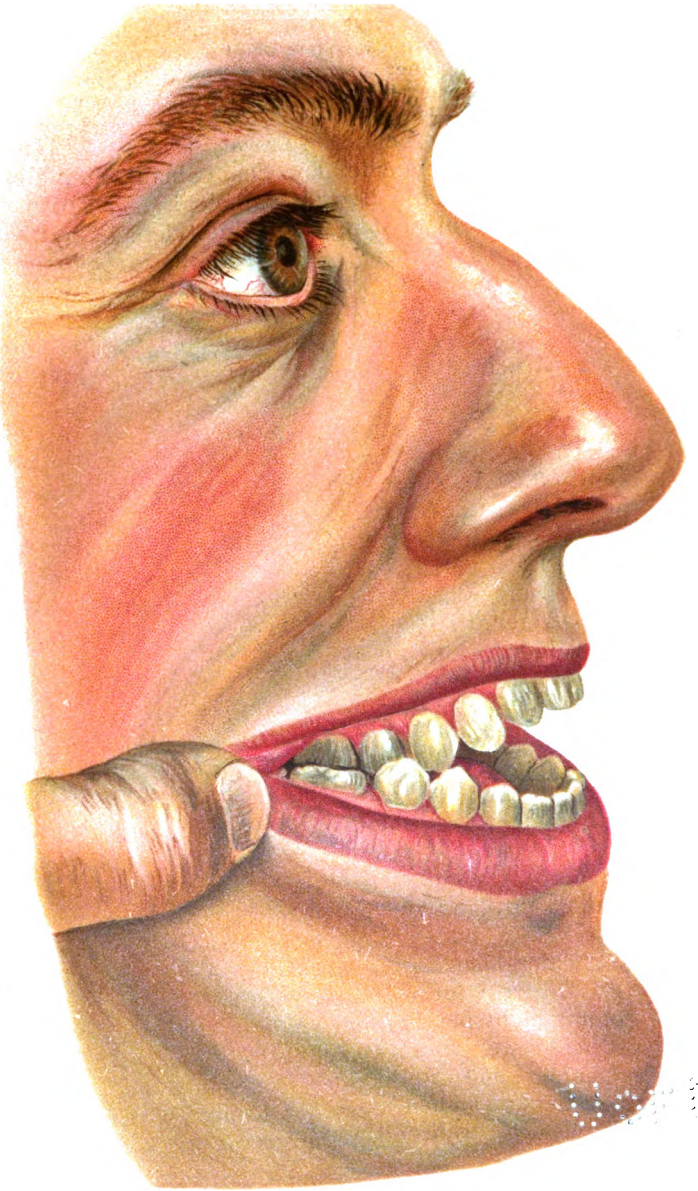

Digitized by Google

Digitized by Google

Auch beim V förmigen Kiefer fällt der hohe Gaumen und die Prognathie in die Augen.

Die Therapie hat sich selbstverständlich nach jedem einzelnen Falle zu richten und scharf die jeweilige Bedürfnisfrage zu ventilieren, d. h. nicht voreilig an die Behandlung heranzugehen, bevor die dringende Notwendigkeit erwiesen ist.

Bei Stellungsanomalien einzelner Zähne ist die Behandlung oft eine rein operative. Der Grund solcher Anomalien liegt nämlich oft in Platzmangel, und da soll vor allen Dingen Platz geschaffen werden. Dies

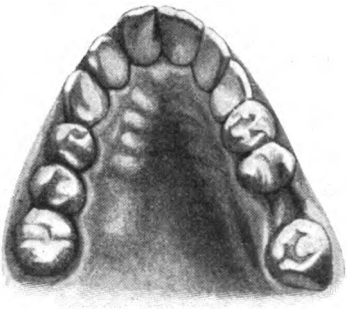

Fig. 85. V-förmiger Gaumen eines 15jährigen Jünglings.

geschieht durch Extraction eines Nebenzahnes, besonders wenn dieser schlechter entwickelt ist als der schiefstehende; dieser letztere rückt dann von selbst in seine richtige Lage. Oft kommt es vor, dass solche Nebenzähne gesund sind, weshalb man sie nicht gerne opfert; in solchen Fällen extrahiere man ruhig beliebige andere Zähne z. B. Prämolaren und Molaren. Durch geeignete maschinelle Vorrichtungen lässt sich ein solcher Zahnbogen leicht wie ein normaler gestalten. Am schonendsten, aber zeitraubendsten ist es, den ganzen Kiefer auszuweiten, um so Platz zu schaffen. Zur Expansion hat uns Coffin eine gute Vorrichtung gegeben (Fig. 86), die in einer geteilten Platte besteht, deren jede Hälfte durch eine Feder auseinandergedrückt wird. Es müssen aber stets beide Kiefer in gleichem Masse ausgeweitet werden, da sonst die Articulation darunter leidet. In ge-

Digitized by Google

wissen Fällen leistet auch das Redressement forcé gute Dienste, das man in der Weise zur Ausführung bringt, dass man z. B. einen zurückstehenden Zahn, der

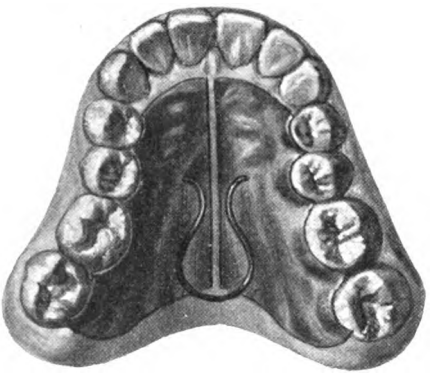

Fig. 86. Coffinplatte zum Ausweiten zu enger Gaumen.

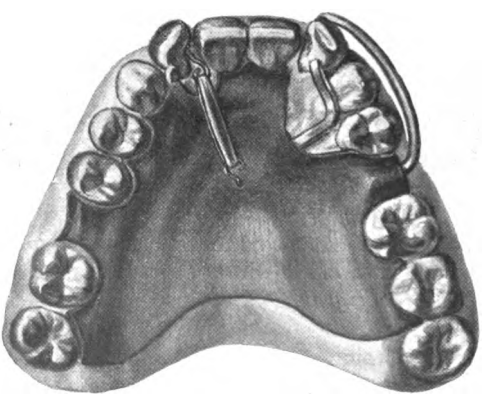

Fig. 87. Regulierungsapparat für gedrehte Zähne, bei genügendem Raume. Als treibende Kraft dient auf der linken Seite Golddraht, auf der rechten Kautschuk.

vor sich eine kleine Lücke lässt, mit der Zange vorsichtig fasst und in diese Lücke hineindrängt. Durch eine Ligatur wird er dann an die Nachbarzähne festgebunden bis er nicht mehr wackelt. Um Torsionen (ohne oder nur mit wenig Raummangel) zu korrigieren, verwendet man Ap-

Digitized by Google

parate, welche nach dem Principe von Fig. 87 hergestellt werden. Hiebei wird einfach ein fixer Punkt (Gaumenplatte oder Goldkrone) geschaffen und ein beweglicher Punkt, welcher die treibende Kraft darstellt, (Federdraht, Kautschuk etc.). Die treibende Kraft bringt auf kürzestem Wege den Zahn in seine ihm zukommende Stellung. — Herrscht aber im Zahnbogen Raummangel, so führt eine Maschine, wie sie in Fig. 88 abgebildet wurde, besser zum Ziele. Dieselbe wirkt in dem Sinne, dass durch Verschieben mehrerer Zähne nach einer durch Extraction gewonnenen

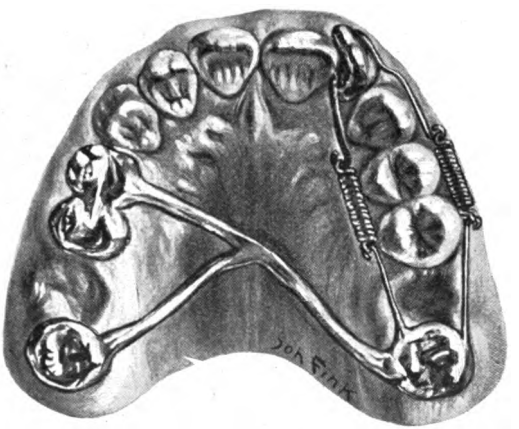

Fig. 88. Regulierungsapparat für einen gedrehten Zahn, der die linke obere Zahnreihe um die Breite des extrahierten I. Molaren zurückzuziehen hat, um Platz zu schaffen.

Lücke, genügend Platz gewonnen wird für den schief gewachsenen Zahn.

Die Correctur der Ueberzahl darf nur geschehen, wenn die überzähligen Zähne wirklich Schaden bringen. Da sie in den meisten Fällen abnorm gelagert und gebildet sind, so kann ihre Entfernung kaum von Nachteil sein.

Die Unterzahl der Zähne ist für die Therapie gar nicht so unzugänglich, wie dies gewöhnlich angenommen wird. Jedenfalls soll man durch Expansion versuchen, eventuell retinierten Zähnen den Durchbruch zu erleichtern. Dann sind solche Fälle sehr dankbar, bei

Digitized by Google

denen trotz des vorhandenen Platzes ein Zahn nicht zum Durchbruch gelangt. Denn, hat die Radiographie ergeben, dass kein Zahnkeim vorhanden ist, so schliesst man die Lücke auf die Weise, dass man durch eine Zugvorrichtung die hinteren Zähne nach vorn befördert bis zum Verschlusse dieser Lücke. Es lohnt sich aber nur bei Vorderzähnen diese Procedur vorzunehmen.

Bei Anomalien ganzer Zahnreihen kommt für die pathologische Prognathie die orthopädische Behandlung in Betracht, entweder combiniert mit Extraction von Backzähnen oder, wenn die Zähne weit auseinanderstehen, auch ohne dies. Ist der Kiefer genügend breit, so zieht man einfach mit einer gleichmässig gebogenen Metallschiene die vorderen Zähne zurück. Zur Fixation des Zug-Apparates kann eine Gaumenplatte gewählt werden; von Vortheil sind auch Goldkronen, die man auf die Molaren cementiert. Hochgradige Opisthogenie wird auf die Art geheilt, dass man durch Anbringung schiefer Ebenen den Unterkiefer zwingt, weiter nach vorn zu greifen; dadurch bildet sich schliesslich ein neues, etwas vor der ursprünglichen Stelle gelegenes Kiefergelenk. Diese Art der Correctur halte ich für eine vollkommenere als das Vordrängen der unteren Vorderzähne.

Beim contrahierten und Vförmigen Kiefer ist die Expansion mindestens so wichtig, wie die Retraction, und man kann sich mit Vorteil neben einer zurückziehenden Vorrichtung der federnden Coffinplatte bedienen. Ich habe versucht, diese Doppelwirkung auf ein und derselben Maschine anzubringen, und ist es mir auch gelungen, indem ich die Retractionsschiene aus federndem Golddraht anfertigen liess; verbindet man diese federnde Schiene mit einem Backzahn, der seinerseits wieder lingual eine starke Schiene trägt, die den übrigen Zähnen anliegt, dann wirkt sie mit der Retraction gleichzeitig expandierend.

Die Progenie wird ähnlich behandelt, wie die Prognathie. Am zweckmässigsten nimmt man die Verkürzung des Unterkiefers erst vor, nachdem man durch Entfernung von Kauzähnen Platz geschaffen hat.

Digitized by Google

Jede corrigierte Zahnstellung muss für längere Zeit fixiert werden, ansonst sich bald nach Wegnahme des Apparates der alte Zustand wieder herstellt. Die Schäden, die sich im Anschluss an Regulierungen ausbilden können, bestehen darin, dass die Zähne durch Klammern und Schienen lädiert werden, aber nicht in dem Sinne, wie Sternfeld meint, dass sich durch scharfe Ränder des Golddrahtes z. B. Schmelzdefecte bilden könnten; sondern der Vorgang ist vielmehr der, dass unter solchen Gegenständen sich leichter Zersetzungsvorgänge abspielen, welche den Schmelz angreifen. Je schmäler deshalb solche die Zähne berührenden Bestandteile gemacht werden, desto weniger schaden sie den Zähnen; aus diesem Grunde lasse ich stets mit bestem Erfolge meine Richtschienen dreikantig machen. Liegt dann nur eine Kante auf, so ist es möglich, zwischen Gold und Zahn durchzuspülen und eine Gärung zu verhindern, die sich stets unter den empfohlenen breiten Bändern abspielt.

Schäden anderer Natur bilden sich unter aufcementierten Kronen, bei denen die Phosphorsäure den Schmelz angreift. Diesem Uebelstande ist leicht zu begegnen durch Aufpinseln eines Lackes auf die für Kronen bestimmten Zähne.

Die Zahnbeläge.

Aus dem Speichel schlagen sich Kalksalze, besonders phosphorsaurer und kohlensaurer Kalk nieder. Bilden sich harte Krusten ,so spricht man von Zahnstein; dieser findet sich in grosser Menge in der Nähe der Ausführungsgänge der Speicheldrüsen, also an der buccalen Seite oberer Molaren und an den Lingualflächen der unteren Schneidezähne. Aber auch an jeder beliebigen Stelle (s. Fig. 89), kann er auftreten. Bei reinlichen Personen kommt es zu keinen grösseren Anhäufungen, währenddem bei mangelhaftem Gebrauch der Bürste oft sämtliche Zähne mit einer dicken Lage von Zahnstein belegt sind. Derselbe besteht aber nicht nur aus Kalk,

Fig. 89. Unterer Molar mit dichten Zahnsteinkrusten am Zahnhalse.

Digitized by Google

sondern er enthält Einschlüsse verschiedener Art, wie Speisereste, Epithelien und Unmengen von Bacterien.

Wegen der organischen Einschlüsse spielen sich, besonders wenn die Consistenz eine weichere ist, Fäulnis- und Gärungsvorgänge ab, so dass solchen Mundhöhlen ein übler Geruch entströmt. Zudem wird das Zahnfleisch und die übrige Mundschleimhaut merklich gereizt, und kann es deshalb nicht Wunder nehmen, dass sowohl die Verdauung als das gesamte Wohlbefinden darunter leidet.

Der weiche, weisse Zahnbelag ist vom eigentlichen Zahnsteine dadurch verschieden, als er viel grössere Mengen in Zersetzung begriffener Speisereste, sowie Schleim- und Epithelzellen enthält.

Grüne, braune und schwarze Beläge, wie sie teilweise auf Tafel 21, Fig. 4, 5, 6, abgebildet sind, kommen hauptsächlich an der Lippenfläche oberer Frontzähne, gelegentlich aber auch an allen anderen Zahngattungen vor. Es sind dies meist keine eigentlichen Auflagerungen, sondern sie dringen, wie Miller gezeigt hat, in die Substanz des Schmelzoberhäutchens hinein, ohne aber auf den Schmelz selbst überzugreifen.

Bis zur Stunde ist die Natur dieser Beläge noch nicht ganz ermittelt, ausser in denjenigen Fällen, in denen es sich um Verfärbung durch Medicamente (Quecksilber, Eisen etc.) oder durch Metallstaub (Eisen- und Kupferarbeiter) handelt. Auch weiss man, dass durch das Tabakrauchen die Zähne mit einem russigen Belage überzogen werden.

Wie die Aetiologie, so ist auch unsere Kenntnis über den Einfluss farbiger Beläge auf die Zahnsubstanzen in Dunkel gehüllt.

Da harter Zahnstein das Zahnfleisch zurückdrängt, wodurch die Zähne gelockert werden, muss man ihn periodisch entfernen. Dies gelingt am besten mit besonders dazu konstruierten Instrumenten. Um das Zahnfleisch, sowie die Zahnoberfläche möglichst zu schonen, soll der am Zahnhalse sitzende Zahnstein vorsichtig entfernt werden, zu diesem Behufe wird mit einem passenden Instrumente sorgsam das Zahnfleisch so weit zurückgeschoben, dass man den vorstehenden Rand des Zahn-

Digitized by Google

steines fassen und denselben lossprengen kann. Dies führt rascher und schonender zum Ziele, als wenn man mit kratzender und schabender Bewegung die Zahnsteinkruste zu vernichten sucht.

Weiche Beläge entferne ich nie selbst, sondern ich gebe dem unreinlichen Patienten eine gute Zahnbürste und Schlemmkreide in die Hand und fordere ihn auf, in meiner Gegenwart die Zähne gründlich zu reinigen. Dadurch kann man demselben die Unrichtigkeit seiner Behauptung, dass dieser Belag trotz sorgfältigen Bürstens entstehe (was man häufig zu hören bekommt), ad oculos widerlegen und ihm zugleich eine nützliche Lection in der Zahnpflege erteilen.

Farbige, besonders grüne Beläge sind meist sehr schwer zu entfernen, wenigstens auf mechanischem Wege, und man hat seine liebe Not, mit der Circularbürste, eventuell Holzstäbchen und pulverisiertem Bimssteine zum Ziele zu kommen. Man versuche es deshalb auf chemischem Wege; einige wollen mit Jodtinctur, andere mit 10%igem Wasserstoffsuperoxyd gute Erfolge gesehen haben. Ich selbst wende zum Entsetzen vieler Kollegen 30%ige Salzsäure an und habe mir dadurch die Sache ausserordentlich leicht gemacht. Die Technik ist eine sehr einfache: Man wischt rasch ein- oder einigemal mit einem in Säure getauchten Wattebausch die Zähne ab, bis sie blank sind, und streut zur Neutralisation etwas doppelkohlensaures Natron oder Schlemmkreide auf. Es ist eine weit verbreitete Ansicht, dass die Zähne unter jeder Säurebehandlung zu Grunde gehen müssen, und auch ich wagte mich erst an diese Behandlung heran, nachdem ich durch eigene Experimente (Beitrag zur Aetiologie der Zahncaries, Oesterr.-ungar. Vierteljahrschrift für Zahnheilkunde, Oktober 1902) die Einwirkung der Säuren auf die verschiedenen Zahnsubstanzen erprobt hatte. Diese Versuche zeigten, dass z. B. 50%ige Salzsäure das Schmelzoberhäutchen erst nach 3 Minuten soweit schädigt, dass es sich ablöst. Bei 30%iger Lösung braucht es bis zur Ablösung 6—8 Minuten. Lassen wir nun eine solche Lösung, wie dies zum Zwecke der Entfernung farbiger Beläge im Munde in Wirklichkeit der Fall ist,

Digitized by Google

während der Dauer einer oder nur weniger Secunden auf das Schmelzoberhäutchen einwirken, so lässt sich mikroskopisch keine andere Veränderung nachweisen, als dass die Oberfläche dadurch ausserordentlich glatt wird, weil alle seichten Rauhigkeiten verschwinden; eine Tiefenwirkung konnte nicht nachgewiesen werden. Demnach scheint mir der Beweis erbracht zu sein, dass dieser Behandlungsmodus allfälliger Caries keinen Vorschub leistet, sondern ihr im Gegenteil eher den Boden entzieht. Miller hat gezeigt, dass besonders Zähne mit rauhen Oberflächen von solchen Belägen bevorzugt werden; dieser Umstand lässt es als besonders angezeigt erscheinen, einen die Schmelzoberfläche glättenden Behandlungsmodus einzuschlagen. Ich gebe zu, dass man auch mit Bimsstein zu einem ähnlichen Ziele gelangt, aber je nach dessen Korn und je nach Art und Anwendung der Bürste erhält man statt einer polierten eine unter der Lupe deutlich gefurchte Oberfläche. Dabei ist es sehr fraglich, ob mittelst der Säure oder der Bürste mehr von der oberflächlichen Substanz des Schmelzoberhäutchens geopfert wird.

Die angeborenen Defekte der harten Zahnsubstanzen.

Früher hat man die angeborenen Defekte des Schmelzes als „Erosionen" bezeichnet; dieser Name ruft die Vorstellung wach, als ob diese Grübchen und sonstigen Veränderungen durch irgend eine Einwirkung, z. B. Säure, auf der Zahnoberfläche entstanden wären. Dies ist, wie uns Berten zeigt, nicht zutreffend, sondern wir haben es mit einer mangelhaften Ausbildung einzelner Zahnindividuen zu thun, also handelt es sich um Hypoplasie, welche Benennung Zsigmondy für diese Erscheinung, aus analogen Vorgängen der pathologischen Anatomie, herüber genommen hat. Der Name „Erosion" wird nach dem Vorschlage von Coleman, Billeter und Berten für gewisse erworbene Defekte reserviert.

Die Aetiologie der Hypoplasien ist schon im Namen ausgedrückt, es handelt sich nämlich um Wachstumsbehinderungen während der Entwicklungsperiode. Als

Digitized by Google

hauptsächlichste Faktoren dieser Störung müssen Syphilis, Rhachitis und Scrophulose angesehen werden.

Diese Hypoplasien stellen sich in folgenden Formen dar, die aber nicht scharf begrenzt sind, sondern von denen die eine in die andere übergehen kann:

1. Wellen,
2. Grübchen,
3. Furchen,
4. teilweiser und ganzer Schmelzmangel,
5. halbmondförmige Defekte,
6. Odontoporosis.

1. Wer genau darauf achtet, der wird in der Praxis sehr viele Zähne zu Gesichte bekommen, die eine wellige Oberfläche zeigen. Da der Schmelz sonst normal ist und eine helle, glänzende Fläche besitzt, so entgeht dieser Zustand oft der Beobachtung. In solchen Fällen liegt die Vermutung einer Schmelzhyperplasie nahe. Die mikroskopische Untersuchung lehrt uns aber, dass diese horizontal gelagerten, gelegentlich an allen Zähnen vorkommenden Wellen ihre Entstehung keinen Auflagerungen, sondern im Gegenteil seichten Vertiefungen verdankt; es handelt sich also um echte Hypoplasien. Walkhoff teilt uns einen interessanten Fall mit, bei dem nicht nur der Schmelz der Krone, sondern sogar die ganze Wurzeloberfläche jenes wellige Aussehen zeigte.

Die Wellen sind manchmal kaum sichtbar, manchmal aber deutlich ausgeprägt; dies ist besonders der Fall, wenn auch das Zahnbein in den Process miteinbezogen ist.

2. Oft gewahrt man, besonders an den Schneide- und Eckzähnen, sowohl an den oberen, als unteren, muldenförmige Grübchen (Tab. 19, Fig. 1 und 2), die entweder ein helles Aussehen haben oder durch Verunreinigungen dunkel verfärbt sind. Diese Grübchen sind entweder punktförmig klein, oder grösser; sie können auch zu unregelmässigen Bezirken confluieren. Wenn solche an und für sich ziemlich auffallenden Defekte über die ganze Zahnoberfläche zerstreut sind, so dürfen wir mit

Digitized by Google

Tab. 19. Schmelzhypoplasien.
Fig. 1 und 2. Grübchen.
Fig. 3. Perlschnurartig angereihte Grübchen.
Fig. 4 und 5. Furchen.
Fig. 6. Teilweise fehlender Schmelzüberzug.

Tab. 20. Schmelzhypoplasien.
Fig. 1, 2, 3 und 6. Teilweiser und ganz fehlender Schmelzüberzug.
Fig. 4 und 5. Halbmondförmige Defekte. (Hutchinson.)

Recht mit den älteren Autoren von „honigwabenartigen" Zähnen sprechen.

Vereinsamte Grübchen zu zweien oder dreien sind das häufigste Vorkommnis; aber auch sehr oft findet man sie in grösserer Zahl in horizontaler Richtung perlschnurartig an einander gereiht. (Tab. 19, Fig. 3.) Solcher Perlschnüre gibt es manchmal mehrere auf einer Zahnoberfläche. Durch ihre etappenartige Anordnung veranschaulichen sie so recht ihre Entstehungsweise, die sie den coordinierenden Momenten von Entwicklungsstörung und schichtweiser Schmelzablagerung verdanken.

3. Die eigentlichen Furchen (Tab. 19, Fig 4 und 5) werden oft von Rändern begrenzt, welche mehrfach ausgebuchtet sind, aus welchem Verhalten zur Evidenz hervorgeht, dass sie aus einer reihenweisen Verschmelzung der oben besprochenen perlschnurartig angeordneten Grübchen hervorgegangen sind.

4. Seltener sind die Fälle, bei denen ein Teil des Schmelzüberzuges fehlt. (Tab. 19, Fig. 6 und Tab. 20, Fig. 1, 2, 3 und 6.) Immerhin gelangen solche Zustände zur Beobachtung; so kann die Kaufläche und ein Teil der Seitenwände der Molaren, sowie ein Drittteil bis die Hälfte der Frontzähne diese Abnormität aufweisen. Ein ziemlich bekanntes Bild ist es, dass nur am Zahnhalse ein kragenförmiges, mehr oder weniger grosses Stück normalen Schmelzes übrig bleibt. Die Hypoplasie kann sogar so hochgradig sein, dass überhaupt kein Schmelz oder nur solcher von äusserst hinfälliger Structur angelegt wird.

5. Auf die halbmondförmigen, (Tab. 20, Fig. 4 und 5) an den centralen Schneidezähnen vorkom-

Digitized by Google

Fig. 1.

Fig. 2.

Fig. 3.

Fig. 4.

Fig. 5.

Fig. 6.

Lith. Anst. F. Reichhold, München

Digitized by Google

Digitized by Google

Fig.1.

Fig.2.

Fig.3.

Fig.4.

Fig.5.

Fig.6.

Lith. Anst. F. Reichhold, München

Digitized by Google

Digitized by Google

menden Defekte hat besonders Hutchinson aufmerksam gemacht, und er hat darauf hingewiesen, dass sie bei congenitaler Syphilis in Betracht kämen. Er ist vielfach missverstanden worden, und seine Theorie hat deshalb einen Sturm widersprechender Entrüstung hervorgerufen. Seine Gegner haben insoferne recht, als congenitale Syphilis ohne das diesbezügliche Symptom beobachtet wird; aber Hutchinson stellt dies gar nicht in Abrede, sondern er teilt einfach seine an und für sich richtige Beobachtung mit, dass mit anderen Symptomen congenitaler Syphilis, häufig solche halbmondförmigen Defekte vergesellschaftet seien.

6. Das Zahnbein kann der Sitz einer besonderen Art der Hypoplasie sein, welche Baume mit dem Namen der Odontoporosis belegt hat. Es handelt sich histologisch darum, dass die Zahnbeinröhrchen in abnormer Weise durch Globularräume ersetzt sind. Selbstverständlich ist eine so beschaffene Dentinsubstanz dem raschen Untergange geweiht.

Die Therapie der Hypoplasien richtet sich nach der Ausdehnung und den Symptomen derselben. Scharfe Kanten, sowie seichte Grübchen, welche durch Verfärbung das Aussehen des Zahnes beeinträchtigen, oder die zu Caries disponieren, werden weggeschliffen und die Oberflächen poliert. An weniger sichtbaren Stellen kann es notwendig werden, dass man Hypoplasien, die man nicht durch Schleifen entfernen kann, mit Gold, Amalgam oder Cement füllt. Für sichtbare Stellen eignet sich ganz vorzüglich die Emailfüllung. Fehlt an hinteren Zähnen der Schmelz in grosser Ausdehnung, so leistet eine schützende Goldkrone gute Dienste. Bei Vorderzähnen hilft man sich im gleichen Falle mit grösseren Porzellanstückchen, ja es kann sogar notwendig werden, die ganze Krone abzutragen und durch Porzellan zu ersetzen, d. h. also einen Stiftzahn oder dergleichen anzubringen.

Die erworbenen Defekte der harten Zahnsubstanzen.

Zu diesen Defekten, bei denen als Hauptcharakteristicum die polierte, harte Oberfläche auffällt, gehören:

Digitized by Google

Tab. 21. Fig. 1. An der ganzen Oberfläche dieses Eckzahnes fehlt der Schmelz. Das Zahnbein ist von chronischer Caries befallen. Die Wurzel desselben Zahnes besitzt eine Cementhypertrophie.

Fig 2. Abgekauter Mahlzahn eines alten Mannes. Der Schmelz ist nur noch an den Rändern erhalten.

Fig. 3. Durch Bluterguss dunkelbraun verfärbter mittlerer Schneidezahn.

Fig. 4, 5 und 6. Braune und grüne Zahnbeläge. (Text Seite 190.)

---

1. die physiologische Abnutzung, 2. die Keildefekte und 3. Defekte an den labialen (buccalen) und Kauflächen der Zähne.

1. Die physiologische Abnutzung.

Eigentlich gehört die Besprechung der Abrasion in das Gebiet der Physiologie; da dieselbe aber gelegentlich eine so hochgradige sein kann, dass sie therapeutische Eingriffe erheischt, halte ich es aus praktischen Gründen für angezeigt, sie an dieser Stelle abzuhandeln.

Fig. 90. Durch den normalen Gebrauch abgeschliffener oberer Schneidezahn eines alten Mannes.

Das erste Zeichen der Abnutzung fällt uns an den oberen Schneidezähnen auf, bei denen die ursprünglich vorhandenen drei Zacken bald verloren gehen. Später werden die horizontalen Kanten, besonders der unteren Zähne, so sehr abgerieben, dass das Zahnbein, sogar in hochgradigen Fällen die Pulpa, freigelegt wird. Dies trifft besonders bei Bissanomalien (gerader Biss) ein. Die Eckzähne büssen nach einiger Zeit ihre Spitzen und einen Teil der Krone ein. Aber je nach der Zahnstellung werden vorzugsweise auch die lingualen oder buccalen Zahnflächen geschliffen, oft in dem Masse, dass schliesslich nur noch papierdünne Lamellen stehen bleiben (Fig. 90). Der normale Biss hat zur Folge, dass die oberen Vorderzähne an ihrer lingualen und der vorstehende Biss, dass dieselben an ihrer labialen Seite usuriert werden. An den Backen- und Mahlzähnen werden die Höcker abgeschliffen, und die Kronen büssen immer mehr von ihrer Höhe ein.

Digitized by Google

Fig. 1.

Fig. 2.

Fig. 3.

Fig. 4.

Fig. 5.

Fig. 6.

Digitized by Google

Digitized by Google

Bei Stellungsanomalien einzelner Zähne kommt es zu den verschiedenartigsten Abnutzungsflächen, auf deren eingehende Beschreibung ich verzichte.

Das Aussehen solcher Defekte lässt sie auf den ersten Blick von anderen Zahnaffektionen unterscheiden, einmal schon wegen der eben besprochenen Lokalisation, dann ist ihre Oberfläche stets hoch poliert, hart und mehr oder weniger stark pigmentiert, Tafel 21, Fig. 2.

Gewöhnlich bleiben dem Patienten die Anfänge dieser Abrasionen verborgen, da sie keine Symptome verur-

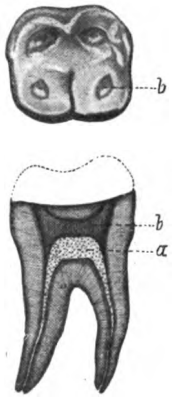

Fig. 91.
Oben: Abgenutzte Mahlzahnkrone von oben gesehen. Bei *b* ist das dunkler gefärbte Ersatzdentin zu sehen.
Unten: Derselbe Mahlzahn im Längsschnitt. *a* persitierende Pulpa. *b* Ersatzdentin.

sachen; nicht selten aber entstehen bei Bloslegung des Zahnbeines Schmerzen, die manchmal recht heftig werden können. Geradezu unerträglich gestaltet sich der Zustand, wenn infolge Reizung der Pulpa eine Pulpitis entsteht. Sehr häufig kommt dies allerdings nicht vor, da normale Zähne bei normalem Gebrauche so langsam abgenutzt werden, dass die Pulpa genügend Zeit hat, Ersatzdentin zu bilden (Fig. 91). Besitzen hingegen die Zähne eine schwache Struktur, so dass der Prozess rasch verläuft, oder werden sie über Gebühr beansprucht, wie ich dies bei einem älteren Herrn gesehen habe, bei dem ein lateraler Schneide- und Eckzahn durch übermässiges Pfeifenrauchen bis nahe an den Zahnfleischrand abgeschliffen waren, so entsteht viel leichter Pulpitis.

Digitized by Google

Die Therapie ist, da wir die Aetiologie genau kennen, eine leichte; sie wird nur da nötig sein, wo sich die Defekte in auffallend raschem Tempo vergrössern. Haben wir es mit weichen Zahnsubstanzen zu thun, so formen wir den Defekt zu einer, für die Retention einer Füllung geeigneten Höhle um und legen eine sorgfältig gehämmerte Goldfüllung an. Eine solche goldene Oberfläche ist viel widerstandsfähiger als das Zahnbein, weshalb die Abnutzung aufgehalten wird; sehr gut eignen sich auch Porzellanfüllungen. Bei schon bestehender Pulpitis kann die Cauterisation der Pulpa mit nachheriger Extraction derselben und Füllen der Wurzeln notwendig werden. Bei periodisch auftretenden Schmerzen, wie sie manchmal bei heruntergekauten Mahlzähnen auftreten, die sich nicht mehr zur Aufnahme von Füllungen eignen, lässt sich durch eine symptomatische Behandlungsweise vorübergehend Erfolg erzielen. Sie besteht darin, dass man wiederholt mit dem Höllensteinstifte oder mit Chlorphenol die Kaufläche touchiert.

2. Die Keildefekte.

Diese auch als Usur, Erosion oder Denudation bezeichneten Defekte kommen an entblössten Zahnhälsen vor. Sie verdanken ihren Namen ihrer keilförmigen, wie mit einer Feile horizontal am Schmelzrande eingeschnittenen Form, Fig. 92 a. Ganz wesentlich unterscheiden sie sich von cariösen Defekten dadurch, dass ihre Oberfläche eine hohe Politur zeigt und gar nicht oder kaum verfärbt ist. Die labiale Seite der Zähne bildet die Prädilectionsstelle, selten kommen sie lingual oder interstitiell vor.

Fig. 92. Unterer Eckzahn mit einem bei *a* labial situierten Keildefekt.

Anfänglich sind die Defekte sehr klein, und man fühlt, wenn man über die Wölbung des Zahnes mit einem Instrumente oder dem Fingernagel nach dem Zahnhalse gleitet, nichts als einen unbedeutenden, aber scharfen Einschnitt. Gewöhnlich schmerzt diese leichte Berührung ganz merklich und gerade diese auffallende Berührungs-

Digitized by Google

empfindlichkeit ist es, welche die Patienten frühzeitig zum Zahnarzte treibt. Mit der Zeit werden die Einschnitte tiefer und zugleich breiter, was bis zur Entblössung der Pulpa und sogar zum Abbrechen der Krone führen kann.

Ueber die Entstehung der Keildefekte hat sich eine interessante Controverse entwickelt, die ich mir leider versagen muss, in extenso hier wiederzugeben; ich begnüge mich mit dem Hinweise auf die ausführliche Arbeit von A. Baštýř in Scheff's Handbuch.

Im allgemeinen wurde bis jetzt angenommen, dass die Defekte aus rein mechanischen Ursachen ent-

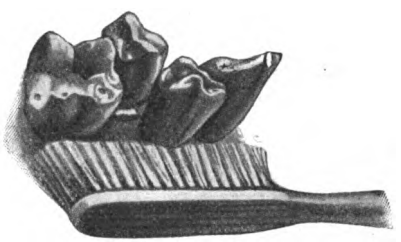

Fig. 93. Keildefekt an einem zweiten Praemolaren, der lingual aus der Zahnreihe ausgetreten ist und somit von der Zahnbürste nicht erreicht werden kann.

ständen und zwar durch die Striche der horizontal geführten Zahnbürste, in Verbindung mit scharfen Zahnpulvern; entweder sollte diese Einwirkung an normalen oder an solchen Zahnhälsen entstehen, welche durch Säureeinwirkung gelitten hatten. Dass normales Zahngewebe (Schmelz und Zahnbein) durch die Bearbeitung mit der Bürste keine typischen keilförmigen Defekte erhält, ist experimentell schon durch M. Bastyr erwiesen worden und geht auch aus dem klinischen Umstande hervor, dass Keildefekte auch an solchen Zahnflächen entstehen können, die von der Bürste nicht erreicht werden, (Fig. 93.) Ebenfalls können künstlich durch Reiben mit der Bürste auf durch Säuren erweichten Zahnsubstanzen keine Keildefekte hervorgerufen werden. Die

Digitized by Google

sen Beweis haben uns die Experimente von A. Bastyr erbracht. Derselbe Forscher spricht seine Ansicht bezüglich der mutmasslichen Genese folgendermassen aus: „Manche Defekte entstehen durch mechanische Einflüsse allein und zwar entweder durch Reiben mit der Zahnbürste in Verbindung mit mehr oder weniger starken Zahnpulvern oder durch die Reibung der Lippen und der Speisen während des Kauaktes. Meist jedoch wirken noch andere Einflüsse mit. Dass es Säuren oder andere Agentien, welche die Kalksalze lösen, wären, ist ausgeschlossen; es sind vielmehr Processe, durch welche die organische Grundsubstanz des Zahnes — das Dentoidin — gelöst oder vermindert wird; durch diese Verminderung der Grundsubstanz verlieren die Kalksalze ihren Zusammenhalt und fallen mechanisch heraus."

Dem Hauptgedanken dieser These, dass es meist andere Einflüsse seien, und dass wir hierbei nicht an Säuren denken dürfen, schliesse ich mich vollinhaltlich an, und zwar glaube ich, durch exacte Versuche, die ich an anderer Stelle veröffentlicht habe, das wirksame, die Zahnsubstanz lädierende Agens gefunden zu haben.

Um die Aetiologie solcher Zahndefekte zu verstehen, müssen wir gewisse Thatsachen der Bacteriologie heranziehen, und da kommt hauptsächlich die Ferment- oder besser die Enzymwirkung in Betracht, und zwar besonders die Wirkung proteolytischer, d. h. eiweisslösender Enzyme, die bis jetzt absolut in diesem Zusammenhang ausser Acht gelassen worden ist. Fälschlich wird gewöhnlich bei Besprechung von Mundbacterien von deren peptonisierender Thätigkeit berichtet, währenddem es sich, da nach neuesten Untersuchungen die Mundflüssigkeiten alkalisch reagieren, nur um Trypsine handeln kann. (Pepsine wirken nur bei saurer, Trypsine bei alkalischer Reaction.) Fast alle Bakterien verflüssigen Gelatine und diese ist ein eiweissartiger Körper; das legt uns den Gedanken nahe, ob nicht auch die eiweissartige Grundsubstanz der Zähne, das Dentoidin, durch das proteolytische Enzym gewisser Mundbakterien verflüssigt werden könnte, durch welchen

Digitized by Google

Vorgang die Zahnsubstanz auch ohne vorangegangene Entkalkung zerstört würde. Durch das Kauen und Reinigen würde der entstandene Brei weggeputzt, und es entstände eine polierte Oberfläche.

Ich habe eingehende Untersuchungen gemacht an Zähnen, die ich auf Bakterienculturen auflegte, und an solchen, die ich längere Zeit der Einwirkung von Trypsin, das aus der Pankreas gewonnen wurde, aussetzte. In beiden Versuchen erzielte ich eine teilweise Erweichung der harten Zahnsubstanzen, bei welcher, da stets alkalische Reaction beobachtet wurde, Säureeinwirkung ganz ausgeschlossen war. Derartige, an der Oberfläche erweichte Zähne erleiden selbstverständlich unter dem Einfluss mechanischer Ursachen viel leichter keildefektartige Veränderungen, als normale, und ist es nicht ausgeschlossen, dass sich Processe, ähnlich den in vitro angestellten, auch in der Mundhöhle abspielen. Dafür spricht schon die klinische Thatsache, dass in Mundhöhlen mit relativ guten Zähnen, wo also erwiesenermassen die Reaction der Mundflüssigkeiten stärker alkalisch ist, als bei schlechten Gebissen, Keildefekte keine seltene Erscheinung sind; dafür spricht ferner, wenn auch nur bedingungsweise, die Localisation am Zahnfleischrand, wo in der zwischen Zahnhals und Zahnfleisch gelegenen Nische die Bakterien sichere Schlupfwinkel finden.

Zur Prophylaxe gebe man dem Patienten die Anweisung, seine Zähne in vertikaler Richtung zu reinigen. Therapeutisch kommt Argentum nitricum zuvörderst in Betracht; es wirkt ausgezeichnet schmerzstillend, und zugleich kann dadurch die geätzte Stelle von den eben besprochenen Trypsinen viel weniger angegriffen werden, weil sich hier Silberoxydeiweiss, sowie Chlorsilber etc., also dem Zahnknorpel unähnliche, unlösliche Verbindungen bilden. Sind die Substanzverluste ausgedehnter, so muss man sie ausfüllen und zwar mit Gold, Email, Amalgam oder Guttapercha. Ich finde, im Gegensatz zu den Angaben der meisten Autoren, dass die Keildefekte beim Bohren der Unterschnitte wenig Schmerzen

Digitized by Google

verursachen. Es ist dies deshalb merkwürdig, weil die gleichen Defekte bei leichter Berührung mit heftigen Schmerzen reagieren.

3. Defekte an labialen (buccalen) und Kauflächen der Zähne.

Ausser den keilförmigen Defekten beobachtet man merkwürdige, mit Politur versehene Concavitäten an anderen Stellen des Schmelzes. Ihre Entstehung ist in Dunkel gehüllt, und deshalb subsumiert sie Baume unter den Begriff „Abnützung aus nicht genügend bekannten Ursachen". Dahin gehören die von Walkhoff publizierten herz- und eiförmigen Labialdefekte an Frontzähnen, ebenfalls sind die ausgedehnten Usuren, die Baume, an den Labialflächen der ganzen Zahnreihe vorkommend, abgebildet hat, hierherzurechnen.

Entstehen solche Defekte an den Kauflächen der Backen- und Mahlzähne, so belegt sie Baume mit dem Namen Necrosis eboris. Allen diesen Defekten gemeinsam ist der exquisit chronische Verlauf, die mehr oder weniger ausgesprochene Härte und Politur der Oberfläche und eine Pigmentierung, die vom hellen Gelb bis ins Schwarze hinein alle Schattierungen durchzumachen pflegt.

Die Therapie unterscheidet sich in nichts von derjenigen der Hypoplasien oder der Keildefekte.

4. Caries der Zähne.

Die Caries ist die verbreitetste aller Zahnaffektionen, und es gibt in unserer Gegend kaum mehr 1% aller Erwachsenen, deren Gebiss davon absolut verschont wäre. Die Caries erkennt man daran, dass an Stelle des normalen Zahngewebes je nach dem Grade derselben eine Verfärbung, Erweichung und Substanzverlust tritt.

Nicht alle Zähne werden in gleicher Weise von Caries heimgesucht; der Cariesfrequenz, nach Zahnsorten geordnet, haben viele Autoren, worunter Linderer, Röse, Berten, Lippschitz, Port u. A. ihre Aufmerksamkeit zugewendet, und J. Scheff hat in

Digitized by Google

neuester Zeit eine ganz besonders zuverlässige, durch Curven veranschaulichte Frequenzstatistik . herausgegeben, welche mir als durchaus geeignet erscheint, weil auch die beginnende Caries mit berücksichtigt wurde, währenddem ältere Autoren (z. B. Linderer) wahrscheinlich nur aus den Quellen ihrer Extractionstabellen schöpften; ein Umstand, der solche Eruierungen relativ wertlos macht.

Nach J. Scheff kommen folgende Verhältniszahlen, auf 1000 reduciert, zum Vorschein:

Zahnsorte	Cariesfrequenz des Oberkiefers	Cariesfrequenz des Unterkiefers
Incisivus I	110	15
Incisivus II	95	17
Caninus	63	22
Praemolar I	87	41
Praemolar II	80	50
Molar I	104	95
Molar II	72	82
Molar III	36	31
	647	353

Danach kommen auf den Oberkiefer, auf 1000 untersuchte Zähne berechnet, 647 und auf den Unterkiefer 353 cariöse Zähne. Auf die Gründe dieser seltsamen Bevorzugung des Oberkiefers ist hier nicht der Ort, näher einzugehen. Die frühere Annahme, dass dem Speichel, welcher die Zähne des Unterkiefers fast continuierlich überschwemmt, fäulnishemmende Wirkung irgend welcher Art zukomme, genügt nicht mehr als Erklärung, seitdem Miller bewiesen hat, dass dem Speichel jede baktericide Wirkung fehlt. Ebenso wenig können wir uns die enormen Unterschiede zwischen den einzelnen Zahnsorten ein und desselben Kiefers erklären; so zeigt im Oberkiefer der erste Incisivus eine Frequenz von 110 und der erste Molar eine solche von 104, währenddem der Caninus und der Weisheitszahn die niedrigsten Ziffern mit 63 und 36 aufweisen. Hier liesse sich eventuell an einen Causalzusammenhang zwischen Durchbruchszeiten

Digitized by Google

resp. Zahnkeimanlage und Cariesempfänglichkeit denken, jedoch ist diese Frage keineswegs endgiltig gelöst.

Ausser diesen mehr oder weniger von Caries bevorzugten Zahnsorten sind an den einzelnen Zähnen ganz bestimmte Praedilectionsstellen vorhanden, auf welche der Diagnostiker ganz besonders zu achten hat. An den Molaren und Prämolaren bilden die Fissuren, besonders wenn sie abnorm geformt, d. h. in Gestalt von Rissen und Löchern vorhanden sind, Retentionsstellen für die Fäulniserreger und deren Nährstoffe, den Speiseresten, und zwar sind es nicht nur die distalen und mesialen Furchen und Centralgrübchen zwischen den Höckern der Kaufläche, sondern die in einem Foramen coecum endigende Buccalfurche der unteren Molaren und, weniger zwar, die Lingualfurche oberer Molaren, die den häufigsten Ausgangspunkt cariöser Processe bilden; ähnlich wie dies an den lingual situierten Foramina coeca vorderer oberer Incisiven, vorzüglich den lateralen, vorzukommen pflegt. Ebenfalls aus dem Grunde der leichten Retention gärungsfähiger Stoffe werden die approximalen Zahnflächen mit Vorliebe befallen.

Umgekehrt bleiben alle glatten, der künstlichen Reinigung mittelst Bürste, oder der natürlichen durch den Akt des Kauens und der Zungenreinigung zugänglichen Flächen viel eher von Caries verschont. Hierin liegt meines Erachtens noch die annehmbarste Lösung für die Thatsache der verschiedenen Cariesfrequenz der verschiedenen Zahnsorten; denn an den Molaren, die viel mehr Vertiefungen aufweisen als die glattwandigeren Vorderzähne, tritt am meisten Caries auf. Für alle Fälle stimmt allerdings auch diese Erklärung nicht.

Die Aetiologie nimmt eigentlich unser grösstes Interesse gefangen, denn ohne deren genaue Kenntnis ist jede fruchtbringende Hygiene illusorisch. Leider aber gestattet der Raum nur eine cursorische Besprechung, in der ich folgende Thatsachen hervorheben möchte.

Eine gewisse Gruppe von Entstehungsursachen nennt man mit mehr oder weniger Recht die prädisponierenden. Sie sind bekannt als Schmelzanomalien, sowie als Anomalien der Zahnstellung und der

Digitized by Google

Articulation. Auch herrscht wohl darüber kein Zweifel, dass der Vererbung und auch der Rasse einige Bedeutung für das Auftreten der Caries zugeschrieben werden muss. Der Einfluss der Civilisation kommt in sofern in Betracht, als die meisten Speisen zu kalkarm sind; ferner kommen sie in Form einer klebrigweichen Masse auf den Tisch, wodurch sich in der Mundhöhle abnorme Gärungsvorgänge bilden. Auch ist deshalb diese weiche Consistenz von Nachteil, weil nicht gekaut werden muss, und darum leidet infolge von Inactivität die normale Nutrition der Zähne.

Ich möchte an dieser Stelle noch auf die socialen Standesunterschiede, eigentlich im Sinne pekuniärer Verhältnisse aufmerksam machen, die für gewöhnlich unberücksichtigt bleiben. Sie kommen ganz besonders für die Stadtbewohner in Betracht, bei denen Armut in viel höherem Masse für Caries prädisponiert als Reichtum. Der Grund liegt einfach darin, dass sich bei Armen, die „mal nourris, mal logés und mal vêtus" sind, durch Störung des Allgemeinbefindens, besonders während der ersten Lebensjahre,[1]) die Ablagerung der Kalksalze in mangelhafter Weise vollzieht, wodurch undichte Zahnsubstanzen ausgebildet werden. Dann wird, wegen Mangel an Bildung, für die Reinigung der Mundhöhle und wegen Mangel an Geldmitteln, für eine rationelle prophylactische Mundbehandlung durch den Zahnarzt nichts gethan.

Allen diesen, mehr oder weniger berechtigten und anerkannten prädisponierenden Ursachen stellt man schon seit J. Tome's Zeiten die excitierenden gegenüber, und diese sind es ganz besonders, die unser actuelles Interesse fesseln.

Von geschichtlichen Thatsachen möchte ich nur einen kleinen Teil derjenigen Arbeiten berühren, die wir ihrem Gehalte nach als Vorstufen der modernen chemisch-parasitären Theorie auffassen können.

---

[1]) Nach Walkhoff und anderen hat ja bekanntlich das Befinden während der ersten Lebensjahre einen eminenten Einfluss auf die Dichtigkeit der harten Zahngewebe.

Digitized by Google

Schon lange bestand unter den alten Aerzten eine primitive parasitäre Theorie, indem sie die Gegenwart kleiner Würmer in causalen Zusammenhang mit der Zahncaries brachten. Im Jahre 1663 ist dann Leeuwenhoek der Sache genauer nachgegangen, und es soll durch wörtliche Reproduktion seiner diesbezüglichen, in den „Transactions of the Royal Society" gemachten Mitteilungen gezeigt werden, wie merkwürdig genau dieser Forscher mit den damals noch mangelhaften optischen Mitteln die wunderbaren microscopischen Mundverhältnisse erkannte.

Er schrieb darüber Folgendes: „Obgleich ich meine Zähne sehr rein halte, so bemerke ich, wenn ich dieselben mit der Lupe betrachte, in den zwischen denselben befindlichen Zwischenräumen eine weisse Masse, welche wie feuchtes Mehl aussieht; ich vermischte diese Substanz mit etwas Speichel und reinem Regenwasser, in welch letzterem sich keine Microorganismen befanden, und bemerkte unter dem Microscop, dass jene Masse eine Menge winziger lebender Tierchen enthielt, welche sich in höchst seltsamer Weise bewegten. Ich konnte drei Arten derselben unterscheiden; die grössere fand sich in geringerer Anzahl vor, aber die Bewegungen derselben waren ebenso kräftig und gewandt, wie die eines Hechtes, welcher einen Teich durchschwimmt; die kleinere Art war massenhaft vorhanden und zeichnete sich durch hüpfende Bewegungen aus. Die dritte, kleinste Art war teils von ovaler, teils von runder Form und bewegte sich mit der Schnelligkeit eines Schwarmes Fliegen, welche sich in einem kleinen Raume überstürzen.

Ausser diesen verschiedenen Arten von Mikroorganismen bemerkte ich noch eine Menge von Streifen und Fäden von verschiedener Länge, jedoch gleichartiger Dicke, welche teils gerade, teils gebogen übereinander lagen und weder Bewegung noch Leben zu haben schienen."

Im selben Jahre trat Ficinus mit seiner Ansicht hervor, dass die Caries der Zähne hervorgerufen werde durch die Einwirkung von solch kleinen Mundbewohnern, die er als Infusorien (denticola) auffasste. Er übernahm also die alte, bis zu Scribonius zurückreichende rein

Digitized by Google

parasitäre Theorie, die sich aber nicht so allgemein einzubürgern vermochte, trotzdem ihr immer wieder gewiegte Forscher beitragen, wie Klenke, welcher einen „protococcus dentalis", als ausschliesslichen Carieserreger ansprach.

Daneben brach sich mit Macht die Anschauung Bahn, dass die Caries ein rein chemischer Process sei, der in einer Entkalkung der harten Zahnsubstanzen durch Säuren bestehe. Man ging dabei von der Beobachtung aus, dass man durch die Einwirkung gewisser Säuren auf extrahierte Zähne, der Caries ähnliche Defekte schaffen konnte. Die Säuren selbst dachte man entweder von aussen her durch Nahrungs- und Genussmittel als solche zugeführt, oder durch Gärungsvorgänge retinierter Speisereste entstanden. Auch wurde die Vermutung ausgesprochen, dass durch sauer reagierende, pathologisch veränderte Secrete des Zahnfleisches und der Mundschleimhaut (Wedl), sowie durch abnorm zusammengesetzte Mundflüssigkeiten überhaupt (Scheff) die Substanz der Zähne zersetzt werde.

Dieser rein parasitären und rein chemischen Auffassung der Dinge stellt man moderner Weise noch eine gemischte „chemisch-parasitäre" an die Seite.

So ganz richtig ist der Name „chemisch-parasitär" nicht, weil doch eigentlich der Begriff des Parasitismus die chemischen Vorgänge von vornherein in sich schliesst. Wenn wir von Bacterienerkrankungen sprechen, denken wir doch dabei nie an die physikalischen Bakterien-Leistungen, sondern stets nur an die chemischen. Die Bakterien sind ja überhaupt nur insofern pathogen, als sie die Fähigkeit haben, im Inneren des Organismus chemische Substanzen zu bilden, die für denselben in irgend einer Weise schädlich wirken. Wenn jemand durch Infection des Bacillus tetani erkrankt oder des Corynobacterium diphtheriae oder auch irgend eines pyogenen Bacteriums, so weiss man mit Sicherheit, dass die auftretenden Symptome eine Folge der specifischen Giftstoffe und eventuell der auftretenden Alexine oder vorhandener Antitoxine, immerhin also chemischer Agentien sind; es wird aber deshalb keinem Menschen einfallen, von chemisch-para-

Digitized by Google

sitären Erkrankungen zu sprechen, sondern nur von parasitären. Die grosse Zahl teils gut, teils ungenügend bekannter Mundbakterien, welche durch irgend eine Function (Gärung, Fäulnis etc.) die Zahngewebe schädigen, muss unbedingt als pathogen betrachtet werden nach obiger Auseinandersetzung; sobald wir sie aber als pathogen anerkennen, ist eine mehr oder weniger augenfällige chemische Wirkung selbstverständlich.

Anders stellt sich die Sache dar, wenn fertig gebildete Säuren, z. B. Fruchtsäuren bei Traubenkuren, auf das Zahnmaterial einwirken, und erst secundär die Mundbakterien den Zahnknorpel angreifen und ihn zerstören; dann allerdings handelt es sich um eine Combination sonst unabhängiger chemischer und parasitärer Vorgänge. Ich glaube, im Interesse einer reinlicheren Begriffsordnung, in diesen sonst leicht misszuverstehenden Vorgängen, die Anregung machen zu sollen, in Zukunft den Ausdruck „chemisch-parasitär" nur für solche cariöse Processe zu reservieren, bei denen die Entkalkung der Zähne von anderen als den im Munde durch Bakterien gebildeten Säuren besorgt wird.

Logischer Weise müssen also alle gewöhnlichen Cariesvorgänge, auch wenn sie mit Säurebildung aus im Munde vorkommenden Kohlehydraten einhergehen, als rein parasitär angesehen werden, da sie das Produkt von Bakterienleistung sind.

Ich bin mir wohl bewusst, dass ich mich mit dieser Aeusserung im Widerspruch befinde mit der als Kompromiss geltenden Anschauung. Allein, schon die oben gegebene Auseinandersetzung sollte genügen, um meine Ansicht zu stützen; ferner weiss jeder genaue Beobachter, wie schwer die Ergebnisse der neuesten Forschung mit der chemisch-parasitären Theorie in Einklang zu bringen sind.

Unbewusster Weise waren die meisten Forscher Anhänger einer rein parasitären Genese; dies beweist schon der Umstand des eifrigen Suchens nach einem specifischen Carieserreger.

Einige glaubten ihn in einer einzelnen Species zu erblicken, und zwar nahm man früher allgemein die von

Digitized by Google

Leber und Rottenstein als Urheberin beschuldigte Leptothrix buccalis an, die auch von Neumann, Erdl, Schrott u. A. übernommen worden ist. Man dachte an eine örtliche Zersetzung des Gewebes; nur Ad. Weil stellte sich den Vorgang anders dar; er glaubte nämlich, dass sich dieser Fadenpilz aktiv durch das Schmelzoberhäutchen, dann durch den Schmelz hindurchbohre, um zum Zahnbein zu gelangen. In neuerer Zeit wurde die Ansicht eines specifischen Carieserregers wieder fallen gelassen; nur die Aeusserung Sieberth's, nach welcher er in den tiefen Schichten cariösen Zahnbeins fast ausschliesslich Streptococcen gefunden haben will, scheint wieder für dieselbe zu sprechen. — Weitaus die grösste Zahl der Bakterio-Odontologen neuerer Schule aber lebt der von Black, Miles und Underwood im Jahre 1881 interpretierten Ansicht, nach welcher der cariöse Process durch eine ganze Anzahl an und zwischen den Zähnen haftenden Mikroorganismen unter Bildung von Säuren eingeleitet werde. Miller, dessen diesbezügliche Arbeit ja allgemein bekannt ist, gebührt das Verdienst, dieser Ansicht die experimentelle Stütze geboten zu haben, deren sie bedurfte, um Gemeingut Aller zu werden.

Sehen wir uns nach den wichtigsten, relativ spärlichen Ergebnissen des speciellen Suchens nach multipel vorhandenen Carieserregern um, so kommen wir zu folgendem Resultate:

Gewöhnlich wurde das Isolieren der fraglichen Bakterien aus noch relativ intactem, tief unter dem Cariesherd liegenden Zahnbein vorgenommen, in der Absicht, zufällig vorhandene, sowie saprophytische Arten auszuschliessen, und da fanden Galippe und Vignal deren sechs, Jung elf und Goadby, sowie Miller eine nicht genau zu bestimmende Anzahl. Bei der vergleichenden näheren Betrachtung all dieser an und für sich exacten und fleissigen Forschungen gewinnt man den Eindruck der divergentesten Resultate; dieser Umstand scheint dafür als Beweis zu dienen, dass das Auftreten der Caries eben nicht an einen oder wenige specifische Erreger gebunden ist, sondern dass sich eine grosse Anzahl, ja vielleicht die Mehr-

Digitized by Google

heit der gewöhnlichen Bakterien der Mundhöhle, an solchen Processen beteiligen kann.

Die genaueren Zerstörungs-Vorgänge anlangend, kommt hauptsächlich die Bildung von Säuren in Betracht; nach Miles und Underwood sollen Säuren direkt aus den organischen Zahnsubstanzen abgespalten werden. Dieser Ansicht können wir aus dem Grunde nicht beipflichten, weil die Bakterien niemals im stande sind, aus eiweissähnlichen Substanzen, zu denen man den Zahnknorpel rechnet, Säuren zu bilden. Ich stimme der Ansicht von K. Jung vollständig bei, welcher sagt: „Etwas sehr unverständlich ist die Anschauung, wie sie von Vereinzelten vorgebracht wurde, dass die Bakterien mit peptonisierender Eigenschaft beim Auflösen der eiweissartigen Grundsubstanz aus dieser Säure zu bilden vermöchten. So wie im Reagenzglas wird Säure sich doch immer nur bei Gegenwart von Kohlehydraten bilden können."

Sobald wir die Nährböden kohlehydrathaltig machen, so entstehen unter dem Einfluss der Bakterien sicher Säuren. In welcher Anzahl in der Natur säurebildende Bakterien vorkommen, beweist der Umstand, dass beispielsweise offenstehender Teig oder ebensolche Confituren rasch sauer werden. Gerade diese beiden kohlehydrathaltigen Nahrungsmittel, Stärke und Zucker, bleiben in der Mundhöhle in kleineren oder grösseren Mengen, besonders zwischen und in den Vertiefungen der Zähne hängen und werden sehr bald bei der günstigen Temperatur und bei der massenhaften Anwesenheit von Mikroorganismen sauer. Stets liest man von Milchsäure, welche hiebei gebildet werde, aber ausser derselben entstehen noch Spuren von Ameisen-, Propion-, Butter- und Essigsäure.

Der erste Angriff gilt dem Schmelzoberhäutchen, sofern es vorhanden ist, eventuell dem Schmelze oder Dentine direkt. Durch die klinische Erscheinung, dass bei Bäckern und Zuckerbäckern, in deren Mundhöhlen sich viel Mehl- und Zuckerstaub ablagert, die Zähne auffallend rasch zu Grunde gehen, ist der Beweis erbracht, dass durch die entstehenden Säuren das Schmelzoberhäutchen in

Digitized by Google

grösserem Umfang zerstört wird. Nun steht aber in allen Lehrbüchern zu lesen, dass das Schmelzoberhäutchen gegen Säuren und Alkalien absolut resistent sei. Da diese Behauptung doch in einem offenbaren Widerspruche zu der eben erwähnten klinischen Erscheinung steht, habe ich mich entschlossen, diese ursprünglichste und wichtigste aller Fragen zu untersuchen. Eine befriedigende, aus den Angaben der Litteratur geschöpfte Erklärung war von vornherein ausgeschlossen, da man über die Chemie des Schmelzoberhäutchens so viel wie gar nichts weiss, deshalb entschloss ich mich, auf experimentellem Wege der Lösung dieser Frage näher zu treten.

Ich kann hier nur auszugsweise das Ergebnis der in der „Oesterr.-ungar. Vierteljahrschrift für Zahnheilkunde" (1902 Heft IV) niedergelegten Untersuchungen wiedergeben. Eine grosse Anzahl von Säuren wurde concentriert und verdünnt, sowohl in ihrer Wirkung auf das Schmelzoberhäutchen, als auf den Schmelz untersucht. Als unzweideutiges Resultat ging hervor, dass die Säuren ihre Wirkung folgendermassen äussern: Es entsteht in kürzerer oder längerer Zeit eine Entfärbung oder gelegentlich Verfärbung des Schmelzoberhäutchens. Zu gleicher Zeit quillt es auf, es bilden sich Gasblasen, und meist wird es schliesslich vom Schmelze abgelöst.

Aus diesen Thatsachen ist zu ersehen, dass im Gegensatz zu allen bisher gemachten Angaben das Schmelzoberhäutchen von Säuren stark beeinflusst und schwer geschädigt wird. Allerdings wird nicht die ganze Membran in toto vernichtet, sondern es bleibt ein Rückstand übrig in Form von mehr oder weniger grossen Flocken, und diese Residuen sind es, welche auch von den stärksten Mineralsäuren nicht gelöst werden können. Dieser Umstand hat offenbar zu der irrigen Ansicht geführt, als ob die Gesamtmasse der Schmelzoberhaut unzerstörbar wäre.

Diese Experimente haben gezeigt, dass das Schmelzoberhäutchen infolge von Säuren, also auch von solchen, wie sie im Munde aus Kohlehydraten gebildet werden, zu

Digitized by Google

Grunde gehen kann. Dazu ist aber eine gewisse Concentration und Dauer der Einwirkung notwendig.

Des ferneren ging unzweifelhaft bei Untersuchung der Säurewirkung auf den Schmelz hervor, dass jede anorganische sowohl als organische Säure an den Schmelzprismen Querstreifen hervorbringt. Diese Erkenntnis war nun abermals nicht in Einklang zu bringen mit einem überall zu Recht bestehenden Satze, welcher lautet: „Keine Caries ohne Säure", denn ich hatte sehr oft Gelegenheit, Schmelzcaries zu constatieren, bei der die Prismen keine Spur von Querstreifung zeigten. Dies führte mich auf die Annahme, dass möglicherweise bei der Entstehung der Caries noch andere, bisher nicht gewürdigte Momente mitspielen möchten.

Ich dachte nämlich an diejenige Enzymwirkung der Bakterien, welche im stande ist, Gelatine zu verflüssigen, also an diejenige proteolytische (eiweisslösende) Leistung, die wir schon bei der Aetiologie der Keildefekte besprochen haben. Eine solche Enzymwirkung, welche bei alkalischer Reaction durch Bakterientrypsine vor sich geht, wirkt, wie ich durch Einwirkung tierischen Trypsins auf die Zahnsubstanzen gezeigt habe, in der That auf dieselben erweichend ein. Diese meine Ansicht erhält dadurch eine kräftige Stütze, als keine Geringeren als Arkövy und Miller schon die Vermutung ausgesprochen haben, es könnten gelegentlich bei der Entstehung der Caries auf alkalischer Grundlage beruhende Einflüsse mit im Spiele sein. Es spricht ferner für meine Annahme der Umstand, dass bei alkalischer Reaction der Mundflüssigkeiten dennoch Caries, wenn auch in mehr chronischer Form auftritt. Dann darf auch die vorhin erwähnte Beobachtung, dass Schmelzcaries nicht an eine Querstreifung der Prismen gebunden ist, deshalb als Beweis angesehen werden, weil auch meine mit Trypsin behandelten Zähne wohl eine Erweichung, jedoch keine Spur von Querstreifung zeigten.

Fassen wir kurz nochmals den Standpunkt der Cariesätiologie zusammen, so kommen wir zu folgenden zwei Sätzen:

Digitized by Google

1. Die Zahncaries beruht meist auf rein parasitären Vorgängen und zwar, soviel bis jetzt bekannt ist, werden hiebei zweierlei Wege eingeschlagen. Der erste und häufigere besteht darin, dass die Mikroorganismen der Mundhöhle aus den an den Zähnen haftenden, zurückgebliebenen Kohlehydraten der Nahrungsmittel, Säuren abspalten, welche die Kalksalze der Zähne auflösen; der knorpelige Rückstand wird dann, wie dies bei jedem Fäulnisprocess der Fall ist, durch die Bakterien, wahrscheinlich auf dem Wege der Peptonisierung, zerstört.

Im zweiten, selteneren Falle, der mutmasslich zu mehr chronischen Cariesformen führt und der bei alkalischer Reaction vor sich geht, wird umgekehrt zuerst die organische Grundlage zerstört, und diese Desintegration wird höchst wahrscheinlich durch Bakterientrypsine besorgt. Sobald der organische Zusammenhang der Gewebe gelöst ist, fallen die Kalksalze secundär aus.

Es ist nicht unmöglich, dass bei der gewöhnlichen Caries diese beiden Vorgänge alternierend einwirken.

2. Ausser der hier erwähnten, durch Bakterien verursachten Schädigung muss an dieser Stelle der früher angedeuteten, rein chemischen, nochmals Erwähnung gethan werden. Sie wird durch Säuren verursacht, welche von aussen der Mundhöhle zugeführt werden (Trauben- und Citronenkuren etc.) oder von solchen, welche durch krankhafte Zustände aus den grösseren oder kleineren Munddrüsen entstehen. Die dadurch hervorgerufenen, kaum als Caries aufzufassenden Erweichungen will ich hiemit nur erwähnt haben.

Die objectiven Symptome, welche die am Schmelze beginnende Caries macht, sind folgender Art: Man hat nach J. Tomes zwischen zwei Formen zu unterscheiden, von denen er folgendes sagt: „Fängt die Krankheit in einer Fissur an der Kaufläche an oder in einer Vertiefung in der Krone eines Zahnes, so wird ein tiefdunkler Fleck das erste Zeichen ihrer Gegenwart sein; hat sie aber eine Fläche ergriffen, welche ohne alle Indentation oder Fissur ist, so verliert der afficierte Teil seine Transparenz und wird matt und weiss. Das Weiss wird nach und nach aschgrau oder schieferfarbig und nimmt

Digitized by Google

zuletzt eine mehr oder weniger dunkle, braune Färbung an."

Da in den Fissuren der Process durch Verunreinigung und durch Complication mit Dentincaries verdeckt wird, lässt er sich besser an glatten Flächen studieren.

Stets beginnt die Caries als weisser, glanzloser Fleck; diese Entfärbung beruht darauf, dass das Schmelzoberhäutchen von Bakterien durchwuchert und in seiner Zusammensetzung verändert wird. Späterhin wird das oberflächliche Prismengefüge zerklüftet und der Schmelz pigmentiert. Der anfänglich noch glatte, opake Schmelz fühlt sich bald mit der Sonde rauh an, d. h. es ist zu einem Substanzverlust gekommen. Schon Heider hat in Wedl's Pathologie die Thatsache erwähnt, dass diese Flecke in verschiedenem Grade dunkel verfärbt sein können, und er äussert sich darüber folgendermassen: „Die verschiedenen Färbungen entsprechen aber nicht verschiedenen Stadien des Processes, sondern charakterisieren verschiedene Modificationen desselben. Je lichter der Fleck, desto tiefer geht die Zersetzung, und desto schneller ist der Verlauf. Je dunkler die Farbe, desto beschränkter und umschriebener ist die verfärbte Partie des Schmelzes und desto langsamer der Verlauf." Diesem Ausspruch nach würde also die Verfärbung ein diagnostisches Hilfsmittel abgeben, in dem Sinne, dass wir bei dunkler Pigmentierung eine Caries chronica und bei hellbleibendem Flecke eine Caries acuta vor uns hätten. In der Litteratur findet man nun meistenteils die Andeutung, als ob dieser dunkel pigmentierte Zustand thatsächlich eine Verlangsamung des Cariesprocesses bedinge, und als ob umgekehrt die helle Art einen rapiden Verlauf derselben veranlasse. Meiner Beobachtung nach aber ist diese Ansicht ganz irrig; denn die Pigmentierung scheint nicht die Ursache, sondern die Folge des chronischen Verlaufes zu sein. Dies beweist der augenfällige Umstand, dass z. B. ein heller, acuter Cariesherd, welcher sich an einer Approximalfläche etabliert hat, sobald man ihn durch Extraction des angrenzenden Zahnes in einen chronischen verwandelt hat,

Digitized by Google

nach einiger Zeit die Tendenz zeigt, sich dunkel zu verfärben. Offenbar verhält sich die Sache einfach so, dass Verunreinigungen des Cariesherdes irgendwelcher Art bei rasch verlaufender Erweichung wieder fortgeschafft werden, währenddem sie bei langsamem Verlaufe für längere Zeit fixiert bleiben; demnach hat man also Ursache und Wirkung miteinander verwechselt.

Mikroskopisch erkennt man cariösen Schmelz daran, dass er seine Transparenz verloren hat. Er erscheint mehr oder weniger dunkel pigmentiert, die Schmelzprismen zeigen Querstreifung und sind stellenweise in kleine Stückchen zerfallen; in den Lücken des zerklüfteten Schmelzes finden sich überall Haufen von Bakterien vor. — Oftmals ist aber von alledem nichts zu sehen, der Schmelz ist ein-

a *b*

Fig. 94.
a Mahlzahn mit unterminierender und
b penetrierender Caries.

fach diffus dunkel verfärbt, und die interprismatische Kittsubstanz hebt sich stärker ab, als dies im normalen Zustande der Fall ist.

Wird das Dentin ergriffen, so dehnt sich unterhalb des Schmelzes oft der Process flächenhaft aus, so dass letzterer den Defect stellenweise überbrückt, Fig. 94 a. Miller nennt dies „unterminierende" Caries; sie tritt besonders gern in denjenigen Fällen auf, in denen an der Zahnbeinperipherie ausgedehnte Interglobularräume vorhanden sind, also bei relativer Odontoporosis. Manchmal folgt die Caries direkt dem Verlaufe der Zahnbeinkanälchen und dringt rasch gegen die Pulpa vor, Fig. 94 b, was man als „penetrierende" Caries bezeichnet.

Digitized by Google

Mikroskopisch (s. Fig. 95) ist wohl das auffallendste Symptom bei der Dentincaries, dass bis zu einer gewissen Ausdehnung sowohl die Zahnbeinröhrchen als die Interglobularmassen mit Bakterien vollgepfropft sind; teils sind es Coccen, teils Stäbchen, Fäden oder Mischinfectionen, welche wahrzunehmen sind. Unter dem Einflusse dieser Mikroorganismen erweitern sich die Tubuli auf Kosten der Dentingrundsubstanz immer mehr; stellenweise treten kolbige Verdickungen auf, diese confluieren mit ebensolchen Gebilden der Nachbarschaft, wodurch das Dentin immer

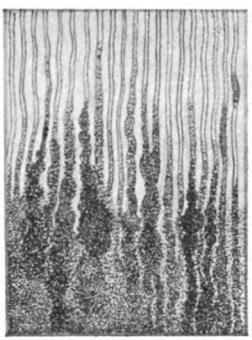

Fig. 95. Dentincaries. *a* Zahnbeinröhrchen ohne oder nur mit wenig „Vorpostenpilzen". Bei *b* sind die Röhrchen schon stärker mit Pilzen vollgepfropft, so dass sie teilweise ausgebaucht erscheinen. Bei *c* ist die normale Struktur des Zahnbeins dadurch verloren gegangen, dass die Röhrchen zu unregelmässigen, mit Bakterien gefüllten Hohlräumen zusammengeschmolzen sind. Längsschnitt.

löcheriger wird und zuletzt ganz zerfällt. Gegen das gesunde Zahngewebe zu werden die Verhältnisse stets normaler, d. h. die Zahnbeinröhrchen sind wenig oder gar nicht erweitert; sie enthalten spärlichere Pilzmengen, ja stellenweise beherbergen sie nur noch einzelne sogenannte „Vorpostenpilze".

Die Wandungen der mit Pilzen angefüllten Zahnbeinröhrchen, also die Neumann'schen Scheiden, sind verdickt; sie haben das Aussehen, als ob sie sich in einem Zustande der Quellung befänden; dies ist auf einem Quer-

Digitized by Google

schnitte der Tubuli, wie ihn Fig. 96 zeigt, am deutlichsten zu sehen.

An der Grenze zwischen normalem und cariösem Dentine findet man oft Reihen von Stäbchen und Kugeln, von denen Miller vermutet, dass sie aus Kalk be-

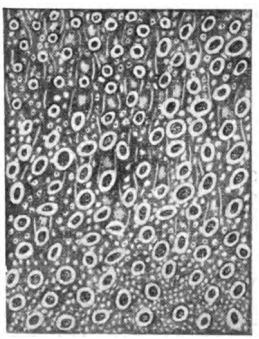

Fig. 96. Dentincaries. Die hellen Ringe sind die Querschnitte der Neumann'schen Scheiden, die gequellt, erweitert und mit Bakterien gefüllt sind. Querschnitt.

ständen, da sie sich in Schwefelsäure rasch lösen.

Am Cemente tritt in dem Falle Caries auf, wenn die Wurzeln entblösst sind. Diese Zahnwurzelcaries unterscheidet sich von der anderen dadurch, dass sie weniger hochgradig pigmentiert ist, ferners bedecken die Defecte gewöhnlich einen grösseren Teil der Oberfläche und dringen weniger in die Tiefe.

Die Zonen der Caries.

Man kann an Längs- oder Querschnitten von cariösen Zähnen vier Zonen unterscheiden. Dies sind:

1. Die Zone der Transparenz,
2. die Zone der Trübung,
3. die Zone der Erweichung,
4. die Zone der Zerstörung.

Digitized by Google

Tab. 22. Cariöser Mahlzahn, dessen Pulpa lebend war.
a Zone der Transparenz.
b Zone der Trübung.
c Zone der Erweichung.
d Zone der Zerstörung.
Längsschliff. Pikrin-Carbolfuchsin.

Tab. 23. Cariöser Mahlzahn, dessen Pulpa abgestorben war.
Längsschliff. Pikrin-Carbolfuchsin.

1. Bei glücklicher Schnittführung findet man eine transparente Zahnbeinschicht (Tab. 22a), welche schon bei Schmelzcaries auftritt und die in diesem Falle in Form eines zugespitzten Kegels, dessen Spitze der Pulpa zugewendet ist, dem Verlaufe der Zahnbeinkanälchen folgt. Diese Schicht grenzt bei Dentincaries das gesunde von dem kranken Gewebe durch einen hellen, mehr oder weniger breiten Hof ab. Ueber das Wesen dieser Erscheinung weiss man nichts Bestimmtes. Eine auf optischer Grundlage beruhende Erklärung gibt uns Miller, welcher annimmt, dass an dieser Stelle das Dentin homogen geworden sei. Gewöhnlich erscheine es deshalb undurchsichtig, weil es aus Elementen mit verschiedenen Brechungscoëfficienten (Tomes'schen Fasern, Neumann'schen Scheiden, Grundsubstanz und leimgebenden Fibrillen der Grundsubstanz) bestände. Durch irgend einen Vorgang nun wird entweder die Grundsubstanz kalkärmer, oder aber die organischen Bestandteile werden kalkreicher. Dadurch besitzen alle Bestandteile des Dentins einen annähernd gleichen Brechungscoëfficienten, wodurch diese diaphane Beschaffenheit erklärt werden könnte. Chemische Analysen haben ergeben, dass der Kalkgehalt in dieser Zone thatsächlich vermehrt ist, so dass der letztere Fall zutrifft. Das eigentliche Wesen dieser Erscheinungen erklärt sich Walkhoff durch eine platzgreifende Sclerose, die darin bestehe, dass eine Verkleinerung der Zahnbeinfasern und zugleich eine Verengerung des Lumens der Zahnbeinröhrchen eintrete. Diese Deutung, der sich übrigens auch Miller anschliesst, ist zweifellos die beste, denn in der That sind in der transparenten Zone die Durchmesser der Tubuli beträchtlich vermindert.

Digitized by Google

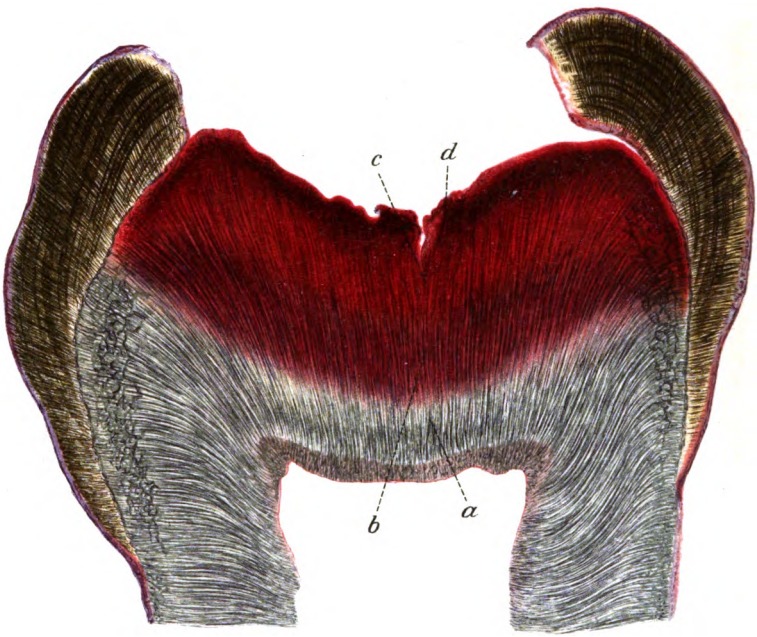

Lith. Anst. F. Reichhold, München

Digitized by Google

Digitized by Google

Lith. Anst. F. Reichhold, München.

Digitized by Google

Digitized by Google

Es muss angenommen werden, dass es sich hier um vitale Vorgänge handelt, vielleicht um eine Schutzwirkung von Seite der Pulpa gegen die andringenden Bakterien. Jedenfalls ist soviel festgestellt, dass es ein vitaler Vorgang ist, denn Miller hat an toten Zähnen niemals die transparente Zone beobachtet. Ich habe mit Carbolfuchsin sowohl lebende, als tote cariöse Zähne gefärbt, und ich habe auf Taf. 22 einen lebenden Zahn abgebildet, wobei es sich zeigte, dass die transparente Zone absolut ungefärbt blieb und sich scharf absetzte gegen das hochrot gefärbt cariöse Dentin. Beim toten Zahne aber, Tafel 23, verliert sich die rote Färbung ganz allmählich durch immer blasser werdende gelbe Töne hindurch in das normale Dentin. Bei Tafel 22 gewinnt man den bestimmten Eindruck, dass sich der lebende Zahn dem Fortschreiten der Caries widersetzte, Tafel 23 aber weist auf eine vollkommene Passivität hin.

2. Die Zone der Trübung wird durch Carbolfuchsin, im Gegensatz zur vorhergehenden, hochrot gefärbt (Tab. 22b), ein Beweis, dass hier erhebliche Veränderungen vor sich gegangen sind. Teils sind in die Zahnbeinröhrchen schon Bakterien eingedrungen, teils werden sie von anderen Gebilden von scholliger oder kugeliger Form gefüllt Dazwischen sind hyaline oder mit Kalkablagerungen versehene Tubuli zu erkennen. Aus dieser Verschiedenheit des Zahnröhrcheninhaltes allein kann man sich die beträchtliche Trübung dieser Schicht erklären. Aus der Zone der Trübung entsteht durch allmähliche Umwandlung

3. die Zone der Erweichung. Dies ist nun diejenige Schicht, in welcher sämtliche Zahnbeinröhrchen und deren seitliche Ausläuferchen mit Bakterien vollgepfropft sind. Ihre Lumina sind annähernd gleichmässig erweitert und die Neumann'schen Scheiden gequollen. Durch diese Gleichartigkeit der Textur erhält diese Zone ein etwas durchscheinenderes Aussehen. (Tab. 22 c.)

4. Allmählich confluieren die ursprünglich in die Zahnbeinröhrchen eingeschlossenen Pilzmassen untereinander zu immer grösseren Bezirken. Am meisten zer-

Digitized by Google

fallen ist die jeweilen zunächst der Oberfläche gelegene Schicht; hier wird fortwährend eine zu Detritus zerfallende Lage gebildet, welche zu den bekannten Substanzverlusten führt. (Tab. 22 d.)

Die Therapie der Caries habe ich auf Seite 121 etc. ausführlich beschrieben.

Die Prophylaxis hat sich vor allem gegen die excitierenden Ursachen zu wenden, da man den prädisponierenden weniger beikommen kann. Es handelt sich deshalb hauptsächlich um eine gründliche Reinigung der Mundhöhle und möglichste Sterilisation derselben. Am besten ist es, die Zähne mittelst einer Bürste und eines guten Zahnpulvers täglich zweimal zu reinigen, nach dem Aufstehen und vor dem Schlafengehen. Nach den Mahlzeiten genügt es, mit einer Mundtinktur gründlich zu spülen. Die Bürstenreinigung darf nicht nur in horizontaler Richtung geschehen, da man sonst die Verunreinigungen just zwischen die Zähne hineinbürstet, sondern auch in vertikaler. Die gewöhnliche Schlemmkreide ist ein sehr schätzbares Mittel, das die Zähne nicht angreift. Soll es im Geschmacke etwas erfrischender gestaltet werden, so kann man Pfefferminze zusetzen, und um ihm baktericiden Charakter zu verleihen, fügt man ein Antisepticum hinzu. Von den bis jetzt gebräuchlichen hat sich keines recht bewährt; vielleicht das Chinosol, das ich in hunderten von Fällen seit etwa zwei Jahren verordnet habe, scheint verlangsamend auf die Cariesvorgänge einzuwirken. Dabei ist es desodorisierend und, was bei lockerem Zahnfleische wichtig ist, adstringierend. Ein solches Recept lautet:

Rp./ Calcar. carbon. praecip. 100,0
Sapon. medicat. 5,0
Chinosoli 0,05
Ol. menth. pip. gtt. XV.
M. D. S. Zum Zähnereinigen.

Auch bei der Mundtinktur halte ich einen Zusatz von Chinosol für angezeigt und zwar ebenfalls in einer ungefähr 0,05%igen Concentration. Eine relativ billige Art der Herstellung ist folgende:

Digitized by Google

Rp./ Aqua dest. 90,0
Chinosoli 10,0
Ol. menth. pip. gtt. XV.
M. D. S. Mundtinktur, hievon 5 Tropfen auf $^1/_2$ Glas Wasser.

Die Therapie der Zahndefekte.

Es ist nicht möglich, dass sich der Leser die hier in Frage kommende Technik durch eine Beschreibung aneignen kann, sondern hier wirkt nur die praktische Thätigkeit fruchtbringend, aber dennoch können wir dieses hochwichtige Kapitel nicht übergehen; denn es soll eine Direktive demjenigen sein, der sich in eingehenderer Weise mit der Therapie der Zahndefekte abgibt. Um nur wirklich Brauchbares aufzuzeichnen, habe ich die Litteratur von Prof. Sachs und Prof. Miller benutzt, und möglichst die Erfahrungen dieser Beobachter mit den meinigen kombiniert.

I. Die Behandlung der Zahndefekte durch Feilen und durch den Höllenstein.

a. Das Feilen der Zähne.

Wenn an Approximalflächen kleinere Defekte auftraten, so hat man früher dieselben vielfach mit der Separierfeile entfernt, d. h. man ist zwischen beiden Zähnen durchgegangen, aber nicht ganz bis zum Zahnfleischrande, sondern hier hat man noch etwas Schmelz, die sogenannte „Schulter", übrig gelassen. Durch diese Schultern wurden die Zähne am späteren Zusammenrücken verhindert; sie standen also getrennter als vorher, wodurch sich die Approximalflächen spontan viel besser reinigten. Um diese Selbstreinigung noch zu erhöhen, hat man lingualwärts

Digitized by Google

mehr weggeschliffen, als labialwärts, und diese schrägen Seitenflächen dann möglichst sorgfältig poliert.

An Backenzähnen habe ich diese Operation nie beobachten können, wohl aber bei älteren Leuten ziemlich häufig an Frontzähnen, und hier scheint sie vorzügliche Dienste geleistet zu haben, denn selbst im Verlauf vieler Jahre recidivierte Caries nur sehr selten.

Man sollte heutzutage, besonders in der poliklinischen Praxis, wieder auf dieses Verfahren zurückkommen. Einer allgemeinen Einführung steht der Umstand hinderlich im Wege, dass manche Patienten das Separieren der Vorder-

Fig. 97. *a* Vorderzähne mit interstitiellen Cariesherden.
b Dieselben in der Weise auseinander geschliffen, dass die Cariesherde verschwunden sind und dass durch eine „Schulter" am Zahnhalse das nachträgliche Zusammenrücken verhindert wird.
c Querschnitt durch zwei mittlere obere Schneidezahnkronen, an welchen zu sehen ist, dass lingual mehr fortgeschliffen werden soll als labial.

zähne als eine für ihre Schönheit nachteilige Operation empfinden. Fig. 97 zeigt die Art, nach welcher man vordere Zähne feilt.

b. Die Höllensteinbehandlung.

Beginnende Caries, sowie Keildefekte können dadurch günstig beeinflusst werden, dass man sie mit Argentum nitricum betupft, wobei man die Umgebung, um sie vor Aetzung zu schützen, mit Lack zu überziehen hat; bei einiger Vorsicht und Uebung fällt ohne Nachteil diese Massnahme weg.

Stebbins, dem sich Chupein und Szábo anschliessen, empfiehlt selbst bei grösseren Defekten, namentlich für die Milchzähne der Kinder, die Höllensteinbehandlung, und auch andere Praktiker rühmen den Erfolg. Die Anwendungsweise ist eine höchst einfache;

Digitized by Google

man legt in die notdürftig von erweichten Massen gesäuberte feuchte Höhle ein stecknadelkopfgrosses Stück Höllensein für 2 Minuten ein.

Die günstige Wirkung, die das Argentum nitricum auf den Verlauf der Caries ausübt, kann man sich dadurch erklären, dass es mit den organischen Zahnsubstanzen unlösliche Verbindungen eingeht, wodurch den Bakterien die Nahrung entzogen wird. Den chemischen Vorgang haben wir uns so vorzustellen, dass sich Eiweissgerinnungen bilden, also Silberoxydeiweiss; da ferners die tierischen Gewebe stets Chlornatrium enthalten, so findet eine Umsetzung statt, indem sich die Salpetersäure des Arg. nitric. mit dem Natrium des Kochsalzes verbindet und das Chlor mit dem Silber zum unlöslichen Chlorsilber.

$$Ag\,NO_3 + Na\,Cl = Ag\,Cl + Na\,NO_3$$

Diese entstandenen Flecke werden unter dem Einfluss des Tageslichtes schwarz, aus welchem Grunde die Höllensteintherapie an sichtbaren Zahnflächen nicht angewendet werden soll.

Dadurch, dass die geätzten Flecke mit der Zeit abgenützt werden, beginnt später der Krankheitsprozess wieder von neuem. Wegen der eben besprochenen unlöslichen Verbindungen besitzt das Mittel eine nur geringe Tiefenwirkung; will man einen dauernden Nutzen erzielen, so muss man deshalb in regelmässigen Intervallen, z. B. alle halb Jahre, die kranke Stelle tupfen.

II. Das Füllen der Zähne.

Durch die eben angegebenen Mittel wird wohl die Caries hintan gehalten, aber bei der Verwendung der Feile müssen grosse Substanzverluste gesetzt und die Höllenstein-Behandlung muss fortwährend wiederholt werden. Das Ideal jeder Operation aber besteht in einer möglichst naturgetreuen Wiederherstellung des normalen Zustandes, und den erreichen wir an den Zähnen in nahezu vollkommener Weise durch das Ausfüllen der entstandenen Defekte.

Digitized by Google

Der Erfolg dieser plastischen Operation hängt von der Wahl der Füllungsmaterialien und besonders von der Tüchtigkeit des Operateurs ab.

Füllungsmaterial.

Ein Füllungsmaterial soll möglichst folgende Eigenschaften in sich vereinigen:

1) Es muss eine knetbare oder schmiegsame Consistenz haben, damit man es möglichst dicht an die Wandungen der Höhle andrücken kann.

2) Sowohl die Mundflüssigkeit, als eingeführte Nahrungsmittel und Medikamente sollen es nicht angreifen.

3) An Stellen, an denen sich mechanische Einflüsse geltend machen, muss er möglichst hart sein.

4) Geringes Wärmeleitungsvermögen ist, wenigstens bei empfindlichen Zähnen, erwünscht.

5) Zahnähnliche Farbe kommt, jedoch nur bei sichtbaren Stellen, in Betracht. (Für genaue Indikationsstellung vergleiche man Arkövy, Indikationen.)

Die wichtigsten Eigenschaften sind die sub 2 und 3 angeführten; sie lassen sich unter dem Begriff Unzerstörbarkeit vereinigen. Man soll deshalb in keinem Falle aus einem nebensächlichen Grunde ein Material verwenden, dem diese Eigenschaft mangelt.

Wir wollen die Materialien, die zum Füllen der Zähne benutzt werden, kennen lernen. Es sind dies: 1. Gold, 2. Zinngold, 3. Amalgame, 4. Cement (Zinkphosphat), 5. Mischungen von Amalgam und Cement etc., 6. Email und 7. Guttapercha.

1. Gold.

Das Gold erfüllt die Hauptbedingungen in vorzüglicher Weise, da es äusserst widerstandsfähig gegen mechanische und chemische Einflüsse ist. Nur wegen seiner Leitungsfähigkeit und der gelbglänzenden Farbe erfüllt es nicht alle Bedingungen eines idealen Füllungsmateriales.

Das Gold wird in Form von Folie, mit Nummern versehen, in den Handel gebracht. Diese Nummern drücken das Gewicht des einzelnen Blattes aus, und mithin

Digitized by Google

bei gleichbleibender Grösse die Dicke desselben. Wiegt z. B. Folie Nr. 5 = 5 Gran, und die gleichgrosse Folie Nr. 30 = 30 Gran, so ist mithin Folie Nr. 30 die dickere.

Vor dem Gebrauche wird die Folie in Streifen geschnitten und mehrfach zusammengelegt oder gerollt; bequemer und besser als selbstgerollte Goldfolien aber sind die käuflichen Goldcylinder, die man in allen möglichen Kalibern haben kann.

Eine weitere Form bietet sich als Krystallgold oder Schwammgold dar, welches man durch Auskrystallisieren aus einer Goldlösung erhält.

Wesentlicher als diese äussere Form, ist ein anderer, physikalischer Unterschied, der darin besteht, dass die einen Präparate cohäsiv, die anderen noncohäsiv sind. Wie schon aus dieser Bezeichnung hervorgeht, haben die cohäsiven Goldsorten die Eigenschaft, an einander zu haften, währenddem dies die noncohäsiven nicht thun. Dabei sind erstere härter als letztere.

2. Zinngold.

Manche Praktiker benutzen mit Vorliebe statt des reinen Goldes eine Combination von chemisch reinem Gold mit ebensolchem Zinn. Dieses Zinngold soll vor dem reinen Golde manche Vorzüge voraus haben; solche Füllungen sollen leichter auszuführen sein; dann sei ihr Wärmeleitungsvermögen ein schlechteres als bei reinem Golde, und das Auftreten secundärer Caries sei so viel als ausgeschlossen, selbst bei Cavitäten, die bis tief unter das Zahnfleisch reichen. Unangenehm sei nur die dunkle Farbe solcher Füllungen. Wenn man die Vor- und Nachteile gegen einander abwägt, so gelangt man zu dem Schlusse, dass sich Zinngold weniger gut für ganze Füllungen eigne, dass ihm aber ein gewisser Wert als Unterlage in centralen und besonders approximalen, bis unter das Zahnfleisch reichenden Füllungen nicht abzusprechen sei.

Das Präparat wird in der Weise hergestellt, dass man eine Zinn- und eine Goldfolie aufeinanderlegt und sie zu einem lockeren Tau zusammendreht. Da sich das Zinn an der Luft oxydiert, darf man sich keine grösseren Vorräte dieser Zinngoldrollen präparieren.

Digitized by Google

3. Amalgame.

Die Amalgame gehören zu den sog. plastischen Füllungsmaterialien, d. h. sie gehen nach einiger Zeit aus dem weichen, knetbaren Aggregatzustande, in welchem sie in die Höhle eingeführt werden, in einen harten Zustand über. Sie sind also leicht in die Höhle zu bringen und an die Wände zu drücken und erfüllen diese Bedingung sehr gut. Vor Gold haben sie ferner noch den Vorzug, dass sie die Wärme schlechter leiten. Die wesentlichen Nachteile aber bestehen darin, dass sich manche Amalgame später contrahieren, dass sie mechanisch und chemisch mehr oder weniger leicht zerstörbar sind, und dass die Farbe absolut nicht zahnähnlich ist. Ihre Anwendung ist an sichtbaren Zähnen wegen dieser hässlichen Farbe, die manche Präparate sogar den Zahnsubstanzen mitteilen, eine beschränkte.

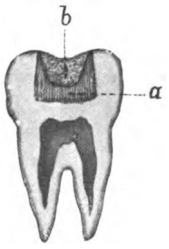

Fig. 98.
a Kupferamalgam.
b Kupferamalgam mit Zusatz von 3% reinem Zinne (Zinnfolie).

Die Amalgame sind Verbindungen einfacher Metalle (binäre Amalgame) oder von Legierungen (ternäre, quaternäre, quinäre etc. Amalgame) mit Quecksilber. Entweder erhält man sie schon als fertige Amalgame (Kupferamalgam), oder die Metalle werden erst vor dem Gebrauche im Operationszimmer amalgamiert.

Das Kupfer-Amalgam kommt in Tafeln in den Handel; diese werden vor dem Gebrauch so stark erhitzt, bis sie das Quecksilber in kleinen Tröpfchen ausschwitzen. Dann zerreibt man sie in einem kleinen Mörser und knetet sie so lange zwischen den Fingern, bis eine weiche Masse entsteht. Das so verarbeitete Amalgam ist sehr leicht selbst in schwerzugängliche Höhlen zu bringen, da es sich vorzüglich an die Wände anschmiegt. Nach Miller üben Kupferamalgamfüllungen eine antiseptische Wirkung auf die Zahnsubstanzen aus; es ist des ferneren eines der wenigen Amalgame, die sich nicht contrahieren, deshalb ist es, wenn sonst sorgfältig zu Werke gegangen wird, ein ausgezeichnetes Füllungsmaterial, besonders für die weniger begüterte Praxis.

Digitized by Google

Bei manchen Leuten verfärben sich leider durch Amalgame die Zähne sehr stark, weshalb es nur zu Füllungen an unsichtbaren Zähnen verwendet werden darf. Dann ist ein weiterer übler Umstand der, dass die Oberflächen der Füllungen ziemlich rasch abgenutzt werden. Nicht nur schleifen sie sich durch das Kauen und Bürsten ab, sondern ihre Oberfläche wird geradezu, besonders an Approximalflächen, von den Mundsäuren aufgelöst. Prof. Miller gibt uns aber ein Mittel an die Hand, um die Kupferamalgamfüllungen widerstandsfähiger zu machen. Dies besteht in einem Zusatz von ca. 3% reinem Zinn, das man in Form eines Stückes Zinnfolie der knetbaren Masse einverleiben müsse. Leider gehe aber dadurch die antiseptische Wirkung des Kupferamalgams verloren. Es würde sich deshalb meines Erachtens als zweckmässig erweisen, wenn man die Wandungen der Höhle mit gewöhnlichem (antiseptischem) Kupferamalgam ausstreichen, und die Füllung mit der Miller'schen Composition beendigen würde, wie ich dies in Fig. 98 dargestellt habe.

Die meisten übrigen Amalgame bestehen der Hauptsache nach aus Zinn und Silber, denen man einige Prozent Zink, Kupfer, Gold (Goldamalgam) Platin (Platinamalgam), Cadmium, Antimon etc., zugefügt hat.

Diese, aus mehr oder weniger komplizierten Legierungen bestehenden Amalgame haben leider die Eigenschaft, sich während des Härtens, oder auch später zusammenzuziehen. Nach Dodge soll diese Erscheinung darauf beruhen, dass die erstarrende Masse die Neigung habe, Kugelform anzunehmen. Ob dem wirklich so ist, oder ob andere Faktoren mitspielen, ist nicht sicher festgestellt; die Erfahrung aber lehrt des Bestimmtesten, dass man bei älteren Amalgamfüllungen sehr oft mit einer Sonde zwischen Amalgam und Zahnwandung eindringen kann. In anderen Fällen findet im Gegenteil eine Expansion statt, welche sich dadurch documentiert, dass das Amalgam über das Niveau der Höhle hervorquillt; ja es können sogar durch diese Ausdehnung schwache Ränder der Cavität abgesprengt werden.

Digitized by Google

4. Cement (Zinkphosphat).

Die käuflichen Cemente bestehen aus einem Pulver und einer Flüssigkeit, die man vor dem Gebrauche mischt und zusammenknetet. Das Pulver ist eine Base und die Flüssigkeit eine Säure. Das Pulver ist einfach Zinkoxyd, dem gelegentlich noch andere Metalloxyde, sowie Kieselsäure und Farbstoffe zugesetzt werden. Als Flüssigkeit verwendet man meist die Orthophosphorsäure, die man entweder in dickflüssigem oder krystallischem Zustande auf den Markt bringt.

Durch Mischung der beiden Bestandteile entsteht eine relativ rasch härtende Masse, die im wesentlichen nichts anderes als phosphorsaures Zink darstellt.

Dieses Material ist ein schlechter Wärmeleiter; es ist das einzige, das an den Wandungen der Höhle adhäriert, und es besitzt eine, wenn auch nicht gerade zahnähnliche, so doch unauffällige Farbe. Die hauptsächlichsten Nachteile aber, die seine Verwendbarkeit sehr einschränken, liegen in der relativ leichten Zerstörbarkeit durch die im Munde in Betracht kommenden Agentien. Ganz vorzügliche Cemente können zwar bei günstigen Mundverhältnissen über zehn Jahre halten, jedoch bestimmen diese paar Ausnahmefälle keineswegs die Regel. Im Gegenteil lehrt die tägliche Beobachtung, dass sie, besonders am Zahnfleischrande, schon nach wenig Jahren vollständig aufgelöst werden. Bei empfindlichen, armen oder eitlen Patienten, denen man in die Frontzähne kein Gold füllen kann, leisten die Cemente gute Dienste. Eine zwingende Indication, dieses Material in Backzähne zu füllen, gibt es nicht; überhaupt hat man möglichst davon Umgang zu nehmen im Hinblick darauf, dass dadurch nur eine provisorische Erhaltung der Zähne erreicht wird.

Ausgezeichnete Dienste leisten die Cemente hingegen als Befestigungsmittel für Stiftzähne, Kronen, Brücken und Porzellanfüllungen.

5. Mischungen von Amalgam und Cement.

Um die rasche Zerstörung des Cementes hintan zu halten sind Mischungen mit Metallfeilungen empfohlen worden. Besser als dies hat sich frisch geknetetes Amal-

Digitized by Google

gam bewährt, das man etwa zu $^1/_6$ mit dem Cemente zusammenrührt. Solche Füllungen sind allerdings etwas unschöner in der Farbe, aber sie halten in der That, sowohl an der Kaufläche als am Zahnfleischrande, bedeutend besser als blosse Cementfüllungen.

6. Email.

Um an sichtbaren Stellen Defekte auf täuschende Weise zu verdecken, leisten Email-, Glas- und Porzellanfüllungen gute Dienste. Zu deren Herstellung bedient man sich einer zu Pulver zerriebenen Glasmasse, welche in einem Abdruck von Goldfolie, den man sich von dem zu füllenden Defekte genommen hat, geschmolzen wird. Das so erhaltene Emailstückchen wird sodann mit Cement an seinem Platz befestigt. Das Aussehen einer solchen Füllung ist vorzüglich, auch was Härte, Widerstandsfähigkeit und Leitungsvermögen anbetrifft, lässt sie nichts zu wünschen übrig. Da diese Einlagen mit Zinkphosphat befestigt werden müssen, so hängen ihnen jedoch auch die Nachteile desselben an.

7. Guttapercha.

Die in der Zahnheilkunde verwendete Guttapercha ist ein Präparat, das in der Weise hergestellt wird, dass man etwa 4—7 Teile Zinkoxyd in die durch Erhitzen erweichte Guttapercha hineinwirkt. Es ist in all' denjenigen Fällen ein gutes Präparat, in denen es der Abnützung nicht ausgesetzt ist; sonst kann es nur als provisorisches Füllungsmaterial betrachtet werden.

Guttapercha eignet sich, wegen ihrer schlechten Wärmeleitung, besonders gut als Unterlage für Metallfüllungen, und, weil es sehr widerstandsfähig gegen chemische Einflüsse ist, verwendet man es mit Vorteil an Stellen, die bis unter das Zahnfleisch reichen. Viele Zahnärzte füllen mit Vorliebe Wurzelkanäle mit Guttapercha auf, auch befestigen sie damit Stiftzähne und Kronen.

Die Technik des Zahnfüllens.

Die Untersuchung der Zähne.

Für den Anfänger ist es gar keine leichte Sache, Zähne auf cariöse Stellen zu untersuchen; denn nicht

Digitized by Google

alle Defekte liegen offen zu Tage, sondern sie sind manchmal sehr versteckt, wie z. B. an den Approximalflächen. Auch werden ganz kleine Defekte im Schmelze, die oft zu grösseren Hohlräumen im Innern des Zahnes sich ausweiten, leicht übersehen. Da sich aber diesbezügliche Fehler schwer rächen, so muss die Zahnuntersuchung genau und systematisch vorgenommen werden. Ich beginne stets die Untersuchung mit den oberen Molaren der linken Seite und gehe langsam zu den Prämolaren, Eck- und Schneidezähnen über. Darauf examiniere ich in gleicher Reihenfolge den linken Unterkiefer, um nachher auf der rechten Seite dieselbe Ordnung einzuhalten. Auf diese Weise entgeht man der Gefahr, der jeder vielbeschäftigte Praktiker ausgesetzt ist, eine Zahngattung bei der Examination zu übersehen.

Das Instrumentarium, das man zur Untersuchung benötigt, besteht aus einem Mundspiegel und aus einer Sonde, wie letztere in Fig. 99 abgebildet wurde. Der Spiegel, der zur Beleuchtung der Zähne dient, wird mit der linken Hand gefasst, und die Sonde kommt in die rechte. Die Sonde muss äusserst fein ausgezogen sein, damit auch kleine Oeffnungen, ja besonders diese, gefühlt werden. Manche Cariesherde können nicht sondiert werden, z. B. beginnende Oberflächencaries, bei der noch kein Substanzverlust besteht; diese erkennt man aber an der Farbe, die opak oder dunkel ist. Dasselbe gilt oftmals für Cavitäten an Approximalflächen, die bei engstehenden Zähnen leicht übersehen werden. Hier hilft man sich durch Auseinanderdrängen der Zähne, vermittelst Kautschuk- oder Baumwolleeinlagen etc.

Das Separieren der Zähne.

Bei engstehenden Zähnen, die mit Approximalcavitäten behaftet sind, ist es durchaus notwendig, dass man sie auseinanderdränge, denn eine Hauptbedingung für das Gelingen einer Füllung ist es, dass das Operationsfeld gut übersichtlich und den Instrumenten zugänglich sei.

Die Molaren sind so fest im Kiefer verankert, dass zum Zwecke der Separation mit der Separierfeile (Fig. 100)

Digitized by Google

oder dem Schleifrad (Fig. 101) zwischen ihnen hindurch geschliffen oder gefeilt werden muss. Bei den Prämolaren und besonders bei den Frontzähnen genügt es, wenn man etwas Baumwolle für einige Tage zwischen dieselben presst. Durch das Aufquellen der Baumwollfasern werden die Zähne continuierlich und ohne wesentliche Schmerzen auseinander gedrängt. Stecken die Zähne in einem unnachgie-

Fig. 99. Instrument zum Sondieren kariöser Zähne.

Fig. 100. Separierfeile.

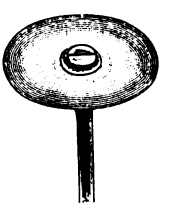

Fig. 101. Schleifrad, für die Bohrmaschine.

bigen Alveolarteil, wie er älteren Leuten eigen ist, so ist Watte wirkungslos; hier erweist sich ein Stückchen weichen Kautschuks, wie er im Handel erhältlich ist, als wirkungsvoller. Man darf aber kein zu breites Stück nehmen, da sonst durch den starken Druck leicht Periostitis entsteht. Diese beiden Separiermittel müssen mindestens 2 Tage an ihrem Orte gelassen werden. Will man Goldfüllungen legen, bei denen der Zahn ziemlich stark erschüttert wird,

Digitized by Google

so darf dies nicht gleich nach dem Separieren geschehen, weil dann das Periondontium gereizt und empfindlich ist; sondern es ist besser ein Stückchen Guttapercha für einige Tage zwischen die Zähne zu legen und sie so zu fixieren. Nach diesem Termine halten sie den beim Goldfüllen notwendigen Schlag ohne Schaden aus.

Hat man es eilig, so kann auch sofort separiert werden, dies geschieht durch ein keilförmig zugeschnittenes Stückchen Holz, das mit ziemlichem Kraftaufwand zwischen die

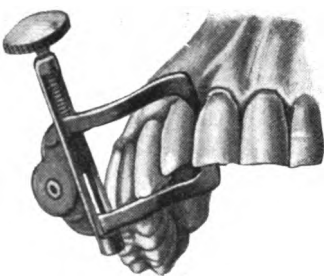

Fig. 102. Separator von Elliot.

Zähne gepresst wird. Den gleichen Dienst verrichten Separatoren aus Stahl, bei welchen jederseits ein Keil durch die Wirkung einer Schraube zwischen die Zähne geschoben wird; einen der gebräuchlichsten Separatoren dieser Art ist der von Elliot erfundene, in Fig. 102 abgebildete.

Das Trockenlegen der Cavitäten.

Für Operationen von kurzer Dauer genügt die Trockenlegung mittelst einer kleinen Serviette, Wattebäuschen, Wundschwamm und dergleichen, nach Art von Fig. 103. Diese aufsaugenden Stoffe bringt man am Oberkiefer zwischen Wange resp. Lippe und Processus alveolaris; auch beim Unterkiefer wird diese Stelle benutzt, aber man muss gleichzeitig wegen der Ausführungsgänge der Speicheldrüsen am Mundboden, für genügende Trockenlegung dieser Gegend sorgen.

Digitized by Google

Soll das Operationsfeld für längere Dauer trocken gehalten werden, so ist der Gummilappen (Cofferdam), der von S. C. Barnum eingeführt worden ist, am Platze.

Fig. 103. Das Trockenlegen vermittelst aufsaugender Stoffe; in diesem Falle wurde eine Serviette benutzt.

Die einfachste Art, den Cofferdam an die Frontzähne anzulegen, besteht darin, dass man mit der Lochzange (Fig. 104) zuerst soviel Löcher in denselben kneift, als man Zähne trocken legen will. Alsdann wird der Cofferdam so über die Zähne gezogen, dass dieselben durch die Löcher hindurchtreten. Durch Bindfaden oder ge-

Digitized by Google

Tab. 24. Anwendung des Gummilapppens und anderer Hülfsmittel bei tief carösen Vorderzähnen.

Das Bild zeigt uns den gar nicht seltenen Fall eines vorderen Schneidezahnes, der durch tiefgreifende Caries beidseitig so sehr zerstört ist, dass man sich versucht fühlt, den Kronenrest abzutragen und eine Porzellankrone aufzusetzen.

Soll aber aus irgend einem Grunde der Zahn erhalten und somit gefüllt werden, so ist, wegen der Möglichkeit des Abbrechens von Teilen dieser geschwächten Krone, besondere Vorsicht geboten.

Zum Trockenlegen verfährt man genau wie bei schwächer angegriffenen Zähnen. Im vorliegenden Falle wurden in den Cofferdam 3 Löcher angelegt, durch welche der kranke sowie die beiden benachbarten Zähne nunmehr herausschauen. Zwei Gewichte ziehen den Lappen hinunter und durch zwei Klammern, die durch ein über den Hinterkopf laufendes Band mit einander verbunden sind, wird derselbe seitlich angespannt.

Als Matrize dient ein Neusilberband (nach Herbst), das in einer, aus dem Bilde ersichtlichen Weise, so um den kranken Zahn gelegt wird, dass es imstande ist, den verloren gegangenen Teil der hinteren Zahnwand zu ersetzen. Am besten lässt sich diese Matrize fixieren, wenn man etwas erwärmte Stentsmasse hinter die Zahnreihe bringt und den Mund schliessen lässt.

---

wachste Seide, die man um die betreffenden Zahnhälse schlingt, wird der Abschluss ein sicherer. Damit der Gummi glatt angespannt wird, benutzt man einen Halter, welcher aus zwei Klammern besteht, die durch ein Band miteinander

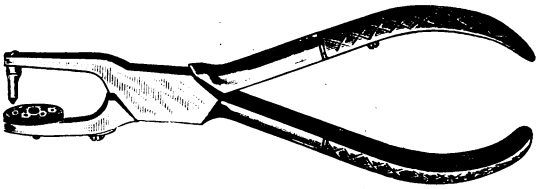

Fig. 104. Lochzange für den Cofferdam.

verbunden sind. Werden nun die Klammern in die seitlichen Ränder des Cofferdam eingehakt und das Band über den Hinterkopf des Patienten gestreift, so zieht

Digitized by Google

Digitized by Google

Digitized by Google

dies den Cofferdam seitlich an (Fig. 105). Am unteren Rande kann man einige kleine Gewichte befestigen. Bei Approximalflächen sollte nicht versäumt werden, trotz dieser übrigen Vorsichtsmassregeln, noch einen Holzkeil zwischen die Zähne zu schieben. Auf Taf. 24 habe ich einen besonders schwierigen Fall dargestellt und verweise ich auf dieses Bild und die beigedruckte Erklärung.

Fig. 105. Gummilappen in seiner richtigen Anwendung für Vorderzähne.

Ligaturen sind an Frontzähnen leicht anzulegen und erfüllen ihren Zweck vortrefflich. An den hinteren Zähnen verwenden wir lieber Klammern, einmal, weil sie fester am Zahnhalse sitzen und dann weil die Seitenteile den Kautschuk hinunterdrücken, was bei den ohnehin schwierigen Licht- und Raumverhältnissen ein nicht zu

Digitized by Google

unterschätzender Vorteil ist. Eine solche, für Molaren passende Klammer habe ich in Fig. 106 in situ dargestellt. Da es für abnorm gebaute Zähne besonders konstruierter Klammern bedarf, ist man genötigt, stets einen grösseren Satz vorrätig zu halten.

Eine Klammer, welche beim Füllen von Defekten, die cervikalwärts hoch hinaufreichen, ausgezeichnete Dienste leistet, ist die von Hatch angegebene (Fig. 107), welche meines Erachtens nach die beste dieser Art ist. Durch dieselbe ist man im stande, ziemlich schmerzlos das Zahnfleisch in die Höhe zu schieben und ein weiterer Vor-

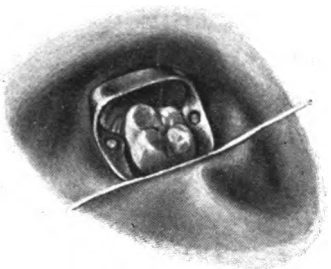

Fig. 106. Unterer Molar, an welchen der Gummilappen vermittelst einer Klammer fixiert ist. Zwischen dem isolierten Zahne und seinem Nachbarn wurde ein Seidenfaden *a* durchgezogen.

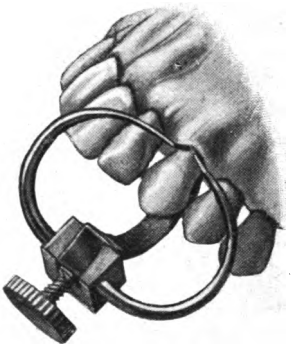

Fig. 107. Klammer von Hatch für Cervicalcavitäten, in ihrer Lage, aber mit Weglassung des Gummilappens.

teil ihrer glücklichen Konstruktion beruht darauf, dass einem die Klammer während des Operierens absolut nicht im Wege ist.

Um den Cofferdam mit den gebräuchlichen Klammern an den Kauzähnen anzulegen, kann auf zweierlei Weise verfahren werden. Nach einer Art wird zuerst die Klammer unter Zuhilfenahme der Klammerzange, Fig. 108, an den Zahn gelegt, und wenn sie festsitzt, so wird der gelochte Kautschuk über Klammerbügel und Zahn gezogen. Bei dieser Manipulation reisst jedoch der

Digitized by Google

Kautschuk leicht, weshalb es gebräuchlicher ist, ausserhalb des Mundes die Seitenteile der Klammer durch das Loch im Kautschuk zu stecken, und die Klammer so am Zahne zu befestigen, wie man dies ohne Cofferdam thun

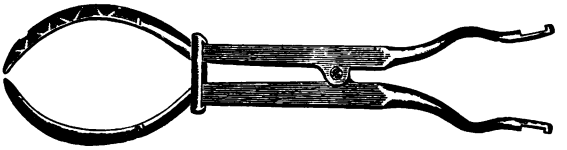

Fig. 108. Klammerzange.

würde. Es muss dann nachträglich nur noch der Kautschuk über die seitlichen, horizontalen Branchen gestreift werden. In Fig. 109 habe ich versucht, diesen Vorgang darzustellen.

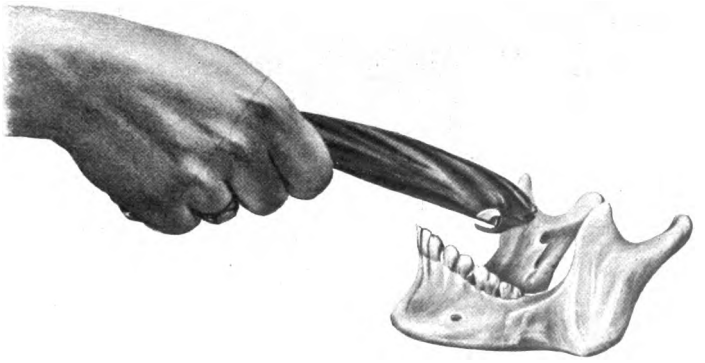

Fig. 109.
Bequemste Art, den Gummilappen (mit Klammerfixierung) anzulegen.

Das Anlegen des Cofferdams ist nicht nur ein Hilfsmittel zum Trockenlegen der zu behandelnden Zähne, sondern zugleich ein Schutz für die Mundschleimhaut gegen toxisch oder ätzend wirkende Medicamente, sowie gegen Verletzungen durch Papierscheiben etc.

Digitized by Google

Das Präparieren der Cavitäten.

Bevor wir auf das Präparieren der verschiedenen Arten von Cavitäten eintreten, müssen wir einige allgemeine Gesichtspunkte vorausschicken. Diese bestehen in Folgendem:

1) Die erste Notwendigkeit ist es, eine Cavität übersichtlich zu machen. Leider beherzigen viele Praktiker diese Grundregel keineswegs, sondern fahren mit ihren Bohrern in die Tiefen ganz versteckter Löcher hinein; dass damit viel Unheil angerichtet wird, liegt auf der Hand. Das vorhin beschriebene Separieren hat den Zweck, Approximalhöhlen übersichtlich zu machen, aber bei jeder Art von Cavität kann der Fall vorliegen, dass man, trotzdem die Oberfläche des Defektes klar zu Tage liegt, über dessen Tiefenausdehnung eine falsche Vorstellung hat. Bekanntlich ist der Schmelz ärmer an

Fig. 110. Schmelzmesser.

organischen Stoffen, als das Dentin; deshalb breitet sich im Dentine die Caries rascher aus, als im Schmelze, welch' letzterer alsdann über die Cavität hervorragt und so dieselbe verdeckt.

Unsere erste Aufgabe besteht in der Fortschaffung dieser Schmelzränder. Dies geschieht vermittelst kleiner Schleifsteine oder Bohrer; und zwar eignen sich am besten Querhiebwalzenbohrer, wie der in Fig. 114 d dargestellte. Sind die Ränder nicht allzu fest, so können sie auch mit einem Schmelzmesser, von denen das in Fig. 110 abgebildete für alle Fälle ausreicht, weggestossen werden.

2) Die Schmelzränder dürfen an keiner Stelle über das Dentin hervorragen, da sie sonst später leicht abbrechen; auch müssen sie annähernd senkrecht zur Zahnoberfläche geformt werden. Dies gilt übrigens überhaupt für den ganzen Rand der Höhle,

Digitized by Google

also sowohl für Schmelz als Dentin. Hat man z. B. eine Höhle, wie ich dies in Fig. 111 a dargestellt habe, unter dem Rande zu tief unterschnitten, so brechen nachträglich die geschwächten Ränder gerne ab; würde man aber die Ränder einer Cavität im Gegenteil trichterförmig ausschneiden (Fig. 111 b), so wäre das

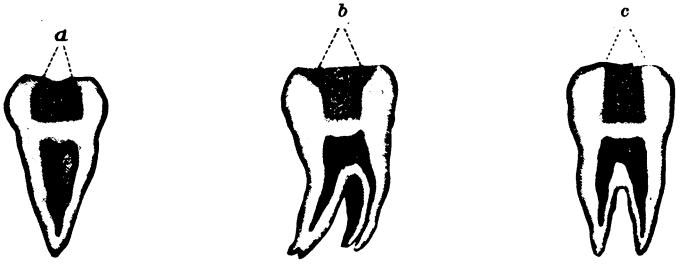

Fig. 111. *a* Unterminierte Ränder der Cavität. (Zu schwache Zahnränder.)
b Trichterförmige Ränder der Cavität. (Zu schwache Ränder des Füllmaterials.)
c Annähernd senkrecht geformte Ränder der Cavität (richtig).

Füllungsmaterial an dieser Stelle in einer zu dünnen und deshalb schwachen Lage aufgetragen. Das einzig Richtige sind deshalb annähernd senkrechte Cavitätenwände, wie ich sie in Fig. 111 c dargestellt habe, weil sowohl dünne Zahnränder als dünne Ränder der Zahnfüllungen leicht abbrechen.

Fig. 112. *a* Enge Cavität.
b Dieselbe Cavität künstlich erweitert.

3) In sehr enge Cavitäten ist es schwer, Füllungsmaterialien, besonders Gold, zu bringen; deshalb werden sie, wie dies in Fig. 112 angegeben ist, erweitert.

4) Bei Caries superficialis und media muss man bis ins Gesunde operieren; diesem

Digitized by Google

Satze kann leider nicht unbedingt nachgelebt werden, denn bei dem leisesten Affekte sind histologische Veränderungen im Zahnbeine nachzuweisen, die bis nahe an die Pulpa herangehen. Man hat in praxi die Sache nicht so aufzufassen, dass jeder nur leicht angegriffene Zahn bis in die Nähe der Pulpa eröffnet werden soll, sondern es genügt, sich bis in die harte Zahnsubstanz hineinzuarbeiten.

Bei Caries profunda liegt die Gefahr nahe, dass man durch Entfernen alles erweichten Dentines die Pulpa freilegt, weshalb in diesem Falle am Boden der Cavität eine dünne Schicht cariösen Gewebes gelassen werden darf. Unter keinen Umständen aber dürfen die



Fig. 113. Löffelexcavator.

Ränder der Cavität Spuren von Caries aufweisen.

Es ist schonender für den Patienten und geht auch viel rascher, wenn man das erweichte Dentin anstatt mittelst des Bohrers, mit Excavatoren entfernt. Hiezu eignet sich besonders gut der in Fig. 113 abgebildete Löffelexcavator, der in allen Grössen erhältlich ist. Die Excavatoren müssen selbstverständlich von der Schärfe eines Rasiermessers sein. Erst wenn die knorpelartig erweichte Masse entfernt ist, sollen zur weiteren Bearbeitung der Höhle, Bohrer verwendet werden. Die gebräuchlichsten Formen habe ich in Fig. 114 abgebildet. Am besten arbeiten die wie Feilen wirkenden Querhiebbohrer. Als treibende Kraft wird gewöhnlich die Fusstretmaschine benutzt; viel gleichmässiger arbeitet jedoch die elektrische Bohrmaschine, bei der auch die Hand, die das Handstück zu führen hat, ruhiger ist, da der Körper nicht durch das Treten erschüttert wird.

5) Vor dem Einlegen der Füllung muss die Cavität aufs peinlichste getrocknet werden. Wurde der Zahn unter Cofferdam gelegt, so dass selbst der Hauch

Digitized by Google

abgehalten wird, dann ist die Höhle so wie so trocken, und man hat nur dafür zu sorgen, dass der anhaftende Bohrstaub durch die in Fig. 115 abgebildete Spritze weggeblasen wird. Bei Anwendung von Wundschwamm, Watte und dergl. muss jedoch die Cavität noch besonders



Fig. 114. Bohrer für Maschinenbetrieb.
a Rosenbohrer. *b* Radbohrer. *c* Konischer Bohrer. *d* Walzenbohrer.

getrocknet werden. Dies wird durch mehrfaches Auswischen mit Kügelchen von Watte oder Fliesspapier bewerkstelligt; noch besser eignet sich Wundschwamm, dessen Anwendung deshalb sehr reinlich ist, weil man ihn, nachdem er zu kleinen Würfelchen zerschnitten worden ist, mit den Fingern nicht mehr zu berühren braucht, wie dies bei Watte und Papier der Fall ist. Da es aber auch mit

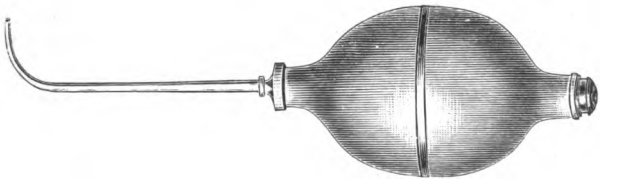

Fig. 115. Luftspritze zum Trocknen der Cavitäten.

Wundschwamm nicht immer möglich ist, in alle Vertiefungen zu kommen, besonders nicht in solche, die durch Querhiebbohrer entstehen, so ist es zweckmässig, noch mit warmer Luft die Höhle auszublasen. Besser als die elektrisch zu erwärmende Warmluftspritze ist die einfache in Fig. 115 angegebene, deren Spitze vor dem Gebrauche in eine hell brennende Flamme zu halten ist.

Digitized by Google

6) Es steht überall zu lesen, dass die Höhle vor dem Einbringen des Füllungsmateriales zu sterilisieren sei. Würde man aber die Praktiker aufs Gewissen fragen, so liessen sich gar wenige finden, die diesem Grundsatze nachleben. Eigentlich wird schon durch das Wegbohren der inficierten Zahnbeinpartien mechanisch sterilisiert; wollten wir diese Massnahme ganz durchführen, so müssten wir, da einzelne Bakterien stets sehr tief in die Zahnbeinkanälchen eingedrungen sind, auch sehr tief excavieren, und das würde zu einer Gefährdung der Pulpa führen. Die chemische Steralisation, wie sie gelegentlich angewandt wird und die darin besteht, dass man die Cavität mit einem Antisepticum auswischt, oder dass man es für einige Minuten liegen lässt, ist im Principe ganz richtig, nur darf nicht vergessen werden, dass bei der kurzen Dauer der Anwendung nur die an der Oberfläche vegetierenden Bakterien geschädigt oder getötet werden. Als eines der zuverlässigsten Mittel empfehle ich Formaldehyd, von dem man 10% des 40%igen käuflichen Mittels für einige Minuten in die Cavität zu legen hat. Der dabei auftretende leichte Schmerz ist nicht von Bedeutung. Chlorphenol leistet ebenfalls vorzügliche Dienste und zwar treten bei seiner Anwendung keine Schmerzen auf. Je länger ein solches Antisepticum liegen bleibt, desto wirksamer ist es.

Im allgemeinen scheinen sich die Cariesbakterien unter einer hermetisch schliessenden Füllung nicht wohl zu fühlen, denn der Process geht äusserst langsam weiter, auch wenn cariöses Dentin zurückgelassen wurde. Der Luftabschluss kommt wohl hiebei wenig in Betracht, denn viele dieser Organismen sind anäerob oder fakultativ anäerob; viel wesentlicher ist es, dass durch den Verschluss der Cavität keine Nahrungsmittel mehr zu den Bakterien gelangen können, weshalb sie ausschliesslich auf die spärlichen Eiweissstoffe der Zahnsubstanzen angewiesen sind. In diesem Umstand liegt die Begründung der Verlangsamung des Cariesprozesses.

(Localisation der Caries.)

Bevor wir über die Verwendung der einzelnen Materialien des näheren sprechen, müssen wir uns über die

Digitized by Google

Prädilectionsstellen der Caries verständigen; ich lehne mich hiebei hauptsächlich an die Bezeichnungen von Arkövy und Anderen an.

Befindet sich der Defekt auf der Kaufläche, Fig. 116a, so ist er = central; an den Berührungsflächen je zweier Zähne = approximal, Fig. 116b. An der Lippenfläche = labial, Fig 116c, am Zahnhalse = cervical Fig. 116d und noch tiefer unter das Zahnfleisch reichend = subcervical, Fig. 116e. Es sind hiebei alle möglichen Combinationen denkbar, z. B. approximal-central etc.



Fig. 116. Localisation der Caries.
a Central. *b* Approximal. *c* Labial. *d* Cervical. *e* Subcervical.

Bezüglich der Tiefenausdehnung ist von einer Caries superficialis dann zu sprechen, wenn sich z. B. der Process nur auf den Schmelz beschränkt, ohne das Dentin zu erreichen. Bei der Caries media ist nicht nur der Schmelz, sondern, wenn auch in geringerer Ausdehnung, das Dentin zerstört, und Caries profunda darf dann diagnosticiert werden, wenn bei grösserer Ausdehnung des Cariesherdes die Nähe der Pulpa wahrscheinlich ist, ohne dass dieselbe an irgend einer Stelle freigelegt oder infolge der Caries afficiert erscheint. Die Festlegung dieser Begriffe habe ich durch Fig. 117a, b u. c zu erreichen gesucht.

Matrizen.

Bekanntlich sind Centralcavitäten, also solche, bei denen alle Wände vorhanden sind, am leichtesten zu

Digitized by Google

füllen. Es kann deshalb nicht Wunder nehmen, wenn das Bestreben besteht, jeder Höhle die Form einer Centralcavität zu geben; dies wird durch ein kleines Instrument zu erreichen gesucht, das man „Matrize" nennt. Um an approximal-centralen Cavitäten die Approximalwand zu ersetzen, wurde seit Langem einfach ein Stückchen Metallblech (Neusilber oder Stahl) zwischen die beiden Zähne hineingepresst, und zwischen dasselbe und den gesunden Zahn brachte man, um einen besseren Anschluss zu gewinnen, einen Metallstift, Holzkeil oder etwas Guttapercha (Fig. 118 c).

Fig. 117. *a* **Caries superficialis.** *b* **Caries media.** *c* **Caries profunda.**

Solche Neusilber- oder Stahlstreifen sind leicht anzubringen und für gewöhnliche Fälle den meisten käuflichen Matrizen vorzuziehen. Die Füllung erhält aber dadurch eine flache, nicht der wirklichen Form des Zahnes entsprechende Gestalt. Diesem Uebelstande hilft die von Jack ersonnene Matrize ab, welche etwas ausgebuchtet ist. Damit ein solches Instrument auch wirklich brauchbar sei, muss es möglichst fest an seiner Stelle sitzen. Diese Bedingung erfüllt in vorzüglicher Weise die Ringmatrize von Herbst. Sie besteht aus einem mit Zinn gelöteten Neusilberringe, welcher sich dem Zahnhalse genau anpasst. Solche Metallringe haben leider aber einen Nachteil, der darin besteht, dass sie das Operationsfeld verdunkeln, weshalb man auf den Gedanken kam, Ringe aus durchsichtigem Stoffe herzustellen, und haben wir in der Kohinoor-Matrize ein Handels-

Digitized by Google

produkt dieser Art, (Fig. 118 a). Diese durchsichtigen Ringe gestatten einen freien Ueberblick. Leider sind sie aber zu weich — sie bestehen aus Celluloid — um den bei Anfertigung von Goldfüllungen notwendigen Druck auszuhalten. Ihre Anwendbarkeit beschränkt sich deshalb auf plastische Materialien.

Ein genau passender Ring lässt sich dadurch herstellen, dass man einen um den zu füllenden Zahn gelegten Metallstreifen vermittelst einer Schraubvorrichtung zu einem geschlossenen Ringe vereinigt. Dieser Art sind die kleinen Apparate von Pinney, Brophy, Meister u. A.

Sollen in einer Sitzung zwei benachbarte Approximalhöhlen gefüllt werden, so ist es zweckmässig, die Matrize von Miller, Fig. 118 b, zu gebrauchen.

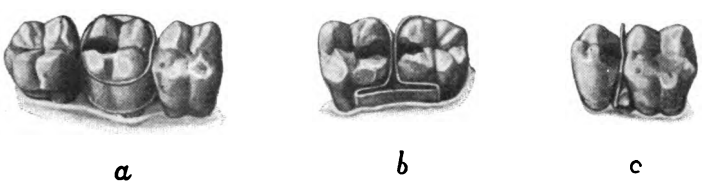

a *b* *c*

Fig. 118. *a* Kohinoor-Celluloidmatrize. *b* Matrize von Miller. *c* Metallstreifen und Holzkeil.

Diese besteht aus zwei parallelen an einem Ende zusammengelöteten Metallstreifen, zwischen die man, um sie an ihrem Platze zu fixieren, einen Metallstift oder Holzkeil hineinzuzwängen hat. Ein ähnliches Instrument hat auch Herbst componiert.

Die Anwendung der Matrizen ist für Goldfüllungen eine beschränkte. Sie können zwar gelegentlich unentbehrlich sein beim Auffüllen von Approximalcavitäten im cervicalen Teile; sobald aber hier eine gewisse Unterlage in Gold aufgebaut ist, ist es angenehmer, die Füllung ohne Matrize zu beendigen; denn es ist sehr schwer, mit genügendem Drucke das Gold an den Rändern zu condensieren, ohne dass sich der Apparat verschiebt. Ganz wesentlich aber wird durch die Matrize der Aufbau grosser Conturen in Amalgam erleichtert, und hier findet sie

Digitized by Google

ihre eigentliche Verwendung. Cementfüllungen können in allen Fällen ohne Matrize gelegt werden. Tafel 24 zeigt die Anwendung einer einfachen Bandmatrize bei vorderen Zähnen.

Das Füllen der Cavitäten mit noncohäsivem Golde.

Früher hat man wohl viel häufiger mit noncohäsivem Golde gefüllt als heute; denn es hat sich doch herausgestellt, dass dieses Material viel weicher ist als das cohäsive Gold, weshalb die Oberfläche solcher Füllungen nach einiger Zeit rauh und hässlich wird. Ein noch grösserer Nachteil liegt darin, dass sich von diesem Golde keine Conturen aufbauen lassen. Es schmiegt sich jedoch infolge seiner Weichheit sehr gut an die Cavitätenwände

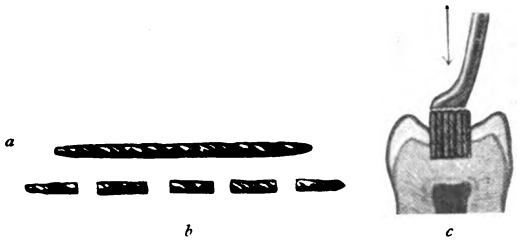

Fig. 119. *a* Zusammengedrehtes Stück noncohäsiver Goldfolie.
b Obige Rolle zerschnitten.
c Condensation der eingebrachten noncohäsiven Goldcylinder.

an und gibt so einen vollkommenen Abschluss; aus diesem Grunde wenden es viele Praktiker an, um den Boden und die Seitenwände einer Höhle damit zu bekleiden. Den letzten Teil der Füllung beendigen sie aber mit cohäsivem Golde. Das noncohäsive Gold ist eher leichter zu dichten als das cohäsive, weshalb solche Füllungen rascher gelegt werden können. Es eignet sich daher besonders gut in Approximalhöhlen, die nicht übersichtlich genug sind, um das cohäsive Gold in allen Teilen richtig zu condensieren. Ich selbst wende es besonders gerne bei centralen Cavitäten an, bei welchen man in kürzester Zeit tadellos schliessende Füllungen erhält.

Digitized by Google

Das als Folie käufliche Weichgold wird zu drei- oder viereckigen Stückchen zusammengefaltet, zu Cylindern aufgewickelt, oder, wie ich dies für Zinngold schon beschrieben habe, mit den Fingern zu einer Schnur zusammengedreht (Fig. 119a). Von dieser Schnur werden vor dem Gebrauche Stückchen heruntergeschnitten, die so lang sind, dass sie die Cavität etwas überragen. (Fig. 119b.)

Will man nun eine kleine Höhle mit noncohäsivem Golde füllen, so ist es am zweckmässigsten, ein solches, ein Drittel die Höhle an Länge überragendes Goldstückchen zu benutzen. An Dicke muss dieses Goldstückchen so beschaffen sein, dass man es gerade noch in die Cavität hineinzwängen kann; es wird so hineingebracht, wie man einen Pfropfen in eine Flasche steckt, wobei das eine Ende den Boden der Cavität berührt und das andere aus derselben ein Stück weit frei hervorsteht. Nun stösst man an einer beliebigen Stelle zwischen Zahnwand und Gold einen möglichst dicken Goldstopfer hinunter, mittelst welchem man durch energische Seitenbewegungen das Gold fest an die Höhlenwandung drängt. Bleibt diese Portion fest liegen, so wird die Manipulation wiederholt, indem man diesmal die noch kahle Wand mit Gold bekleidet. Der in der Mitte entstehende Raum wird dann mit einem dritten, ebenso gestalteten Goldcylinder, dem sogenannten „Schlüssel", ausgefüllt. Der aus der Höhle emporragende Ueberschuss soll nun durch kräftigen Hammerschlag hinuntergetrieben werden. Das Princip des Füllens kann man, wenigstens sofern auf einem einzigen Bilde verschiedene Etappen einer complicierten Handlung überhaupt darstellbar sind, aus Fig. 119c ersehen.

Gewöhnlich ist anfangs die Füllung noch zu hoch, weshalb sie mit Schleifsteinen oder Finirern bearbeitet werden muss, und um eine glatte Oberfläche zu bekommen, lässt man noch einen Stahlpolierer darüber laufen.

Bei grossen Höhlen ist das Princip dasselbe, nur ist es hier oft unmöglich, eine einzelne Goldportion zum Festliegen zu bringen. Die Sache lässt sich so leichter machen, dass man mehrere Goldstückchen zuerst an einer Wand aufstellt; diese vermögen sich dann, bei der Condensation, gegenseitig in ihrer Lage zu halten. Dement-

Digitized by Google

sprechend muss auch die zweite Portion, sowie der Schlüssel aus einer Mehrzahl von Stückchen bestehen. Man kann auch der ganzen Wandung entlang ein Stückchen an das andere stellen, und wenn die Höhle mit dem Golde austapeziert ist, nach dem angegebenen Prinzipe, gegen die Mitte zu weiter bauen. Bei Caries profunda, also bei sehr tiefen Höhlen, muss zuerst der Boden mit Gold ausgefüllt werden und zwar in der Weise, wie wenn man eine kleine Höhlung vor sich hätte; dadurch wird thatsächlich ein seichteres Loch geschaffen, das sich als solches, nach oben angegebener Methode, leicht füllen lässt.

Wichtig ist es, bei Weichgoldfüllungen stets nach den Wänden hin zu condensieren. Dies geschieht im Anfang auf die oben angegebene Weise; ist jedoch ein grosser Teil der Höhle schon ausgefüllt, so wird durch keilförmige Stopfer, die in das Gold eingedrückt werden, das Gold nach der Seite vertrieben.

Eine Beschreibung des Füllens mit Zinn-Gold kann ich hier füglich übergehen, da sich die Methode genau mit derjenigen des noncohäsiven Goldes deckt.

Das Füllen mit cohäsivem Golde.

Das Füllen mit cohäsivem Golde hat sich allgemein eingebürgert; es erfordert von Seite des Operateurs Geschick und Ausdauer und von Seite des Patienten Ruhe und Geduld. Wo das eine oder das andere fehlt, kann keine tadellose Füllung gelegt werden, und eine fehlerhafte Goldfüllung ist schlimmer als eine mittelmässige Cement- oder Amalgamfüllung. Ausser diesen erwähnten Umständen müssen noch andere Vorbedingungen vorhanden sein, um das Gelingen zu garantieren. Die Zähne dürfen auf Druck oder Schlag nicht überempfindlich sein und die Zahnsubstanz muss eine leidliche mechanische Widerstandsfähigkeit besitzen; ferner soll die Höhle ganz übersichtlich gemacht werden können und ein absolutes Trockenlegen möglich sein.

Digitized by Google

Wer eine Goldfüllung legen will, ohne dass diese Cardinalbedingungen erfüllt sind, der begeht einen grossen Kunstfehler, der nicht ohne Folgen bleiben wird.

Ueber das Material, das hier in Betracht kommt, habe ich schon gesprochen, und erübrigt uns nur noch eine Beschreibung der Verarbeitung desselben.

Das cohäsive Gold gewinnt durch das Glühen an Cohäsionskraft. Es soll direkt vor dem Gebrauche geglüht werden, indem man es mit der Pincette oder dem Stopfer

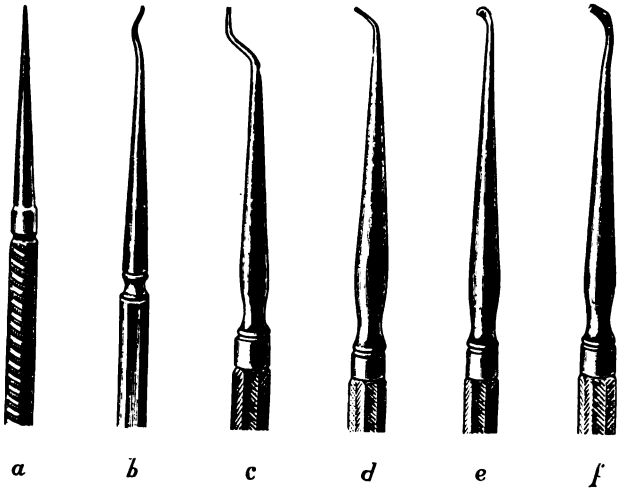

Fig. 120. Stopfer zum Condensieren des Goldes.

durch eine weissbrennende Spiritus- oder Gasflamme zieht, oder indem man es auf ein erhitztes Glimmerplättchen bringt.

Die Instrumente, die zum Condensieren von cohäsivem Golde verwendet werden, sind heutzutage fast alle so eingerichtet, dass sie sowohl für Handdruck als Hammerschlag verwendet werden können. Der Anfänger, der sich nach den Katalogen Goldstopfer aussucht, steht ratlos da, vor dem embarras de richesse; denn alles, was die Phantasie praktischer und unpraktischer Gold-

Digitized by Google

plombeure ersonnen hat, wird hier zum Kaufe angeboten. Damit man sein Budget nicht unnötig belaste, gebe ich einen aus 6 Handstopfern bestehenden Satz, der beinahe für alle Fälle genügt. Es ist dies 1. ein abgebrochener Excavator, der in eine feine Spitze ausläuft, Fig. 120 a, und den ich mit Vorliebe zum Dichten in engen Haft-Löchern und Rinnen gebrauche. Bei vorderen Approximalcavitäten, besonders um das Gold gegen die Labialwand zu condensieren, genügt der schraubenförmige Stopfer b. Zum Dichten solcher Partien, die vom Operateur abgewandt sind, dient im allgemeinen der bajonettförmige Stopfer c, und für Stellen, die dem Operateur zugewandt sind, der stumpfwinklig gebogene d. Die Oberfläche der Füllung condensiere ich im allgemeinen mit dem muschelförmigen Stopfer e, und den Cervicalrand mit dem Fussstopfer f.



Fig. 121. Handhammer zum Condensieren des Goldes.

Als Hammer ist allen anderen der gewöhnliche Handhammer vorzuziehen, Fig. 121, denn nur mit diesem hat man es in der Gewalt, jeden Moment die Schnelligkeit und Stärke des Schlages zu verändern. Manche Zahnärzte hämmern selbst; die Führung des Goldstopfers ist jedoch eine viel freiere, wenn dies durch einen Assistenten besorgt wird.

Von den sogenannten automatischen Hämmern wird gerühmt, dass sie nicht nur den Assistenten ersetzen, sondern ein rascheres Arbeiten ermöglichen.

Ein System, mit dem ich mich nie recht habe befreunden können, ist der automatische Handhammer. Bei demselben wird der Schlag im Innern eines Metallcylinders in dem Momente ausgelöst, in dem man die Stopferspitze gegen einen festen Gegenstand andrückt. Ich bin ganz mit Miller einverstanden, wenn er diesen Hammer nicht recht empfehlen kann, weil man damit, abgesehen von anderen Mängeln, leicht ausgleitet.

Digitized by Google

Sehr sinnreich ist der von Kirby ersonnene pneumatische Hammer, bei welchem ein Bolzen nach vorn getrieben wird, der auf die Stopferspitze aufschlägt. Versieht man diesen Hammer mit dem von Rauhe angegebenen Kopfe, welcher es gestattet, die Schläge in jedem beliebigen Winkel erfolgen zu lassen, so hat man ein höchst brauchbares Instrument. Seiner allgemeinen Verbreitung steht wohl der Umstand hinderlich im Wege, dass man gewöhnlich zu dessen Betrieb einen Kautschukballon benutzt, der in einer für den Operateur sehr ermüdenden Weise mit dem Fuss bearbeitet werden muss. Wird aber statt dessen dieser Kirby-Rauhe-Hammer mit einer an der Bohrmaschine angebrachten kleinen Luftpumpe verbunden, so lassen sich auf mühelose Weise



Fig. 122.
Kirby-Rauhe's automatischer Goldhammer für pneumatischen Betrieb.

rasche und angenehme Schläge erzeugen, und halte ich diese Art pneumatischer Goldhämmer für die zweckmässigste. In Fig. 122 habe ich einen solchen Hammer, wenigstens das dazugehörige Handstück, abbilden lassen.

Von anderen durch die Bohrmaschine bewegten Hämmern sind diejenigen von Power, Buckingham, Elliot und Bonville hervorzuheben. Auch der elektrische Hammer von Bonville und Webb besitzt manche Anhänger.

Das Schwierigste bei Anfertigung einer cohäsiven Goldfüllung ist der Beginn derselben, und nirgends passt das Sprichwort „omne principium grave" besser, als gerade hier. Es kann daher nicht Wunder nehmen, wenn man sich auf alle möglichen Arten zu helfen gesucht hat, und jeder geübte Praktiker besitzt einen Kniff zum Fixieren der ersten Goldstückchen. Manche beginnen die

Digitized by Google

Füllung mit Weichgold oder einfach mit ungeglühten cohäsiven Cylindern, welche weichgoldähnliche Eigenschaften besitzen, und füllen, wenn diese erste Portion hält, mit cohäsivem Golde weiter, das sehr gut an ersterem haftet.

Um die erste Goldlage an die Wände resp. den Boden der Cavität zu drücken, bedienen wir uns ziemlich breiter Stopfer. Ein Hilfsmittel, das ein gleichmässigeres Verdrängen des Goldes gestattet, besteht darin, dass man die Stopferspitze nicht direkt auf das Gold, sondern auf ein daraufgelegtes Kügelchen Watte oder dergleichen wirken lässt. Ganz ähnlich wird auch verfahren, wenn man Zinngold verwendet, sowie Krystallgold; dieses letztere schmiegt sich den Wänden so dicht an und haftet so leicht, dass ich es als Unterlage für cohäsive Goldfüllungen nicht mehr entbehren möchte.

Fig. 123. Vorbereitung der Höhlen zur Aufnahme cohäsiven Goldes, mit und ohne Unterschnitte.

Die Frage nach den anzubringenden Haftlöchern, Haftrinnen, Unterschnitten etc. kann im allgemeinen dahin beantwortet werden, dass solche nur in den Fällen notwendig sind, in denen die Beschaffenheit der Höhle für die Füllung keinen genügenden Halt garantiert. In centralen Cavitäten jeder Art, seien sie, wie Fig. 123 a u. b zeigt, cylindrisch oder sogar trichterförmig, wird es unnötig sein, Haftpunkte anzulegen, wenn wir Querhiebbohrer benutzt hatten; denn diese bringen an den Wänden der Cavität, wie diese Figuren zeigen, wenn auch seichte, so doch zahlreiche Haftrinnen hervor. Arbeitet man jedoch mit gewöhnlichen Bohrern, so müssen trichterförmige Höhlen, wie Fig. 123 c, mit dem Radbohrer unterschnitten werden.

Digitized by Google

Bei Approximalhöhlen sollen stets Unterschnitte angelegt werden, aber nur an Stellen, die ganz gut zu überblicken sind und an welchen das Gold genau gedichtet werden kann. Besondere Vorsicht ist nötig beim Anbringen der Haftlöcher an vorderen Zähnen, da bei der Dünne dieser Zahnkronen leicht die Höhlenwandungen geschwächt werden; auch läuft man Gefahr, die Pulpa anzubohren, was besonders Anfängern häufig passiert. Der beste Haftpunkt lässt sich cervicalwärts anbringen; diesen stellt man sich dadurch her, dass man mit einem ganz feinen Rosenbohrer zwischen Schmelz und Pulpa, parallel der letzteren in der Weise vordringt, dass weder die Schmelzlage abgesprengt, noch die Pulpakammer eröffnet wird. Ein zweiter Haftpunkt kann, sofern dadurch die Krone nicht allzu sehr geschwächt wird, in derjenigen Zahnbeinpartie angebracht werden, die zwischen der Pulpakrone und der Zahnschneide liegt. Da an dieser Stelle aber der Zahn sehr dünn ist, besteht die Gefahr einer Perforation des labialen oder lingualen Emailüberzuges, was die Arbeit des Goldfüllens nicht gerade erleichtert. Diese beiden Haftpunkte sind in Fig. 123 d illustriert.

Meist werden die so gewählten Haftstellen mit einem Streifchen oder Cylinderchen cohäsiven Goldes belegt, das durch den Druck eines feinen Stopfers festgepresst wird. Hat sich dieses erste Stückchen am Boden der Haftstelle so festgeklemmt, dass es absolut unbeweglich liegen bleibt, so bringt man auf das erste ein zweites, auf das zweite ein drittes Goldstückchen u. s. w., bis die Haftstelle vollständig dicht mit Gold angefüllt ist. Zu diesem Behufe muss jedes Stückchen für sich durch leichten Hammerschlag, den man auf ein feinspitziges Instrument ausübt, gedichtet werden. Ist die Haftstelle ausgefüllt, so bringt man einen leicht geglühten, etwas grösseren Goldcylinder in die Höhle, allwo er sorgfältig mit dem spitzen Stopfer an dem Golde der Haftstelle fixiert und dann mit einem breiteren Stopfer an die Wandung der Cavität gedrückt wird. Sobald diese Procedur gelungen ist, ist der schwierigste Teil der Operation überstanden und die Arbeit schreitet rüstig vorwärts.

Digitized by Google

Das Hauptgewicht muss nun darauf gelegt werden, dass jede neueingebrachte Goldportion auf der vorhergegangenen festhaftet und dass zugleich durch die Condensation immer grössere Flächen der Cavität mit Gold bedeckt werden. Das Geheimnis, eine gute Füllung aufzubauen, liegt einzig und allein in der richtigen Einhaltung des Verhältnisses dieser beiden Momente. Wer zu grosse Goldmassen gegen die Haftstelle anhäuft, der bekommt ein kugeliges, polypenartiges Gebilde, Fig. 124 a, bei dem es fast unmöglich ist, nachträglich noch eine hermetische Verbindung mit der Zahnwand herzustellen, denn die später zwischen das condensierte Gold

Fig. 124. *a* Hier wurde das Gold zu ausschliesslich gegen das Haftloch (Haftrinne) condensiert; deshalb ballt es sich zusammen. *b* Hier wurde im Gegenteil zu rasch das Haftloch verlassen und nach den Wänden gebaut, weshalb sich das Gold von denselben abzieht. *c* Hier ist im richtigen Verhältnis vorgegangen worden, daher ist der Erfolg ein guter.

und die Höhlenwand eingeführten Goldstückchen werden beim Condensieren rasch steif und adaptieren sich deshalb den vorhandenen engen Spalten nur ungenügend. Wird umgekehrt, vom Haftpunkt ausgehend, gleich ein grosser Teil der Höhle mit einer dünnen Lage Goldes ausgekleidet, so löst sich beim weiteren Aufbaue der Füllung diese schwache Schicht leicht von der Wandung der Höhle wieder los, Fig. 124 b. Gehabte Misserfolge klären einen bald darüber auf, wie viel Gold man gegen die Haftstelle, wie viel gegen die Zahnwandung condensieren darf. Ich habe in Fig. 124 c versucht, das richtige Verhältnis anzugeben, d. h. nach welchem Principe verfahren werden soll, und zwar findet die dort angegebene Regel ihre Anwendung sowohl bei centralen, als approximalen, labialen etc. Cavitäten.

Digitized by Google

Am einfachsten zu füllen sind kleinere Centralcavitäten, die genau so zu behandeln sind, wie Haftlöcher, d. h. es wird zuerst ein Cylinder an dem Boden der Höhle festgeklemmt und auf diesen hinauf hämmert man die Folgenden.

Complicierter sind grössere Centralcavitäten zu füllen, welcher Vorgang in Fig. 125 dargestellt worden ist. Zuerst wird der Haftpunkt a gefüllt und dessen nächste Umgebung, dann bringt man das Gold zwischen diese Goldlage und die gegenüberliegende Wand b. Schliesslich wird Gold in flachen Lagen so darüber gebreitet, dass

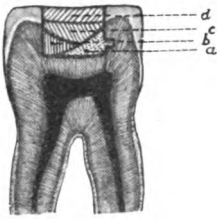

Fig. 125. Gang der Herstellung einer cohäsiven Goldfüllung in einer grösseren Centralcavität. *a* erste, *b* zweite, *c* dritte, *d* vierte Goldlage.

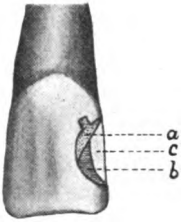

Fig. 126. Gang der Herstellung einer cohäsiven Goldfüllung in einer nicht zu grossen Approximalcavität eines Schneidezahnes. *a* erste, *b* zweite, *c* dritte Goldlage.

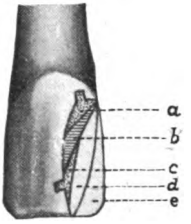

Fig. 127. Gang der Herstellung einer cohäsiven Goldfüllung in einer grossen Approximalcavität eines Schneidezahnes. *a* Krystallgold und kleine Goldcylinder. *b* grössere Goldcylinder, *c* Krystallgold und kleine Goldcylinder, *d* grosse Goldcylinder (schwach geglüht). *e* Goldfolie No. 40 (stark geglüht).

es diese beiden zuerst gelegten Partien verbindet (c u. d). Dies wird so lange fortgesetzt, bis die Cavität ganz ausgefüllt ist. Nach demselben Principe füllt man nicht zu grosse Approximalcavitäten vorderer (Fig. 126), sowie aller übrigen Zähne.

Ich kann mich in dieser kurzen Arbeit leider über das hochwichtige Kapitel der Goldfüllungen nicht weiter verbreiten, aber ich möchte Ihnen nicht vorenthalten, auf welche Weise ich grosse approximale Goldfüllungen in Frontzähnen, die bekanntlich mit zu den schwierigsten

Digitized by Google

gehören, lege. Jeder geübte Goldfüller bildet sich im Laufe der Jahre seine eigene Methode heraus, die er mit unheimlicher Ueberzeugungstreue als die beste bezeichnet. Ich bin nun nicht so thöricht, auch meine Art des Goldfüllens als die beste bezeichnen zu wollen; aber ich glaube mich dadurch berechtigt, sie zu beschreiben und zu empfehlen, weil eine Anzahl meiner Schüler, die derselben nachgelebt haben, tüchtige Goldplombeure geworden sind.

Zum besseren Verständnis wollen wir die in Fig. 127 angegebene Zeichnung benützen, die in etwas vergrössertem Massstabe eine Schneidezahnkrone mit einer Approximalfüllung darstellt. Es sind zwei Haftstellen angebracht worden. Der Gang der Herstellung war folgender: Zuerst wurde an den Boden der oberen Haftstelle ein kleines Stückchen Krystallgold gelegt und daselbst durch leichte Schläge zu einem festsitzenden Pfropfen condensiert. Ein breiterer Stopfer diente dazu, das Krystallgold vor dem Haftloch breitzudrücken und durch einen spitzeren wurde es in dasselbe hineincondensiert. Ich kann nicht dringend genug empfehlen, die Haftlöcher oder Rinnen mit Krystallgold teilweise oder ganz auszufüllen. Denn dasselbe haftet unfehlbar sofort fest, und es kommt nie zu jenem aufregenden Kampfe zwischen Operateur und erstem Goldstücke, wie man ihn oft, selbst bei geübten Goldfüllern, zum Nachteile der letzteren, längere Zeit ausführen sieht. Bei Buchstabe a liegt das Krystallgold, auf welches zuerst ganz kleine Goldcylinder vom ungefähren Durchmesser des Haftloches aufgehämmert wurden. Diese Cylinder hatte man nur leicht geglüht, sie dürfen ja nicht zu steif gemacht werden.

Auf diesen mit Gold reichlich beschickten, oberen Haftpunkt brachte man nun grössere Cylinder (b), die succesive, von der Haftstelle aus, nach der lingualen Höhlenwand hin gedichtet wurden. Es gilt hier, wie beim noncohäsiven Golde, die Regel, dass der dem Auge zugängliche Teil zuerst bekleidet werden muss. Würde umgekehrt zuerst die labiale Wand mit Gold austapeziert, so würde man sich, neben Zuziehung anderer

Digitized by Google

Unzukömmlichkeiten, den direkten Zutritt des Lichtes abschliessen.

Sobald die Arbeit soweit gediehen ist, dass das Gold in die Nähe des unteren Anhaltspunktes rückt, so wird auch dieser, wie dies bei c gezeigt ist, ganz in derselben Weise mit Krystall- und Cylindergold beschickt, wie der obere; dadurch steht schliesslich der obere mit dem unteren Haftpunkte in fester Verbindung, von welchem Momente an der weitere Aus- und Aufbau keine Schwierigkeiten mehr bietet. Mit grösseren Cylindern wird die Stelle bei d ausgelegt, aber stets ist jeder Cylinder sorgfältig und für sich zu dichten, bevor ein zweiter daraufkommt.

Ist nunmehr die Höhle mit grösseren Cylindern bis auf ein gewisses Niveau (d) ausgefüllt, so baue ich, um eine schöne, gleichmässige Oberfläche zu bekommen, die Contur mit dicker Folie Nr. 40 weiter. Diese Folie lege ich mir zu drei- oder viereckigen, der ungefähren Grösse der Höhlenoberfläche entsprechenden Stückchen zusammen. Bis dahin condensiere man durch den gewöhnlichen Hammerschlag oder mit Handdruck, wobei der Griff des Handstopfers, bei feststehender Spitze hin und her bewegt werden muss. Durch diese Bewegung des Stopfers allein ist es möglich, gleichmässig zu dichten, weil dadurch vermieden wird, dass nicht nur der Rand der Spitze, sondern seine ganze Fläche auf die Goldfolie wirkt. Zum Aufbau der Contur wird, um eine grössere Härte zu erzielen, die Folie zum Schlusse stark geglüht. Um die aus zähem Golde bestehende Oberfläche rasch und gleichmässig zu condensieren, eignen sich besser, als Handdruck und Handhammer, an der Bohrmaschine angebrachte automatische Hämmer.

Zum Condensieren des Goldes hat Herbst ein Mittel angegeben, es ist dies die Rotation. Nach seiner Methode wird das Gold mit glatten, durch die Bohrmaschine getriebenen Instrumenten in die Höhle rotiert. Durch diese Rotation soll viel Zeit gespart werden und für die Patienten soll diese Art des Arbeitens auch bedeutend angenehmer sein.

Digitized by Google

Das Finieren der Goldfüllungen.

Das sorgfältige Finieren einer Goldfüllung ist mindestens ebenso wichtig wie der ganze übrige Teil der Herstellung; denn nicht finierte Füllungen haben ein schlechtes, rohes Aussehen, und was noch schlimmer ist, auf ihrer rauhen Oberfläche und an ihren über den Schmelz hervorstehenden Rändern, bleiben Speisereste hängen. Diese werden nach einiger Zeit von den Mundbakterien zerlegt, wodurch Produkte gebildet werden, welche auf die Zähne schädigend wirken. Es entsteht



Fig. 128. Stahlfinierer zum Bearbeiten der Masticationsfläche von Goldfüllungen.

deshalb nach einiger Zeit am Rande solch schlecht finierter Füllungen secundäre Caries.

Centralcavitäten an der Kaufläche müssen meist, da man doch bestrebt ist, möglichst die ursprüngliche Form des Zahnes herzustellen, concav gestaltet werden. Gewöhnlich werden solche Cavitäten zu hoch aufgefüllt, weshalb sie nach den eben zu besprechenden Regeln zugerichtet werden müssen. Um die am stärksten articulierende Stelle herauszufinden, wird der Patient veranlasst, auf Blaupapier zu beissen. Der auf der Goldoberfläche entstehende blaue Punkt deutet die Stelle an, die fortgeschliffen werden muss. Zum Wegschleifen bedient man sich der in Fig. 128 angegebenen Stahlfinierer. Es werden auch Schleifköpfe von Schmirgel, Corundum, Carborundum etc. verwendet, um die Füllung auf das richtige Niveau zu bringen.

Digitized by Google

Alle diese Schleifmittel bringen, wenn trocken angewandt, eine empfindliche Erwärmung des Zahnes hervor, deshalb thut man gut, sich vermittelst der gewöhnlichen Wasserspritze (Fig. 129) von einem Assistenten fortwährend etwas Wasser auf die zu schleifende Oberfläche träufeln zu lassen. Durch die Anwendung dieser Schleifmittel hat man aber erst bewirkt, dass die Goldoberfläche glatt in die Schmelzoberfläche

Fig. 129. Wasserspritze.

übergeht und dass der Antagonist nicht mehr zu stark dagegenbeisst. Die Füllung muss jedoch von der Glätte eines Spiegels sein, und dies wird erst durch Stahlpolierer erreicht. Es ist auch zweckmässig, kleine Spitzen und Räder aus Holz, Leder, Filz etc., zu verwenden, die in ein Schleifmittel zu tauchen sind, wie fein pulverisierten Bimstein, Schlemmkreide, Pariserrot etc.

Bei labialen Füllungen und noch mehr bei approximalen muss meist der Füllung eine convexe Form gegeben werden. Da, wo der Platz die Anwendung von Schleifrädern gestattet, gestaltet sich die Arbeit genau wie es bei Füllungen an den Kauflächen angegeben wurde, d. h. man schleift zuerst die Füllung bis auf die Höhe des Schmelzes hinunter und gibt ihr dann eine hohe Politur. Schwieriger gestaltet sich diese Procedur am Zahnhalse; denn einesteils steht hier das empfindliche Zahnfleisch hinderlich im Wege, und dann ist der Zahn an dieser Stelle eingeschnürt, so dass es oft schwer fällt, mit den Schleifmitteln zum Zahnhalse zu gelangen. Manche tragen den Goldüberschuss an dieser Stelle mit feinen, gebogenen Feilen ab; besser sind Streifen aus Glas- oder Schmirgelpapier, die man sich am zweckmässigsten selbst herstellt. Ich wähle mir zu diesem Behufe einige Blätter Schmirgeltuch von verschiedenem Korn und lasse, um sie etwas stabiler

Digitized by Google

zu machen, deren Rückfläche mit einer dünnen Lage Schellacklösung bestreichen. Sobald sie gut getrocknet sind, werden sie in 3—5 mm dünne Streifen geschnitten. Die so präparierten Polierstreifen übertreffen an Schleifkraft, Solidität und Billigkeit bei weitem die im Handel belichen. Die Glas- und Schmirgelpapierscheibchen, die als „Disks" verkauft werden, eignen sich vorzuglich zum Schleifen und Polieren von Approximalfüllungen. Da sie aber eine von den Patienten höchst unangenehm empfundene Reibungswärme produzieren, darf nur in Interwallen geschliffen werden. Bringt man etwas Oel auf die Füllung, so kann schon viel energischer gearbeitet werden, weil alsdann viel weniger Wärme gebildet wird.

Das Füllen mit Amalgam.

Amalgame sind sehr leicht zu füllen, denn sie gehören zu den plastischen Materialien, d. h. sie werden in einem knetbar weichen Zustande eingeführt. Dieser Umstand der leichten Verarbeitbarkeit hat leider ein Pfuschertum grossgezogen, durch das das Zutrauen des Publikums sehr gelitten hat. Um gutsitzende Amalgamfüllungen herzustellen, muss die Cavität mindestens so gründlich präpariert werden, wie für Goldfüllungen, nur können Haftlöcher, sofern sonst die Höhle eine für die Retention geeignete Form besitzt, weggelassen werden. Als Instrumente eignen sich alte Goldstopfer, Polierer etc. Einen guten Instrumentensatz, den ich seit Jahren verwende, möchte ich in Fig. 130 darstellen. Er besteht aus 6 Instrumenten. Dieses sind a ein doppelendiges, mit annähernd rechtwinklig gebogenen breiten und rauhen Spitzen, das sehr zweckmässig ist, um Amalgamstückchen in Mahlzähne der oberen Zahnreihe einzuführen, b, c und d sind Instrumente, mit denen sich das Amalgam in der Höhle andrücken und festreiben lässt. Sehr brauchbar ist e, bei dem die Kugel zum Hineinpressen des Amalgams und der flügelartige Fortsatz zum Verstreichen der Oberfläche von Approximalfüllungen dient. Unentbehrlich für Approximalfüllungen ist der in f dargestellte Spatel.

Digitized by Google

Aus der Beschreibung dieser Instrumente ergibt sich eigentlich von selbst die Technik des Füllens. Das gut durchgeknetete Amalgam wird zu Kügelchen geformt, die bedeutend kleiner sein müssen als die Höhle selbst. Von diesen wird zuerst eines in die Höhle gebracht und an den

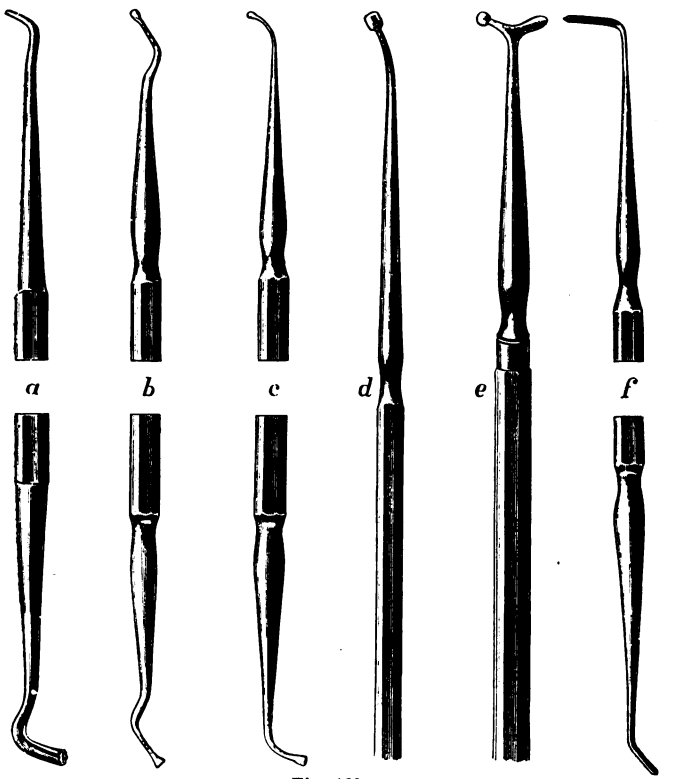

Fig. 130.

Wänden derselben festgerieben, wodurch, nach den Untersuchungen von A d. W i t z e l, das Amalgam ziemlich tief in die Zahnbeinröhrchen hineingedrückt wird. Auf dieses erste Stückchen folgt ein zweites, dann ein drittes u. s. w., bis die Höhle voll ist.

Digitized by Google

Gewöhnlich wird dem Amalgam zu viel Quecksilber beigemischt; das bedingt eine zu weiche Consistenz. Diesem Uebelstande kann dadurch begegnet werden, dass man das Amalgam anstatt mit Stahlinstrumenten mit Kügelchen aus japanesischem Papiere condensiert; dadurch wird das überschüssige Quecksilber in Form feinster, an der Oberfläche erscheinender Tröpfchen ausgepresst. Es führt zum selben Ziele, wenn durch Zinn-, Silber- oder Goldfolie das überschüssige Quecksilber abgesaugt wird.

Das Finieren der Amalgamfüllungen wird auf die gleiche Weise gehandhabt wie bei Gold, nur darf es erst nach dem Erstarren der Masse, d. h. nach ein oder einigen Tagen geschehen.

Fig. 131.

Ausser in reiner Form, wendet man das Amalgam in mehreren Combinationen an, von denen ich die gebräuchlichsten anführen will. Sie bestehen 1. darin, dass es mit einem anderen Materiale gemischt wird, um die guten Eigenschaften der beiden zu vereinigen. Ein vorzügliches Füllungsmaterial derart stellt ein Gemisch von Zinkphosphatcement mit Amalgam dar. Dasselbe klebt nach Art des Cementes an den Wandungen der Höhle fest, leitet die Wärme schlechter und ist dabei ungefähr gleich widerstandsfähig wie reines Amalgam. Solche Füllungen werden nach den gleichen Principien gelegt wie Amalgamfüllungen. 2. Eine andere Art der Combination besteht darin, dass man z. B. einen Teil der Cavität mit Guttapercha, Cement oder Gold ausfüllt und den übrigen mit Amalgam. An der

Digitized by Google

Berührungsstelle des Zahnfleisches, also cervicalwärts, zersetzen sich manche Amalgame (besonders Kupferamalgam) sehr rasch, und hier erfüllt Guttapercha den Zweck viel besser, Fig. 131 a. Eine vorteilhafte Combination ist es auch, Guttapercha oder Cement bei Caries profunda als schützende Decke an den Boden der Cavität zu legen und die Füllung mit Amalgam oder Gold zu beendigen. (Fig. 131 b.) In Höhlen von grösserem Umfange, z. B. in approximal-centralen Cavitäten, in die man reine Goldfüllungen legen möchte, durch schwache Zahnwände oder andere Umstände daran aber verhindert ist, kann man, wie dies in Fig. 131 c angegeben ist, eine mehr oder weniger dicke Unterlage von Amalgam schaffen und auf diese das Gold aufbauen. Es gibt Operateure, welche das Gold direkt in das noch weiche Amalgam bringen; die ersten Lagen sollen sich amalgamieren, später aber sei es möglich, die Füllung wie eine ganz aus Gold bestehende beendigen zu können. Ich wünsche dieser Methode keine Verbreitung; denn, wenn es auch einzelne Praktiker zu einer Fertigkeit darin gebracht haben mögen, so fehlen ihr die zum richtigen Aufbau einer Goldfüllung nötigen Grundprincipien, nämlich die feste Unterlage, und dies muss sich an dem Zustande der fertigen Füllung rächen. Viel vorteilhafter scheint es mir, diese Amalgamunterfüllungen mehrere Tage härten zu lassen und erst nach diesem Zeitpunkt das Gold darauf zu hämmern.

Das Füllen mit Cement.

Hier gilt dasselbe, in Bezug auf Präparation der Cavitäten, wie für Amalgam; nämlich es muss möglichst sorgfältig alles cariöse Dentin abgetragen und die Höhle ganz trocken gelegt werden. Unterschnitte sind nicht immer nötig; jedenfalls brauchen sie nicht so tief zu sein, wie für die Retention von Gold oder Amalgam, da Cement infolge seiner Adhäsionskraft, fest an der Zahnsubstanz haftet. Wegen dieser Verklebung mit den Zahnsubstanzen können schwachwandige Zähne am besten noch mit Cement erhalten werden.

Es werden dieselben oder ähnliche Instrumente verwendet wie für Amalgam und zwar hauptsächlich kugel-

Digitized by Google

und spatelförmige. Am bequemsten lässt sich das Material einführen, wenn der Flüssigkeit so viel Pulver beigemengt wurde, bis sich eine wie Amalgam mit den Fingern knetbare Masse gebildet hat. Aus dieser werden kleine Kugeln geformt, die wegen des raschen Härtens möglichst flink in die Höhle eingebracht werden müssen. Finiert werden die Cementfüllungen erst nach ihrem Erhärten und zwar in derselben Weise, wie Amalgamfüllungen.

Das Füllen mit Email.

Auf der Suche nach einem idealen Füllungsmaterial ist man auf die Idee gekommen, email-, glas- und porzellanähnliche Massen zu verwenden. In Bezug auf Aussehen sind gut gefertigte Emailfüllungen auch wirklich ideal zu nennen, weshalb sie ihre Verwendung hauptsächlich an sichtbaren Stellen finden. Die Anhänger dieser Art von Füllungen teilen sich in zwei Lager, wovon die einen mit Vorliebe fertige Emailstückchen verwenden, und die anderen sich solche der Form der Höhle entsprechenden, erst zurechtschmelzen.

Durch Herausschleifen eines passenden Stückes aus einem künstlichen Zahne lassen sich recht brauchbare Füllungen gewinnen, sofern darauf geachtet wird, dass ein solches Stück möglichst fugenlos in die Cavität passt. Bei annähernd runden Cavitäten ist es nach dem Vorschlage von Sachs zweckmässig, durch geeignete Bohrer eine kreisrunde Form herzustellen und ein genau passendes Porzellanstückchen mit Cement in diese Höhle fest zu kleben. Solche Porzellanscheibchen schleift sich dieser Autor an der Ateliermaschine zurecht. Wem dazu die nötige Uebung und Geduld fehlt, der kann sich die von S. S. White angefertigten Emailstäbchen zulegen, aus denen sich leicht die nötigen Scheiben zurechtschleifen lassen. Stäbchen von sehr verschiedenem Durchschnitte, rund, oval, halbmondförmig etc. hat Dall fabrizieren lassen. Es sind dies sehr brauchbare Formen, die sich fast für alle labialen Defektformen eignen.

Sollen ganze Zahnecken ersetzt werden, so ist es vorteilhaft, ein künstliches Zahnfragment zu benutzen, an

Digitized by Google

dem noch ein Platinstift sitzt. Diesen lässt man in die Höhle hineinragen, so dass er im Cemente fest verankert wird. Es befinden sich im Handel recht praktische Formen solcher Zahnecken, die mit langen Platinstiften versehen sind. Gelingt es einem, am Zahne ein genügend tiefes Loch zu bohren, um den Stift darin zu befestigen, so kann dadurch ein besserer Halt für die Füllung gewonnen werden, als wenn dieser Stift nur in die Cementmasse zu liegen kommt. Ist der Zahn abgestorben, dann lassen sich natürlich viel längere und dickere Stifte, die bis in den Wurzelkanal reichen, befestigen.

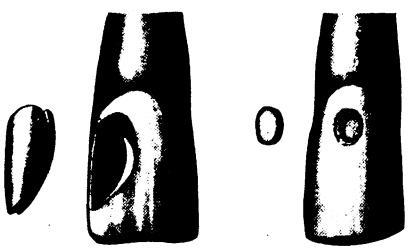

a *b*

Fig. 132. *a* Approximalcavität, präpariert zur Aufnahme einer Emailfüllung. Daneben die aus geschmolzenem Email hergestellte, mit einer Rinne versehene Füllung.
b Labialdefekt kreisrund ausgebohrt zur Aufnahme eines White'schen Emailscheibchens; dasselbe ist daneben abgebildet.

Viel öfters noch als diese gegebenen Emailstückchen verwendet man heutzutage schmelzbare Glas- oder Porzellanmassen. Um Füllungen mit diesem Materiale herzustellen, wird die Höhle wie für jede andere Füllung präpariert, mit dem Unterschiede jedoch, dass im Hinblick auf den zu nehmenden Abdruck die Höhle eine muldenartige und ja nicht unterschnittene Form erhält. Der Abdruck wird nach Angabe von Sachs und Anderen mit Gold- oder Platingold-Folie Nr. 60 genommen, indem ein Stückchen derselben mittelst Wundschwamm oder Watte fest in die Cavität hineingepresst wird. Währenddem man mit der einen Hand einen kleinen Wattebausch so in die Cavität drückt, dass sich der Abdruck nicht verschieben kann, wird mit einem Stahlpolierer rings um den Rand

Digitized by Google

der Cavität die Goldfolie auf die Schmelzoberfläche gerieben. Haben sich durch diese Manipulation die Ränder scharf wiedergegeben, und liegt der Abdruck so fest, dass er nicht schaukelt, so kann er mit der Pincette sorgfältig abgehoben werden. Nach meiner Erfahrung werden die Ränder des Abdruckes noch schärfer, wenn man ein Stückchen weichen Kautschuks dagegen presst.

In diesen Abdruck wird nun mittelst eines Pinsels oder Spatels so viel mit destilliertem Wasser angefeuchtetes Porzellanpulver gebracht, bis die schätzungsweise Höhe der herzustellenden Füllung erreicht ist. Dann wird das Ganze über einer weiss brennenden Flamme so lange langsam und vorsichtig erwärmt, bis die Masse schmilzt. Wenn dies geschehen ist, lässt man langsam verkühlen. Ist genügend Masse hineingefüllt worden, so ist sowohl die Form des Randes, als die Höhe nach Wunsch ausgefallen. Sollte dies nicht der Fall sein, so kann beliebig oft frische Masse aufgebrannt werden.

Um die der Höhle zugekehrte Seite des Emailstückchens rauh zu machen (wodurch das Cement besser daran haftet) wurden verschiedene Methoden in Vorschlag gebracht. In den meisten Fällen genügt es, mit dem Diamantrade leichte Unterschnitte anzubringen. Auch kann dadurch, dass auf den Boden des Abdruckes vor dem Brennen etwas Gips gestreut wurde, eine rauhe Fläche erhalten werden.

Die Erfahrung lehrte, dass sich im Laufe der Zeit gebrannte Glasfüllungen verfärben, was auf das als Kitt dienende Cement zurückgeführt worden ist; da aber auch bei ganz hellen Cementen diese Erscheinung auftritt, so ist wohl eher anzunehmen, dass sich der Farbstoff in den Füllungen selbst verändert. Die schwer schmelzbaren Porzellanmassen von Jenkins und O'Brien sollen die farbbeständigsten sein.

Das Füllen mit Guttapercha.

Um mit Guttapercha dauerhafte Füllungen zu bekommen, darf es nur da angewandt werden, wo ein

Digitized by Google

relativ weiches Material am Platze ist, also da, wo kein Druck ausgehalten werden muss. Die Höhle muss ebenso exakt präpariert werden, wie für jede andere Füllung, und auch vor dem Einlegen der Guttapercha darf ihr keine Spur von Feuchtigkeit anhaften, sonst hält die Füllung nicht an den Wänden der Cavität. Die Guttapercha wird in einzelnen kleinen Stückchen, die vorher durch Wärme zu erweichen sind, in die Höhle gebracht, und zwar wird mit Kugelstopfern durch sanften Druck successive so viel Material hineingedichtet, bis der Defekt gefüllt ist. Der eventuelle Ueberschuss wird durch heisse, spatelähnliche Instrumente abgetragen, wobei man gegen die Ränder zu streichen hat, um den Randschluss zu erhöhen. Viele wollen durch Bestreichen der Oberfläche mit Chloroform mehr Dichtigkeit und Glätte erzielen. Ich stimme aber der Ansicht von Miller bei, welcher angibt, dass im Gegenteil dadurch die Oberfläche rauher und zugleich zersetzbarer werde.

Manche Zahnärzte begehen, aus Bequemlichkeitsrücksichten, den grossen Fehler, Guttapercha anstatt eines beständigeren Materiales zu wählen. Solche Füllungen sind dann auch gewöhnlich ohne die nötige Vorsicht gelegt worden; weshalb es nicht Wunder nehmen kann, dass in kurzer Zeit das darunter liegende Zahngewebe in grösserem Umfange zu Grunde geht. Es kann deshalb nicht genug vor kritikloser und unexakter Anwendung und Ausführung der Guttaperchafüllungen gewarnt werden.

Unserer Erfahrung nach eignet sich Guttapercha am besten zu Füllungen, die sich bis unter das Zahnfleisch erstrecken. In diesen Fällen wird unter ziemlich starkem Drucke erwärmte Guttapercha eingepresst und für zwei bis drei Wochen darin gelassen. Sie übt dadurch einen constanten Druck auf die Weichteile aus und führt zu einer Verödung der Gefässe. Entfernt man nach diesem Zeitraum die Füllung, so wird sich herausstellen, dass nunmehr die nächste Umgebung der Höhle und somit diese selbst viel besser getrocknet werden kann, als vorher, so dass sich nunmehr eine selbst tief unter das Zahnfleisch reichende Guttaperchafüllung mit Aussicht auf Erfolg ausführen lässt.

Digitized by Google

Es soll nach Storer How besonders wichtig sein, die Guttapercha nicht mehr und nicht weniger zu erwärmen, als zu ihrer Verarbeitung erforderlich sei. Um dies genau normieren zu können, hat er einen kleinen Apparat konstruiert, welcher es gestattet, annähernd genaue Temperaturen zwischen 50 und 110° zu entwickeln. Als Material benutzt er Steatit, welches die Wärme langsam abgibt.

Die Erkrankungen der Pulpa.

Es ist das ganz besondere Verdienst von Arkövy (Diagnostik der Zahnkrankheiten), die Pulpaerkrankungen in einer ihrer Wichtigkeit angemessenen Form untersucht und eingeteilt zu haben. Wir können nur ganz auszugsweise auf dieses Thema eintreten.

Pulpaerkrankungen entstehen gewöhnlich im Anschluss an Caries, viel seltener beobachtet man solche, die durch traumatische Einflüsse verursacht wurden. (Z. B. bei Abbrechen einer Zahnkrone oder durch Verletzung der Pulpa mittelst eines zahnärztlichen Instrumentes.) In welchem Grade die Caries, und zwar selbst die oberflächliche, schon auf die Pulpa wirkt, das zeigt sich an der Bildung secundären Dentines, die ich in Fig. 133 dargestellt habe. Wiewohl nun von den meisten Autoren die Bildung secundären Dentins als physiologische Funktion der Pulpa gedeutet wird, so ist sie doch unleugbar eine Folge pathologischer Vorgänge und als solche ebenfalls pathologischer Natur; dies ist der Grund, warum ich mich berechtigt fühle, an dieser Stelle auf diese Erscheinung, auf die ich sonst nicht zurückkommen werde, hinzudeuten. Auch Keildefekte und Abrasionen können zu secundärer Dentinbildung, aber auch zu Pulpitis führen. In dem Falle nämlich tritt Pulpitis auf, wenn die secundäre Dentinbildung relativ langsam vor sich geht und somit dem fortschreitenden Defekte nicht Stand zu halten vermag. Concremente bei sonst intakten Zähnen, die sich bekanntlich häufig in der Pulpa vorfinden, machen eigentlich merkwür-

Digitized by Google

Fig. 133.

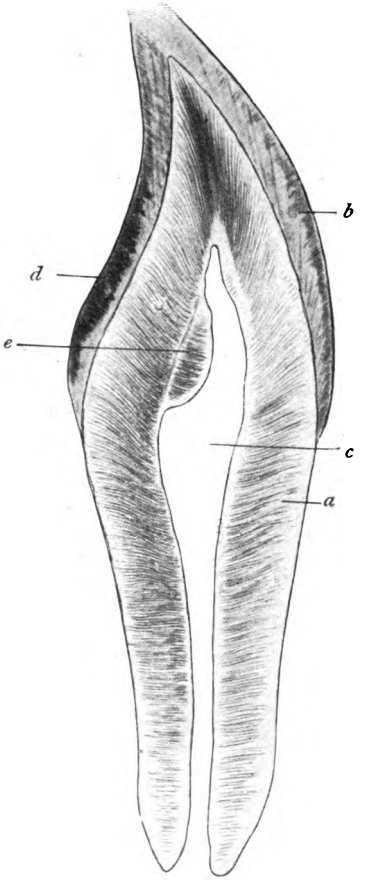

Fig. 133. Secundäre Dentinbildung.
a Dentin *b* Schmelz. *c* Pulpahöhle. *d* Caries superficialis adamantina. *e* Secundäres Dentin.

Digitized by Google

dig wenig Symptome; hie und da verursachen sie aber doch Circulationsstörungen, die nicht ohne Schädigung für die Pulpa bleiben. Die Atrophia praecox und die Pyorrhoea alveolaris führen in hochgradigen Fällen zur Blosslegung der Wurzeln, wodurch eigenthümliche sog. „aufsteigende" Pulpitiden entstehen. Ausser diesen Pulpaerkrankungen, die infolge von örtlichen Ursachen auftreten, gibt es noch Formen, deren Aetiologie auf Allgemeinerkrankungen zurückzuführen ist. (Nervöse Störungen, Gicht und Rheumatismus etc.)

Die subjectiven Symptome einer Pulpitis äussern sich anfänglich in einer abnormen Empfindlichkeit gegen Temperaturwechsel, und zwar sind es besonders kalte und heisse Getränke, welche Schmerzanfälle auslösen, ebenso saure oder süsse Speisen, also chemisch reizende Substanzen. Ferners werden auch durch mechanische Insulte (wenn harte Speisen in die Cavität gelangen, oder bei der Berührung mit der Sonde) schmerzhafte Sensationen erzeugt; beim Beklopfen ist der erkrankte Zahn für gewöhnlich aber nicht empfindlich, durch welche Reaction sich pulpakranke von periostkranken Zähnen unterscheiden.

Die anfänglich nur wenige Minuten dauernden Schmerzen erstrecken sich schliesslich über Stunden und Tage; der von ihnen ausgehende Reiz pflanzt sich so sehr auf die Umgebung fort, dass der Patient nicht mehr, wie anfangs, den Schmerz in einem bestimmten Zahn fühlt, sondern er projiciert ihn auf die ganze Zahnreihe des betreffenden Kiefers, ja sogar bis in die antagonistische Zahnreihe hinein.

Von den durch Arkövy und Rothmann auf patho-histologischer Basis beruhenden Erkrankungsformen kann ich nur einige ganz prägnante hervorheben. Es sind dies:

1. Hyperaemia pulpae
2. Pulpitis acuta superficialis
3. Pulpitis acuta partialis
4. Pulpitis acuta totalis
5. Pulpitis acuta partialis purulenta
6. Pulpitis acuta traumatica

} acute Formen.

Digitized by Google

7. Pulpitis chronica parenchymatosa
8. Pulpitis chronica totalis purulenta
9. Pulpitis chronica hypertrophica granulomatosa
10. Pulpitis chronica hypertrophica sarcomatosa
11. Gangräna pulpae
12. Pulpitis idiopathica seu concrementalis

} chronische Formen

1. Hyperaemia pulpae.

Bei derselben ist die normale Empfindlichkeit des Zahnes gesteigert, d. h. es wird kalt und warm als leichter, rasch wieder verschwindender Schmerz empfunden.

Die Hyperaemie entsteht meist an cariösen oder abgekauten Zähnen durch thermische Reize, die auf die zu wenig bedeckte Pulpa wirken, oder (bei Caries) durch schädigende Bacterienprodukte.

Entfernt man eine solche Pulpa aus einem extrahierten Zahne, so kann man schon bei schwacher Vergrösserung erkennen, wie deren gesamtes Gefässsystem erweitert ist, und zwar sowohl die zuführenden als die abführenden Gefässe. Solange trotz dieser Dilatation die Circulation im Gange bleibt, kommt es zu keinen weiteren Störungen; sobald dieselbe aber stockt, treten Entzündungserscheinungen auf.

Die Behandlung ist stets eine conservierende, d. h. die Pulpa ist so zu beeinflussen, dass sie wieder ausheilt. Dies wird durch Entfernung der veranlassenden Ursachen angestrebt. Entblösstes, abgekautes Zahnbein muss durch ein nichtleitendes Füllungsmaterial geschützt werden, und, um die Einwirkung der Cariesprodukte aufzuheben, hat man möglichst alles erweichte Dentin zu entfernen und die Höhle nach denjenigen Principien, wie ich sie für Caries profunda angegeben habe, zu verschliessen, d. h. zwischen Füllungsmaterial und Boden der Cavität ein nichtreizendes und -leitendes Material zu bringen, z. B. Guttapercha.

2. Pulpitis acuta superficialis.

Diese oberflächliche, von Arkövy auch „septische" Entzündung der Pulpa genannt, trifft man meist an den ersten Molaren junger Individuen, bei denen ein grosser

Digitized by Google

Teil der Krone durch Caries zerstört worden ist, ohne dass aber das Cavum pulpae eröffnet wäre, Tafel 25, Fig. 2.

Bei dieser Erkrankung entsteht spontan ein unangenehmes Gefühl, das von sensiblen Patienten als Schmerz geschildert wird; es schwindet rasch wieder, wiederholt sich aber in kürzeren Zwischenräumen.

Die Berührung mit der Sonde löst keine Schmerzen aus, ebenso wenig die Irrigation mit kaltem Wasser.

Unter dem Mikroskope findet man an der Pulpaoberfläche in das Gewebe, wie Rothmann sagt, „gleich fein aufgestreutem Sande" eingelagerte Mikroorganismen. Das Pulpagewebe selbst hat noch keinerlei Veränderungen erlitten. Fragt man sich nun, warum nicht auch infolge anderer Cariesprozesse solche Bakterieninvasionen stattfinden, so muss darauf hingewiesen werden, dass in diesen jugendlichen Zähnen die Zahnbeinröhrchen sehr weit und für die Bakterien besonders gut durchgängig sind; dann besitzen solche schlecht construierten ersten Molaren in der Regel eine zu mangelhafte vitale Energie, um eine dem Andringen der Bakterien wirksam sich entgegenstellende transparente Zone auszubilden.

Die Therapie ist insofern eine dankbare, als dies die einzige heilbare Form von Pulpitis ist; nach meiner Erfahrung lassen sich dadurch die besten Erfolge erreichen, dass für die Dauer von 5—10 Minuten eine 5%ige Formaldehydlösung (d. h. 5% der 40%igen wässerigen Lösung) in die vorher gut gereinigte Cavität oder ein Krystall reinen Chlorphenoles gebracht wird. Nachdem dadurch ein Teil der Bakterien vernichtet worden ist, wobei die Pulpa nicht den geringsten Schaden erleidet, bringt man vor Einlegen der Füllung ein Dauerantisepticum auf den Boden der Cavität. Am besten eignet sich ein Jodoform-Creosot-Brei, mit dem man ein Asbestkäppchen bestreicht. Szâbo empfiehlt Einlagen von Silbernitrat, um einen die Pulpa schützenden Schorf herzustellen.

3., 4. u. 6. Pulpitis acuta partialis, totalis und traumatica.

Kommt es durch einen cariösen Process oder durch eine Verletzung (siehe Tab. 25, Fig. 6) dazu, dass an irgend

Digitized by Google

einer Stelle die Pulpa freigelegt wird (perforierende Caries), so entsteht bald eine mit allen Symptomen der Entzündung behaftete Erscheinung; besonders fällt die Rötung auf und v. Metnitz hat sogar eine gegen die Perforationsstelle gerichtete Schwellung beobachtet.

Die Schmerzanfälle bei partieller Pulpitis sind leichter bis heftiger Art, sie treten in kurzen Zwischenräumen auf und zwar sowohl spontan, als bei der Berührung (mit der Sonde oder mit Nahrungsmitteln), sowie bei kalten Getränken. Der Patient kann genau den betreffenden Zahn bezeichnen, da noch keine Irradiationsschmerzen vorhanden sind. Beim Beklopfen schmerzt der Zahn nicht, denn es fehlen periostitische Erscheinungen.

Nach kurzer Zeit greift der Entzündungszustand auf das übrige Pulpagewebe über, so dass sich eine Pulpitis acuta totalis aus der eben besprochenen Form entwickelt. Diese diagnosticiert man aus folgenden subjectiven und objectiven Symptomen: Die Schmerzen werden heftiger und strahlen so sehr in die Nachbarschaft aus, dass sie nicht mehr in dem kranken Zahne, sondern sogar im betreffenden ganzen Kiefer, ja sogar im entgegengesetzten Kiefer empfunden werden. Das Bespritzen mit kaltem und heissem Wasser löst heftige Schmerzanfälle aus, das Gleiche thut jede noch so leise Berührung der Pulpa. Meist tritt eine consecutive Periostitis auf, sodass der Zahn beim Zubeissen, sowie beim Beklopfen schmerzt.

Pathologisch-anatomisch zeigt sich an der partiell entzündeten Pulpa, (Tab. 25, Fig. 3) eine umschriebene, der Perforationsöffnung zugewendete Rötung. Wegen der hier bestehenden Circulationsstörung erweitern sich ebenfalls die im Wurzelkanal eingezwängten zuführenden Gefässe, weshalb dort abermals eine Rötung entsteht; das übrige Pulpagewebe bleibt vorläufig normal. Bei dieser Entzündungsform sind rote Blutkörperchen, sowie weisse ausgetreten. Das Pulpagewebe ist stark infiltriert; an Stelle der Pulpazellen, Nerven und Gefässe treten immer grössere Massen mono- und polynucleärer Zellformen auf, durch welche schliesslich das Gewebe bis zur Abscessbildung eingeschmolzen wird. Die Blutgefässe sind erweitert; mancherorts besteht schon Stase, und es kann sogar zu

Digitized by Google

Tab. 25. Fig. 1. Praemolar mit gesunder, normaler Pulpa.
Fig. 2. Molar mit Pulpitis acuta superficialis. Ohne dass das Cavum pulpae eröffnet wäre, ist die Oberfläche der Pulpa, die dem Cariesherd am nächsten liegt, gerötet.
Fig. 3. Schneidezahn mit Pulpitis acuta partialis. Da, wo das Dach der Pulpakammer perforiert ist, ist die Pulpa circumscript gerötet.
Fig. 4. Molar mit Pulpitis acuta totalis. Die ganze Pulpa ist gerötet.
Fig. 5. Praemolar mit Pulpitis partialis purulenta. Die Kronenpulpa ist teilweise vereitert und daher gelb.
Fig. 6. Molar mit Pulpitis traumatica. Durch Fraktur der Krone wurde die Pulpa freigelegt; sie ist nunmehr gerötet.

---

umschriebenen necrotischen Herden kommen, (Tab. 28). Die Pulpitis acuta totalis (Tab. 25, Fig. 4) zeigt das gleiche Bild, nur ist dieselbe über die ganze Pulpa verbreitet.

Bei der Therapie hat man sich zu vergegenwärtigen, dass die Pulpa nicht mehr zu retten ist, weshalb sie mittelst arseniger Säure cauterisiert und exstirpiert werden muss. Bei mehrwurzligen Zähnen ist die Amputation der Kronenpulpa indiciert.

5. u. 8. Pulpitis acuta partialis purulenta, und Pulpitis chronica totalis purulenta.

(Tab. 25, Fig. 5 und Tab. 26, Fig. 4.)

Die eiternde Pulpaentzündung kann im Anschluss an eine gewöhnliche Pulpitis acuta partialis entstehen, also bei stellenweise entblösster Pulpa. Dann führt sie gleich zu Substanzverlusten, wodurch ihr eher die Bezeichnung Pulpitis acuta ulcerosa zukommt. In diesem Falle greift nach längerer Dauer, also bei chronischem Verlauf, die Vereiterung auf ein grösseres Gebiet der Pulpa über, wodurch sich eine Pulpitis chronica totalis purulenta ausbildet. Die eigentliche suppurative Form entsteht eher bei verschlossenem Cavum pulpae und zwar besonders beim Vorhandensein grosser Metallfüllungen. (Siehe Tab. 27, Fig. 2.)

Digitized by Google

Fig. 1.

Fig. 2.

Fig. 3.

Fig. 4.

Fig. 5.

Fig. 6.

Lith. Anst. F. Reichhold, München.

Digitized by Google

Digitized by Google

Durch den Druck und die Arrosion des Eiters schmerzen solche Zähne in ganz anderer Weise als bei nichteiternden Entzündungen. Die Schmerzen entstehen nämlich nicht plötzlich, sondern sie beginnen ganz schwach und steigern sich allmählich; sie werden meist als dumpf, nagend oder klopfend bezeichnet. Kaltes Wasser schmerzt nur im Anfangsstadium, später bringt nur noch heisses Schmerzen hervor. Das vorsichtige Eröffnen der Pulpakammer, bei dem etwas Eiter hervorquillt, ist nicht direkt schmerzhaft; erst nach einigen Sekunden klagen die Patienten, dass sie nun an dem betreffenden Zahne wieder Schmerzen bekommen hätten.

Die Therapie ist dieselbe wie bei der gewöhnlichen partiellen und totalen Pulpitis. Ein Unterschied besteht nur darin, dass man die Pulpaoberfläche vor dem Einlegen des Arseniks vom Eiter befreien muss, da sonst die Pulpa weniger rasch und unter grösseren Schmerzen devitalisiert wird. Ferners eignet sich die Amputationsmethode für die totale Pulpavereiterung nicht besonders gut.

7. Pulpitis chronica parenchymatosa. (Tab. 26, Fig. 6.)

Diese Form beschreibt Arkövy ungefähr folgendermassen: „Die makroskopischen Untersuchungen zeigen folgendes: die Pulpa ist succulent, geschwellt, graulich und hier und da — wenn der chronische Process die gesamte Pulpa noch nicht ergriff — mit schneeweissen Flecken oder Streifen besetzt, in anderen Fällen durchwegs graulich und sehr durchscheinend. Das gilt sowohl für die Kronen- als auch für die Wurzelpulpa. Dabei zeigt nun der exponierte Kronenpulpateil ein circumscriptes Injectionsgebiet, ohne davon eine weitere Spur an den entlegeneren Partien der Pulpa wahrnehmen zu können."

Der Kranke fühlt keine plötzlichen Schmerzanfälle, sondern es besteht eher ein continuierliches Unbehagen, das in ziehende, spannende Schmerzen übergehen kann. Kaltes Wasser löst erst nach einiger Zeit gelindes Schmerzgefühl aus. Auch die Berührung mit der Sonde wird nicht

Digitized by Google

Tab. 26. Fig. 1. Praemolar mit Gangraena pulpae.
Fig. 2. Molar mit Pulpitis chronica hypertrophica sarcomatosa.
Fig. 3. Schneidezahn mit Pulpitis chronica hypertrophica granulomatosa.
Fig. 4. Schneidezahn mit Pulpitis chronica totalis purulenta. Die gelben Flecke deuten die in dem Pulpaparenchym zerstreuten Abscesshöhlen an.
Fig. 5. Praemolar mit Pulpitis ascendens. Die Wurzel war durch Pyorrhoea alveolaris freigelegt, wodurch sich die Pulpa am Foramen apicale infizieren konnte.
Fig. 6. Weisheitszahn mit Pulpitis chronica parenchymatosa.

---

als unerträglich empfunden. Verletzungen der Pulpa führen wegen allgemeiner Erweiterung der Blutgefässe zu profusen Blutungen.

Mikroskopisch lässt sich eine Vermehrung der Pulpazellen (Hyperplasie), sowie Erweiterung der Blutgefässe (Hyperaemie) feststellen. Durch den Mangel von Leukocyteninfiltrationen unterscheidet sich diese Pulpitis von der Pulpitis chronica totalis etc. Infolge dieser Hyperplasie und Hyperaemie, durch welche die Pulpaelemente wochen- und monatelang einem gegenseitigen Drucke ausgesetzt sind, kommt es zu schliesslicher Atrophie. (Tab. 27, Fig. 1.)

Rothmann schreibt in der 1. Aufl. von Scheff's Handbuch über diesen Gegenstand wörtlich folgendes: „Das ursprünglich faserige und teilweise sehr feinmaschige adenoide Gewebe der Pulpa wandelt sich durch hochgradige Zellenproliferation infolge von Hyperaemie gänzlich in grossmaschiges adenoides Bindegewebe um." Dieser Deutung kann ich schon aus dem Grunde nicht folgen, weil wir in der fertigen Pulpa überhaupt kein adenoides Bindegewebe, d. h. reticuläres, mit Leukocyten gefülltes, haben.

In den seltenen Fällen, in denen sich eine Periostitis angeschlossen hat, erheischt die Therapie vollkommene Entfernung allen Pulpagewebes bis in die Wurzelspitzen hinauf; ist dies nicht der Fall, so ist eventuell Amputation am Platze.

Digitized by Google

Fig. 1.

Fig. 2.

Fig. 3.

Fig. 4.

Fig. 5.

Fig. 6.

Lith. Anst. F. Reichhold, München

Digitized by Google

Digitized by Google

9. u. 10. Pulpitis chronica hypertrophica granulomatosa, und sarcomatosa.

Beide Formen habe ich auf Tab. 26, Fig. 2 u. 3 abgebildet, sie stellen zum Unterschiede von allen bis jetzt besprochenen Pulpitiden eigentliche Geschwülste der Pulpa dar. Nach Arkövy sind die einen einfache Granulationen (Homoplasie); die anderen aber bauen sich aus degenerierten Pulpaelementen auf (Heteroplasie), und diese letzteren sind Sarcome.

Die Pulpitis chronica hypertrophica granulomatosa, also der aus Granulationsgewebe bestehende Pulpapolyp, Tab. 26, Fig. 3, repräsentiert eine relativ minimale Neubildung, welche kaum jemals die Grösse einer Erbse überschreitet; dabei sitzt dieser Polyp nicht der ganzen Pulpaoberfläche, sondern höchstens einem oder zwei Zipfeln auf. Die Consistenz ist eine weiche, weshalb auch durch die Sondenberührung leicht eine Verletzung stattfindet, welche stets eine ziemlich starke Blutung nach sich zieht.

Die Patienten leiden gewöhnlich nicht an Schmerzen; nur mechanische Insulte rufen eine Empfindung hervor, wie sie ähnlich an entzündlich gereiztem Zahnfleische aufzutreten pflegt.

Unter „Pulpitis chronica hypertrophica sarcomatosa" fasst Arkövy alle diejenigen Neoplasmen der Pulpa zusammen, welche consistent, deutlich begrenzt, glatt oder lobulär und wenig blutend sind. Sie gehen nicht von einem oder zwei Pulpazipfeln aus, sondern sitzen der ganzen Kronenpulpa auf und füllen einen mehr oder weniger grossen Teil der cariösen Zahnhöhle aus. (Siehe Tab. 26, Fig. 2.)

Die subjectiven Symptome sind ähnlich wie bei der granulomatösen Form.

Die Differenzialdiagnose hat Hypertrophien des Zahnfleisches zu berücksichtigen, eventuell aus der Tiefe der Alveole emporwachsende Geschwülste. Erstere lassen sich aber mittelst Guttapercha oder Baumwolle aus der cariösen Höhle drängen, und bei periostalen Tumoren ist gewöhnlich der Wurzelkanal in auffallender Weise

Digitized by Google

Tab. 27. Fig. 1. Schneidezahn mit Atrophia pulpae. Es mag früher eine Pulpitis chronica parenchymatosa bestanden haben, denn aus ihr kann gelegentlich eine Atrophie hervorgehen.
Fig. 2. Praemolar mit Pulpitis chronica totalis purulenta, die sich unter einer grossen Metallfüllung entwickelt hatte.
Fig. 3. Schneidezahn mit Pulpitis idiopathica seu concrementalis. In der etwas entzündlich geröteten Pulpa sind die hellen Concremente als Punkte zu sehen.
Fig. 4. Molar mit Gangraena pulpae ascendens.

durch cariöse Vorgänge erweitert, welcher Zustand bei Pulpapolypen weniger beobachtet wird.

Solche Polypen werden mit dem Thermocauter (Glühschlinge) abgetragen und das restierende Pulpagewebe durch Arsen zerstört und exstirpiert.

11. Gangraena pulpae (Tab. 26, Fig. 1.)

Sowohl im Anschluss an die meisten der eben beschriebenen acuten und chronischen Entzündungen der Pulpa, als auch ohne vorangegangene Krankheitssymptome kann die Pulpa gangränös zerfallen. Meist geschieht dies an tief cariösen Zähnen; der Grund, warum Gangrän und nicht z. B. Eiterung eintritt, liegt wahrscheinlich darin, dass verschiedene Mikroorganismen im Spiele sind. So mögen bei den purulenten Pulpitiden pyogene Bakterien vorherrschen und bei gangränösen Pulpitiden eigentliche Fäulniserreger. Einen solchen hat Arkövy aus einer grossen Anzahl gangränöser Pulpen rein gezüchtet, und auch mir ist dessen Isolierung gelungen. Dass wirklich dieser mit den Namen „Bacillus gangraenae pulpae“ belegte Organismus im stande ist, typische Pulpagangrän zu erzeugen, hat Arkövy durch Impfversuche an gesunden Zähnen endgültig bewiesen.

Aber nicht nur bei Eröffnung der Pulpakammer, sondern in seltenen Fällen an intacten Zähnen, häufiger aber an solchen, die mit grossen Füllungen versehen sind, stirbt die Pulpa unter dem Bilde der Gangrän ab. In ganz seltenen Fällen wird auch eine aufsteigende Form der Gangrän nach Blosslegung der Wurzelspitze, z. B. im Anschluss an Pyorrhoea beobachtet, Tab. 27, Fig. 4.

Digitized by Google

Fig. 1.

Fig. 2.

Fig. 3.

Fig. 4.

Digitized by Google

Digitized by Google

Der letztgenannte Zustand lässt sich leicht erklären, da schädigende Bakterien die Pulpa bei ihrem Eintritt in das Foramen apicale treffen, und bei Gangrän in verschlossenen Zähnen müssen wir als Erklärung die Thatsache zu Hilfe nehmen (die ich in einem früheren Kapitel als auf eigener Untersuchung basierend hingestellt habe), dass, wie im übrigen gesunden Gewebe des menschlichen Organismus, auch in der gesunden Pulpa Mikroorganismen circulieren.

Eröffnet man einen derartig erkrankten Zahn, so fällt vor allen Dingen der stinkende Geruch auf. Dann lässt sich mit der Watte nicht eine rote, wie bei den meisten Formen von Pulpitis, oder eine gelbe, wie bei den eiternden Formen, sondern eine schmutzig verfärbte Flüssigkeit abtupfen. Im Anfangsstadium ist in den tieferen Schichten die Sondierung mit der Wurzelsonde noch empfindlich. Später hört aber jede Empfindlichkeit auf, und der ganze Wurzelkanal ist nur noch mit dieser zersetzten, übelriechenden Masse gefüllt. In diesem Stadium tritt eine dunkle Verfärbung des ganzen Zahnes ein.

Die Schmerzen sind ganz erhebliche und treten anfallsweise auf; sie werden anfänglich leicht mit denjenigen der Pulpitis acuta partialis und totalis verwechselt. Sie unterscheiden sich aber von diesen dadurch, dass sie durch mechanische Insulte weniger prompt heraufbeschwört werden. Auch auf kalt und warm reagieren sie weniger zuverlässig. Bei verschlossenem Cavum pulpae hingegen und bei schon ausgedehnter Zersetzung des Pulpagewebes, entstehen auf Einwirkung von Wärme äusserst heftige Schmerzen; dies hat seinen Grund darin, dass Zersetzungsgase in der Pulpakammer eingeschlossen sind, welche sich bei Temperaturerhöhung ausdehnen und so einen Druck auf überlebende Nervenelemente oder auf die Knochenhaut ausüben.

Das Periost wird rasch in Mitleidenschaft gezogen, und dadurch der Zahn beim Versuche zu kauen und bei jeder äussern Berührung sehr empfindlich.

Die Therapie bedarf einer besonderen Besprechung, weshalb wir sie in einem der nächsten Kapitel abhandeln.

Digitized by Google

Tab. 28. Pulpitis acuta partialis.
a Normales Pulpagewebe.
b Erweitertes Blutgefäss.
c Blutgefässe durch Coagula gefüllt.
d Kleinzellige Infiltration.
e Nekrotischer, verkäster Herd.
Längsschnitt. Haematoxyl.-Eosin.

Tab. 29. Pulpitis chronica.
a Normales Pulpagewebe.
b Erweiterte Blutgefässe.
c Leukocyten-Infiltration.
Längsschnitt. Haematoxyl.-Eosin.

Tab. 30. Pulpaabscess.
a Normales Gewebe.
b Odontoblastenschicht.
c Abscesshöhle.
Längsschnitt. Carmin.

Tab. 31. Fettdegeneration.
a Normales Pulpagewebe.
b Blutgefäss im Querschnitt, mit roten Blutkörperchen.
c Fettzellen; die Kerne sind an die Wandung gepresst.
Längsschnitt, starke Vergrösserung.
Pikrin-Formol. Haematoxyl.-Eosin.

Tab. 32. Reticuläre Atrophie, entstanden durch hydropische Degeneration der Pulpaelemente.
a Normales Pulpagewebe.
b Odontoblastenschicht.
c Hydropisch degenerierte Zellen, an denen noch teilweise die wandständigen Kerne zu sehen sind.

---

12. Pulpitis idiopathica seu concrementalis, (Tab. 27, Fig. 3).

Dadurch, dass sich wandständige Dentintumoren oder frei in das Pulpaparenchym eingelagerte Kalkconcremente bilden, entstehen manchmal so hochgradige Schmerzen, dass die Patienten bei uns Hilfe suchen. Es können ganz gesunde Zähne davon befallen werden, häufiger aber handelt es sich um solche, deren Kronen stark abgenützt sind.

Die Schmerzen sind meist neuralgieartig und führen deshalb zu Verwechslung mit Trigeminusneuralgien. Da die Patienten selbst den schuldigen Zahn nicht bezeichnen können und die objektive Diagnose fast immer

Digitized by Google

Digitized by Google

Digitized by Google

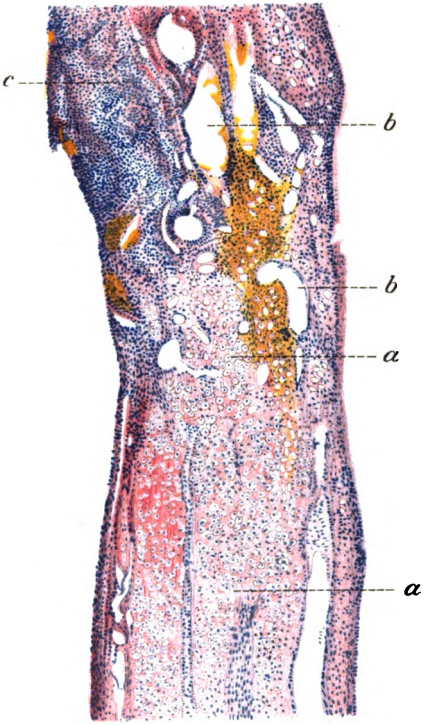

Digitized by Google

Digitized by Google

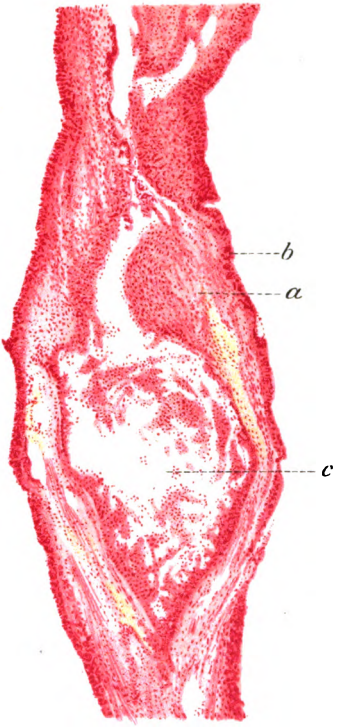

Digitized by Google

Digitized by Google

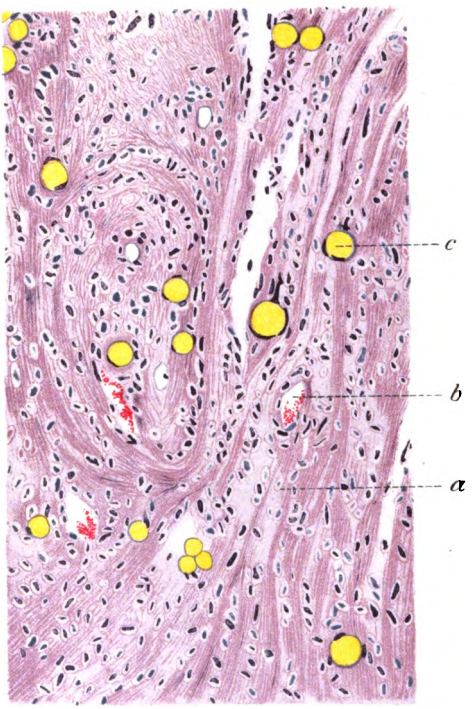

Digitized by Google

Digitized by Google

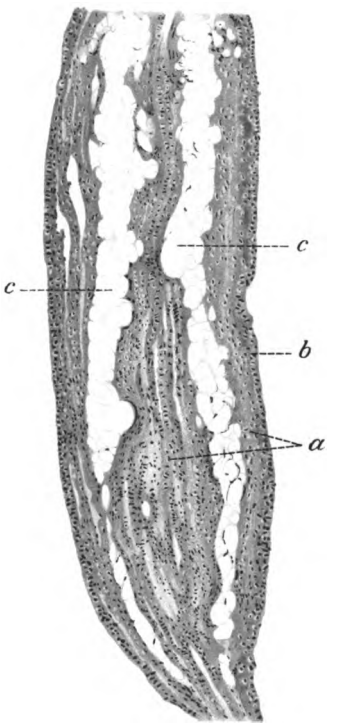

Digitized by Google

Digitized by Google

im Stiche lässt, müssen meist erst mehrere Zähne geopfert werden, bis das Leiden geheilt ist.

Die Extraction ist wohl ein Hilfsmittel der Therapie, aber nicht das einzige; denn man kann durch Exstirpation der Pulpa, sofern deren Ausführung nicht etwa durch zu reichliche Concrementbildung unmöglich gemacht wird, zum gleichen Ziele kommen.

Pathologisch-anatomische Bemerkungen zu den Pulpaerkrankungen.

Das Pulpagewebe ist in pathologischer Hinsicht wesentlich verschieden von anderen ähnlichen Geweben des tierischen Organismus. Diese Verschiedenheit äussert sich vornehmlich darin, dass eine auffallende Widerstandslosigkeit gegen Erkrankungen herrscht. Eine Restitutio ad integrum von verloren gegangenem Gewebe ist bis jetzt, wenn auch der einzige in der Litteratur bekannte Fall (von Gysi) dagegen zu sprechen scheint, nicht beobachtet worden. Auch habe ich in vielen hunderten von mikroskopisch untersuchten Pulpen kaum die Tendenz zur Narbenbildung erblicken können.

Meiner Ansicht nach haben wir den Grund dieses schwachen Heilungsvermögens in den engen Zu- und Abflusswegen und, was damit zusammenhängt, in dem Mangel an Lymphspalten zu suchen. Eine, selbst umschriebene, Pulpaerkrankung führt zu örtlichen Circulationsstörungen, welche sich selbstverständlich den im Wurzelkanal eingeschlossenen Gefässen mitteilen müssen. Die Gefässe der Wurzelpulpa sind denn auch hochrot injiciert. Durch den hier stattfindenden Ueberdruck verliert sowohl Zu- als Abfluss, also der gesamte Blutkreislauf innerhalb der Pulpa, sein Gleichgewicht. Diese Gleichgewichtsstörung tritt auch bei Entzündungen anderer Organe ein, aber sie wird mehr oder weniger gründlich compensiert durch col-

Digitized by Google

laterale Blutgefässbahnen. Der Mangel jeglicher Anastomosen, deren doch diese in enge, starrwandige Kanäle eingeschlossenen Blutgefässe besonders notwendig bedürften, erklärt zur Genüge diese auffallende Widerstandslosigkeit der Pulpen.

Ausser den seltenen Fällen von Geschwulstbildung, finden sich in der Pulpa fast ausnahmslos degenerative Vorgänge vor, und zwar solche, welche die pathologische Anatomie als regressive Ernährungsstörungen bezeichnet. So habe ich

1) Auf Tafel 28 einen mit Haematoxylin-Eosin gefärbten Längsschnitt einer chronisch entzündeten Pulpa darstellen lassen, an welchem man das Bild einer umschriebenen Nekrose studieren kann. Stellenweise ist das Gewebe kleinzellig infiltriert; die Blutgefässe sind erweitert, und ihr Lumen wird teilweise durch Coagula versperrt. Die nekrotische Partie ist von weicher Consistenz und erinnert durch ihre körnige Beschaffenheit an Verkäsungsherde, wie sie z. B. infolge tuberculöser Wucherungen in zellreichem Gewebe aufzutreten pflegen. Daher liegt hier ein Fall beginnender Verkäsung vor, die voraussichtlich, wenn man nicht therapeutisch eingeschritten, d. h. die Pulpa exstirpiert hätte, nach und nach unter den Vorgängen der Nekrobiose das ganze Pulpagewebe umgewandelt hätte.

2) Tafel 29 zeigt eine chronisch entzündete Pulpa mit enorm erweiterten Blutgefässen. Da durch diese Erweiterung viele Querschnitte sonst unsichtbarer, kleiner Gefässe in die Erscheinung treten, gewinnt man den Eindruck, als handle es sich um eine ganze Menge neu gebildeter Blutgefässe. In der Gegend dieser dilatierten Gefässe ist das Gewebe beträchtlich infiltriert. Die Thatsache, dass auch an normal gebliebenen Stellen einzelne Blutgefässe erweitert sind, kann als Beweis angesehen werden, wie lokale Circulationsstörungen zu Kreislaufstörungen in der ganzen Pulpa führen.

3) Tafel 30 zeigt einen im Anschluss an eine Pulpitis purulenta totalis entstandenen Abscess. Die eigentliche Abscesshöhle, welche noch teilweise mit Eiter-

Digitized by Google

körperchen erfüllt ist, besitzt keine scharfe Begrenzung, sondern sie geht in Spalträume über, welche durch totale Einschmelzung gewisser Pulpapartien entstanden sind. Dieser Einschmelzungsprocess greift an den Wandungen der Höhlen weiter um sich, was aus dem zelligen Zerfall derselben zu sehen ist.

4) Tafel 31 zeigt unter starker Vergrösserung einen mit Pikrin-Formol fixierten und mit Haematoxylin-Eosin tingierten Schnitt. Das Pulpagewebe ist sonst normal, nur liegen in demselben verstreut gequollene, gelbe Zellen mit randständigem Kern. Es dürfte sich eventuell um fettige Degeneration handeln, wenigstens sehen die Zellen genau so aus wie Fettzellen bei Fettherz. Das Präparat entstammt einem jüngeren Individuum; die Pulpa war nicht entzündet, sondern sie wurde aus anderen Gründen dem Zahne entnommen; der Befund ist also ein zufälliger.

5) Tafel 32 zeigt das hübsche Bild einer reticulären Atrophie, welche entstanden ist durch hydropische Degeneration des Pulpagewebes. Stellenweise sind noch an den mit Flüssigkeit gefüllten Zellen die blasenartig erweiterten Membranen mit den an die Wände gedrückten Kernen zu sehen. Durch Verschmelzung solcher degenerierter Zellen untereinander kommt es andererorts zu Vacuolenbildung. Dieses hydropische Degenerationsgewebe ist über den Wurzelteil der Pulpa ausgebreitet und verleiht ihm ein schaumiges Aussehen. Der hier nicht abgebildete Kronenteil ist entzündlich verändert.

6) Zwei grosse, freie Kalkconcretionen, die beinahe das ganze Pulpagewebe verdrängt haben, habe ich auf Tafel 33 abgebildet; diese ovalen, zwiebelschalenartig geschichteten Kalkkörper bewirkten eine Pulpitis idiopathica und führten deshalb zur Extraction des betreffenden Zahnes.

7) Eine andere Art von Kalkkugeln zeigt Tafel 34 die sich in einer mit Pulpitis partialis behafteten Pulpa befinden. Das Präparat zeigt eine Stelle normalen Pulpagewebes, in welches eine beträchtliche Zahl relativ kleiner, geschichteter Kugeln eingestreut ist. Die dunkle, mit Haematoxylin erzeugte Farbe dieser Kugeln deutet darauf

Digitized by Google

Tab. 33. Grosse Kalkconcretionen, zwiebelschalenartig geschichtet.
a Normales Pulpagewebe.
b Kalkkugeln.
Längsschnitt. Haematoxyl.-Eosin.

Tab. 34. Kleine Kalkconcretionen.
a Normales Pulpagewebe.
b Blutgefässe.
c Kleine Kalkkugeln, ebenfalls zwiebelschalenartig geschichtet.
Längsschnitt. Haematoxyl.-Eosin.

Tab. 35. Kalkspiesse.
a Normales Pulpagewebe.
b Blutgefäss im Längsschnitt.
c Blutgefäss im Querschnitt.
d Kalkspiesse, wovon der obere einem Gefässe dicht anliegt.
Längsschnitt. Haematoxyl.-Eosin.

Tab. 36. Hyalin-Entartung der Pulpa.
a Fibrilläres Bindegewebe.
b Blutgefässe.
c Hyaline Schollen, in derem Innern beginnende Verkalkung angedeutet ist.
Längsschliff. Haematoxyl.-Eosin. Starke Vergrösserung.

Tab. 37. Senile sklerotische Pulpa.
a Kernarmes fibrilläres Bindegewebe.
b Langgestreckte Blutgefässe.

hin, dass wir es mit Ablagerungen zu thun haben, die eben in Verkalkung begriffen sind, denn alte Concremente färben sich in der Regel nicht mehr so intensiv.

8) Tafel 35 zeigt Kalkspiesse; diese entstehen bekanntlich mit Vorliebe aus hyalin gewordenem, den Blutgefässen folgendem Bindegewebe. In der That ist auf unserem Bilde ein Kalkspiess zu sehen, der einem Blutgefässe anliegt und der dasselbe zur Seite zu drücken scheint.

9) In Tafel 36 sehen wir bei starker Vergrösserung eine durch chronische Entzündungsvorgänge so sehr degenerierte Pulpa, dass sie nicht unähnlich einem Psammom der Dura mater aussieht. Das ganze Gewebe besteht nur noch aus faserigem Bindegewebe mit spärlichen normalen

Digitized by Google

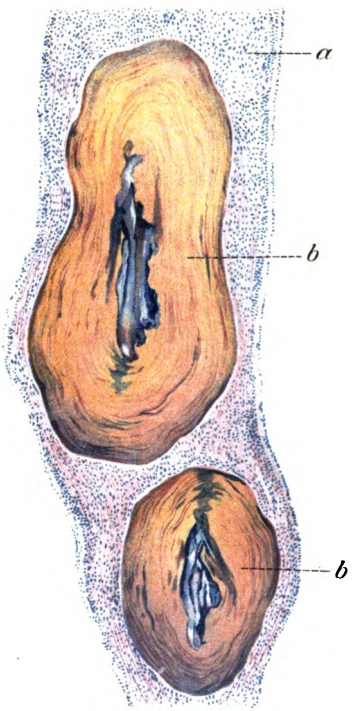

U of M

Digitized by Google

Digitized by Google

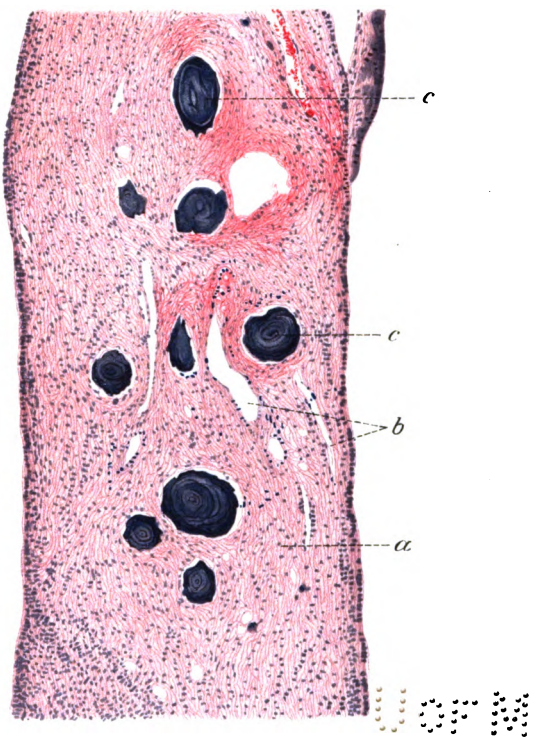

Digitized by Google

Digitized by Google

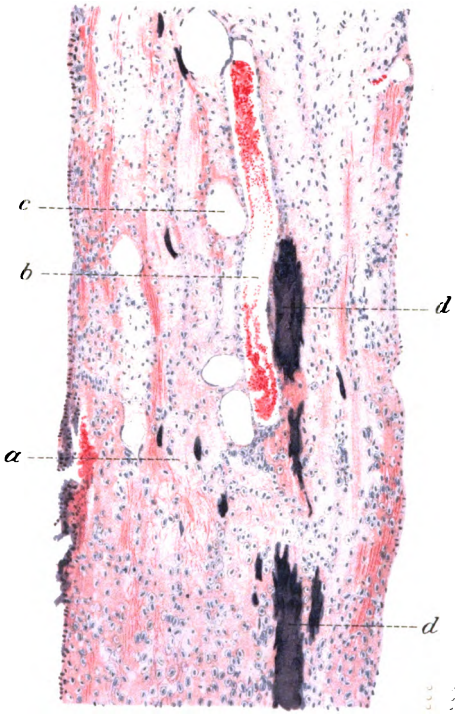

Digitized by Google

Digitized by Google

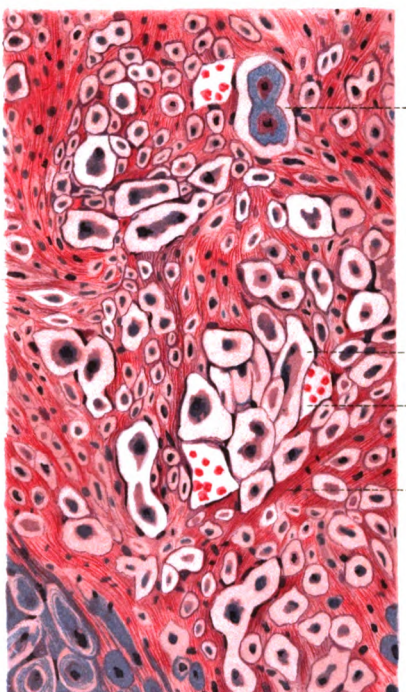

Digitized by Google

Digitized by Google

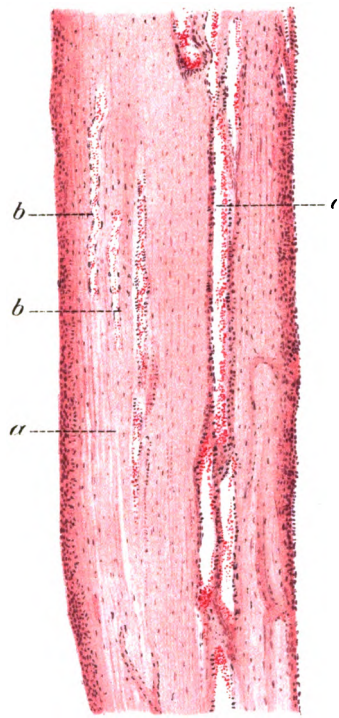

Digitized by Google

Digitized by Google

Pulpazellen. Alle übrigen Pulpazellen und, so viel zu sehen ist, die meisten Gefässe sind hyalin entartet; sie sind in rundliche oder polygonale hyaline Massen umgewandelt, deren Centrum verkalkt und deshalb durch Haematoxylin bläulich verfärbt, deren Peripherie aber als durchscheinender, heller, ungefärbter hyaliner Hof in die Erscheinung tritt.

Alle bis jetzt beschriebenen Pulpen sind, mit der Absicht senile Veränderungen auszuschliessen, jugendlichen Individuen entnommen worden.

10) Auf Tafel 37 liess ich zum Schlusse eine senile Pulpa abbilden, bei der das sonst weiche, zellreiche Pulpagewebe durch ein derbes, faseriges, kernarmes Bindegewebe ersetzt worden ist. Es hat also eine Sklerose Platz gegriffen. Auffallend ist der gestreckte Verlauf dieses fibrillären Bindegewebes, sowie der dadurch bedingte, ebenfalls gestreckte Verlauf der Blutgefässe.

Ich habe diese patho-histologischen Beispiele angeführt, um einige Ausgänge der Pulpaerkrankungen zu demonstrieren. Dann wollte ich auf einige unabhängig auftretende Erscheinungen meist degenerativer Natur aufmerksam machen, und zugleich wurde bezweckt, das Interesse an diesem noch wenig erforschten Gebiete zu wecken.

Diagnostische Bemerkungen zu den Pulpaerkrankungen.

Arkövy hat in erschöpfender und mustergiltiger Weise die Sicherung der Diagnose aus der objectiven Untersuchung sowohl, als der Anamnese zu eruieren versucht. Trotzdem man sich fest an seine Angaben hält, lässt sich nicht immer ein richtiger Eindruck von der bestehenden Pulpaerkrankung gewinnen; der Grund liegt darin, dass die Patienten und somit deren Pulpen in Bezug auf Empfindlichkeit ganz enorm verschieden sind. Des ferneren

Digitized by Google

kann sich das Krankheitsbild in ganz kurzer Zeit verändern, wodurch die Reactionen ebenfalls andere werden.

Handelt es sich nur darum, eine Pulpitis überhaupt festzustellen, ohne ihren näheren Charakter zu bestimmen, was klinisch oftmals genügt, so empfiehlt sich die Thermometrie von Walkhoff. Dieser Forscher hat darauf aufmerksam gemacht, dass Wasser von 37° C. den Zähnen niemals Schmerzen bereitet, dass aber Unterschiede von wenigen Graden nach oben oder unten bei sensiblem Dentin oder noch intensiver bei Pulpitis Schmerzen erzeugen. Walkhoff hat eine Spritze construiert, welche es gestattet, die Temperatur des Wassers auf einem in den Kolben eingelassenen Thermometer direkt abzulesen. Dadurch nun, dass ein Zahn schmerzt, wenn er mit kaltem oder heissem Wasser bespritzt wird, erhält man Aufschluss über den Zustand seiner Pulpa; aber auch hier wiederum darf nicht ausser Acht gelassen werden, dass die verschiedene Empfindlichkeit der Patienten die Diagnose erschwert. Im allgemeinen lässt sich dann eine Pulpitis diagnosticieren, wenn der Zahn sowohl bei kalt als warm mit Schmerzen reagiert. Wird nur durch warmes Wasser Schmerz erzeugt, durch kaltes aber nicht, dann kann man mit Sicherheit annehmen, dass schon grössere Gewebsläsionen Platz gegriffen haben, d. h. dass die Pulpa teilweise oder ganz vereitert oder gangränös zerfallen ist.

Ich habe die Erfahrung gemacht, dass bei besonders indolenten Pulpen die thermische Reaction im Stiche lässt, weshalb ich nach einer anderen Methode suchte, die ich glaube in der Anwendung eines chemischen Reizes gefunden zu haben. Ich bringe nämlich nach möglichst schonender Excavation der cariösen Massen für wenig Minuten eine 5%ige (der 40%igen) Formaldehydlösung in die zu untersuchende Zahnhöhle, welche gegen Feuchtigkeitszutritt geschützt wird. Meist entsteht ein leichter, ziehender Schmerz, der sich nach kurzer Zeit wieder legt. Nimmt aber derselbe im Gegenteil unter dieser Einlage immer mehr zu, so lässt

Digitized by Google

dies mit Sicherheit auf eine Pulpaentzündung schliessen, welche durch den Reiz des Formaldehyds geweckt worden ist.

Nach einer völlig befriedigenden Erklärung der Formaldehydreaction habe ich bis jetzt vergebens gesucht. Bis wir etwas Positives darüber mitteilen können, genügt uns die Annahme, dass dieses reizende Agens bei Pulpitis deshalb rascher zur Pulpa diffundieren kann, weil die Odontoblastenfortsätze (die Tomes'schen Fasern) entweder alteriert oder aus den Zahnbeinkanälchen verschwunden sind. Bei völlig intacter Pulpa aber ist auch der Inhalt der Zahnbeinröhrchen intact, und es entsteht aus demselben durch die Einwirkung des Formaldehyds ein eigentümliches Coagulum, das dem Formaldehyd jedes weitere Vordringen verwehrt.

Bemerkungen zur Therapie der Pulpaerkrankungen.

1. Die Ueberkappung der Pulpa.

Wird die Pulpa durch irgend einen Vorgang freigelegt und ist sie nicht entzündet, so kann sie mit einem reizlosen Materiale überbrückt werden. Bei der Wahl der Schutzdecke ist darauf Rücksicht zu nehmen, dass sie sich leicht sterilisieren lasse. Dann muss sie chemisch möglichst indifferent sein und die Wärme schlecht leiten. Diesen Bedingungen entsprechen Asbestkäppchen, die geglüht werden können, wohl am besten. Man legt sie so über die Pulpa, dass dieselbe nicht berührt wird, und bedeckt sie, unter Vermeidung jeden Druckes, mit einer dünnen Cementschicht.

Von einer so bedeckten Pulpa wird erwartet, dass sie sich durch secundäres Dentin gegen diesen Fremdkörper schütze, und in der That können, sofern dies eintritt, wieder vollständig normale Verhältnisse entstehen. Ohne dass wir die Ursache genauer verstehen, entzündet sich aber statt dessen nach kürzerer oder längerer Zeit manchmal

Digitized by Google

die Pulpa; deshalb ist es vorsichtiger, den überkappten Zahn nicht sofort definitv zu füllen, sondern für einige Wochen oder Monate vorerst eine Guttaperchafüllung einzulegen.

Blutet die entblösste Pulpa, so betupft sie Walkhoff mit concentrierter Chlorphenollösung, dann legt er eine Jodoformpaste auf.

Ich habe Versuche gemacht mit kleinen Stückchen von Formaldehydgelatine und gefunden, dass sich verletzte Pulpen darunter wohl befinden. Höchst wahrscheinlich werden von dem lebenden Pulpagewebe Spuren dieses Stoffes resorbiert, wodurch das frei werdende Formaldehyd zu seiner stark desinficierenden Wirkung kommt. Aus welchem Grunde dieses sonst so stark reizende Antisepticum in Form der Formaldehydgelatine reizlos ist, vermag ich mir nicht zu erklären, wahrscheinlich liegt es daran, dass davon nur kleinste Mengen frei werden.

2. Das Abtöten und die Exstirpation der Pulpa, sowie die Wurzelfüllung.

Will man eine entzündete Pulpa teilweise oder ganz entfernen, was meist die einzig mögliche Therapie ist, so kann dies nicht ohne jede Vorbereitung geschehen, da dieser Eingriff zu schmerzhaft wäre. Deshalb muss sie vorher geätzt werden. Dies geschieht mit der im Jahre 1836 durch Spooner eingeführten arsenigen Säure oder mit Scherbenkobalt. In neuerer Zeit hat Dalma ein Alcaloid, das Nervocidin, empfohlen, das vielleicht berufen ist, in der Zahntherapie eine Rolle zu spielen, wenngleich es nach eigener Erfahrung weniger zuverlässig wirkt als Arsen. Nach Arkövy, Detzner u. a. bewirkt das Arsen zunächst eine Hyperaemie der Blutgefässe; darauf entsteht Circulationsstörung mit capillarer Stase. Nach wenig Stunden verlieren die Nerven ihre physiologische Funktion. Damit geht aber keine Gerinnung des Pulpagewebes Hand in Hand, sondern es bleibt dieses Gewebe weich und resorptionsfähig. Das Arsen wird so rasch resorbiert, dass, wie eigene Versuche

Digitized by Google

gezeigt haben, in einer kurz vorher cauterisierten Pulpa keine Spur arseniger Säure nachzuweisen ist, währenddem die harten Zahnsubstanzen deutliche Arsenspiegel geben.

Am besten wird das Arsen in Form einer Paste verwendet, von der man ein stecknadelkopfgrosses Quantum in die von erweichten Massen gesäuberte Cavität legt, ohne dass die Pulpa gedrückt wird. Um Verätzungen der Mundschleimhaut zu verhindern, muss die Höhle gut mit Mastixwatte, Guttapercha und dergleichen verschlossen werden. Verschiedene Mittel sind im Gebrauch, um der bei Beginn der Cauterisation auftretenden schmerzhaften Hyperaemie entgegen zu arbeiten, von denen ist das Tannin wohl eines der besten; nicht nur weil es adstringierend und somit schmerzlindernd wirkt, sondern weil es der Pulpa eine derbere Consistenz verleiht, was deren Exstirpation wesentlich erleichtert. Ich empfehle als zweckmässig folgende Anwendungsweise:

Acidi arsenicos. 5,0
Creosoti ana.

Dem damit befeuchteten Wattebäuschchen wird etwas Acid. tannic. beigefügt und das Ganze so in die Höhle gebracht, dass das Tannin über die Pulpa zu liegen kommt.

In ganz verzweifelten Fällen hilft das von Walkhoff angegebene Verfahren; er legt nämlich, je nach der Schwere des Falles, für einige Minuten, oder für ein bis zwei Tage, concentriertes Chlorphenol ein, nach welcher Massregel die Arseneinlage niemals schmerzt.

Die meisten Autoren lassen die Arseneinlage nur ein bis zwei Tage im Zahn, nach welchem Zeitraum jedoch selten die Pulpa ohne Schmerzen entfernt werden kann; sondern es ist nötig, die Wurzelpulpen mit starken Cocainlösungen nachträglich zu anästhesieren. Meine Patienten erhalten acht- bis vierzehntägige Dauereinlagen, ja es wird zuweilen, falls der Zahn beim Beissen nicht etwa schmerzhaft, also periostitisch wird, dieser Zeitpunkt noch überschritten. Dadurch ist man im Stande, selbst die Wurzelpulpen schmerzlos oder wenigstens beinahe schmerzlos zu extrahieren.

Digitized by Google

Um aus den Wurzelkanälen Pulpen zu extrahieren, dringt man mit einer feinen, gezahnten Sonde (Fig. 134) in dieselbe ein, dreht diese Sonde um ihre Längsachse und zieht sie dann heraus. War das Pulpagewebe noch nicht zu sehr zerstört und hatte man das Tannin gehörig einwirken lassen, so hängt als braunroter, zäher Faden die gesamte Pulpa am Instrumente.

In diesem Falle, d. h. bei unzersetzter Pulpa, kann angenommen werden, dass der vorliegende Wurzelkanal, soforn die verwendete Sonde sterilisiert worden war, nicht septisch ist, weshalb man ihn ohne jede Vorbehandlung sofort füllen darf.

Das Material zur Wurzelfüllung braucht natürlich keine antiseptische Wirkung auszuüben und kann dasselbe beliebig gewählt werden; beliebt ist Gutta-



Fig. 134. Gezahnte Sonde zum Ausreinigen von Wurzelkanälen.

percha, die in Form feiner Spitzen in die Kanäle geschoben, oder in gelöstem Zustande (Chloroformlösung) in dieselben hineingepumpt wird. Ich verwende gewöhnlich feine Metallstiftchen, die ich mit Cement bestreiche und so in die Kanäle stecke, dass ein kurzes Ende in die Pulpakammer ragt. Metallstifte haben vor allen anderen Materialien den Vorzug, dass sie geglüht, also sterilisiert werden können, dann gleiten sie sehr leicht bis zur Wurzelspitze empor, und schliesslich ist der Umstand auch nicht gering anzuschlagen, dass man bei eventuell eintretender recidivierender Periostitis dieselben an ihrem hervorstehenden Ende fassen und aus der Wurzel wieder herausziehen kann.

Es ist selbstverständlich, dass vor Einbringung jeder Wurzelfüllung der betreffende Kanal absolut rein und trocken sein muss. Um einen Wurzelkanal gründlich zu reinigen, genügt es, ihn mit watteumwickelten Sonden, wie eine solche in Fig. 135 abgebildet ist, nachdem man sie in Aether oder Chloro-

Digitized by Google

form getaucht hat, mehrmals auszuwischen; nach dieser Procedur wird mit heisser Luft gründlich ausgeblasen.

Ist die Pulpa durch ausgedehnte gangränöse oder eiterige Processe zerfallen und nicht mehr im Zusammenhang vorhanden, so stösst die Extraction derselben auf grössere Schwierigkeiten, die darin bestehen, dass man nur einzelne Fetzen jeweilen mit der gezahnten Nadel herausbekommt. Bei dieser Manipulation ist grösste Vorsicht geboten, dass man die septischen Pulparesiduen nicht über das Foramen apicale hinausstösst, denn dadurch werden heftige periostische Reizungen hervorgerufen. Die Sondenführung muss deshalb eine leichte, elegante sein; es darf nicht gefühllos zugestossen werden.

Fig. 135. Mit Watte umwickelte Sonde zum Sterilisieren und Austrocknen von Wurzelkanälen.

Stösst die Sonde auf Widerstand, so handelt es sich um Atresie des Wurzelkanals, die manchmal einen solchen Grad erreichen kann, dass das Lumen vollständig verschlossen ist, oder der Weg wird durch Kalk-Concremente verlegt. Auch denke man an abnorme Wurzelkrümmungen. In solchen Fällen ist man versucht, den Kanal behufs Erweiterung aufzubohren; da aber der durch die Maschine getriebene Bohrer nicht immer dem Kanale folgt, sondern, besonders bei Krümmungen der Wurzel, leicht falsche Gänge macht, d. h. die Wurzel nach dem Knochen zu perforiert, und da er ferner recht oft abbricht und in der Wurzel stecken bleibt, so warne ich entschieden vor dieser Methode. Wir können ja auch die Wurzelbohrer ganz leicht entbehren, da wir zur Erweiterung der Wurzelkanäle bessere Hülfsmittel zur Hand haben. Diese bestehen in der Anwendung von Säuren. (Schwefelsäure, Callahan; Königswasser, Boennecken.) Durch Säuren wird eine oberflächliche Ent-

Digitized by Google

Tab. 38. Darstellung der Pulpaamputation an einem längsgeschliffenen Molaren.

Fig. 1. Cariesherd bis zur Pulpa reichend. Dieselbe ist partiell entzündet und wurde mit Arsen geätzt.

Fig. 2. Die cariöse Höhle ist fertig, d. h. zur Aufnahme einer Füllung, präpariert und die Kronenpulpa weggebohrt.

Fig. 3. In dem Cavum pulpae liegt bei *a* ein mit Creosot getränktes Wattbäuschchen, welches bei *b* durch Collodiumwatte geschützt und gestützt wird.

Fig. 4. Bei *a* liegt über den Pulpastümpfen ein Antisepticum, bei *b* die Zinnfolie der angewendeten Pille und *c* deutet die fertige Metallfüllung an.

---

kalkung der Kanalwände und somit Eröffnung des Lumens erzielt. Um einer allzu tief greifenden Gewebszerstörung entgegenzuarbeiten, lässt man die concentrierten Lösungen nur wenige Minuten liegen, worauf eine Neutralisation mittelst Natriumsuperoxyd oder Natrium bic. vorzunehmen ist.

Die Säurebehandlung garantiert nicht nur eine Erweiterung der Kanäle, sondern zugleich eine Sterilisation. Diese genügt aber doch nicht, um ein sofortiges Füllen der Wurzelkanäle zu gestatten, sondern man hat noch in die Wurzel antiseptische Einlagen in Form feuchter Verbände einzubringen. Je nach dem Grad der Pulpazersetzung und dem Bestehen einer eventuellen consecutiven Periostitis müssen diese Einlagen kürzere oder längere Zeit liegen gelassen werden. Von den vielen antiseptischen Mitteln, die im Gebrauche sind, gebe ich einem Brei, bestehend aus Jodoform und Creosot, aus persönlicher Zuneigung den Vorzug; hievon bestreiche ich einige Baumwollfäserchen, die ich mittelst einer ganz schlanken, glatten Wurzelsonde in die Kanäle führe. Den Verschluss bildet Mastixwatte oder Guttapercha.

Hier, bei zerfallenen Pulpen, ist es wünschenswert, ein antiseptisch wirkendes Füllungsmaterial in Anwendung zu bringen, und da gebe ich wiederum der Jodoform-Creosot-Paste den Vorzug oder der Jodoformpaste von Scheuer. Da sich aber Baumwolle rasch zersetzt und übrelriechend wird, so verwende ich als

Digitized by Google

Fig. 1.

Fig. 2.

Fig. 3.

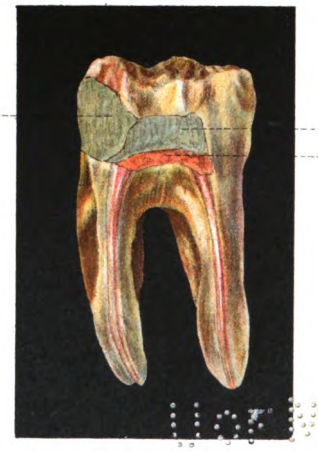

Fig. 4.

Digitized by Google

Digitized by Google

Vehiculum für dieses Antisepticum feine Seidenfäserchen, die ich um die Wurzelsonde wickle und genau so in die Kanäle bringe wie eine gewöhnliche Watteeinlage. Seide gleitet noch viel besser in die Kanäle als Watte und ist im Notfalle ganz leicht wieder herauszuziehen.

3. Die Amputation der Pulpa.

Aus gewissen, besonders mehrwurzligen Zähnen, kann nicht alles Pulpagewebe entfernt werden, was sich aus meinen, Seite 38 u. 39 dargestellten Metallcorrosionen erklärt.

Um das Ausräumen schwer zugänglicher Kanäle ganz zu umgehen, hat Ad. Witzel eine Methode ersonnen, welche er die „Amputation der Pulpa" nennt. Sie besteht darin, dass man die vorher devitalisierte Kronenpulpa wegbohrt und auf die Stümpfe der Wurzelpulpen ein Dauerantisepticum legt, um sie reactionslos zu machen.

Das Verfahren zerfällt in drei Eingriffe:

1. in die Cauterisation der Pulpa,
2. die Excision der Kronenpulpa,
3. das Einbringen des Medicamentes, über das dann sofort die definitive Füllung gelegt wird.

Um durch das an und für sich sehr wertvolle Verfahren der Pulpaamputation günstige Erfolge zu erzielen, ist es erforderlich, möglichst aseptisch zu arbeiten, und dies erzielt man nur durch eine gewisse, streng eingehaltene Technik, die ich im folgenden genau darthun will.

1. Nach ein-, besser zweitägiger Arsenapplication (Arsen mit Creosot und etwas Tannin) wird die Cavität von allem cariösen Zahngewebe peinlich sauber befreit und ohne Berührung der Pulpa so geformt, dass sie zur Aufnahme der Füllung ganz fertig ist.

2. Mit einem starken Antisepticum — ich benütze dazu stets reines Creosot — wird die Höhle überschwemmt und mit einem vorher sterilisierten und durch Creosot gezogenen Bohrer das Gewölbe der Pulpakammer durchstossen und die Kronenpulpa ausgebohrt.

Digitized by Google

3. Dann spritzt man mit sterilisiertem, warmem Wasser gut aus und bringt sofort in die gesäuberte, nunmehr ganz leere Pulpakammer einen mit einem Antisepticum, z. B. 10procentigem Formaldehyd oder wiederum Creosot getränkten Wattebausch, der mittelst Collodiumwatte vorläufig vor Zutritt von Speichel geschützt wird.

4. Während der Einwirkung dieses Mittels wird eine Pille hergestellt, in der Art, dass man das gewählte Medicament in sterilisierte Zinnfolie einwickelt und eine Kugel formt von Form und Grösse eines grösseren Weizenkornes; diese Pille wird sofort, wegen der Berührung mit den Fingern, in ein Schälchen mit Creosot gebracht.

5. Baume hat als Antisepticum Borax empfohlen; da dieses jedoch rasch diffundiert, mischen wir es mit Eugenol zu einem Brei. (Diese Borax-Eugenol-Paste ruft eine aseptische Colliquationsnekrose der Wurzelpulpen hervor, welch' letztere so sehr verflüssigt werden, dass ungefähr nach Jahresfrist die Kanäle vollständig leer gefunden werden. Eine andere Paste, bestehend aus Tannin und Creosot, führt eine vollständige Verlederung herbei, und eignet sich diese Paste besonders gut bei bestehender Pulpaeiterung.)

6. Nach sorgfältiger Trockenlegung des kranken Zahnes entfernt man den Collodiumverschluss, sowie die antiseptische Watte aus der Höhle und bringt sofort, ohne vorher mit Watte, Wundschwamm und dergleichen darin herumzuwischen, die Pille aus der Creosotschale direkt in die Pulpakammer, in welche sie vermittelst sterilisierten Stopfers festgedrückt wird.

Die Grösse der Pille war richtig, wenn sie die Pulpakammer vollkommen ausfüllt; war sie zu klein, dann sind eventuell nicht alle Wurzelpulpen genügend bedeckt, und wenn sie zu gross ist, dann hindert sie ein correctes Anschmiegen des Füllungsmateriales an die Wände der Cavität.

7. Mittelst Aethers wird nunmehr die Höhle über dem Pillenverschlusse sauber ausgewaschen, mit heisser Luft

Digitized by Google

ausgetrocknet und es wird hierauf ein beliebiges Füllungsmaterial eingebracht. Es ist zu beachten, dass man bei Borax-Eugenol kein Cement verwenden darf, da dieses unter dem Einflusse des Borax nicht erhärten würde.

Auf Tafel 38 habe ich den Vorgang der Amputation darzustellen versucht. Herr Professor Dr. Ichémodanoff von Moskau hat mir Bilder zugesandt, die denselben Stoff behandeln, aber in mehr schematischer Form.

Die Erkrankungen der Wurzelhaut (Periodontitis).

Wie schon dieser Name (Periodontitis) sagt, handelt es sich bei der Wurzelhautentzündung nicht um einen streng localisierten, auf das Periost gebannten Process, sondern es wird meist die Umgebung des Zahnes bis zu einem gewissen Grade in Mitleidenschaft gezogen. Zuerst wird freilich nur die Wurzelhaut ergriffen (Periostitis), dann schliesst sich die Substanz des Knochens (Ostitis) und das Knochenmark (Osteomyelitis) an.

Meist entstehen die Wurzelhautentzündungen im Anschluss an Pulpaerkrankungen, und zwar dürften es gewöhnlich deren septische Produkte sein, welche durch das Foramen apicale nach der Wurzelhaut gelangen und dort Entzündung anregen. Diesen secundären Periostitiden kann man in den Fällen primäre an die Seite stellen, in denen es sich um ein Trauma handelt; irgend ein heftiger Schlag oder Druck auf Zähne oder Wurzelhaut kann zu direkter Entzündung führen. Dahin gehören auch jene Fälle, bei denen Zähne durch Kautschukeinlagen zu rasch separiert wurden, oder bei denen man beim Anbringen einer Goldfüllung zu stark hämmerte. Noch eine ganze Reihe anderer Momente, von denen ich nur noch harte Zahnsteinkrusten erwähnen will, erzeugen Reizung des besprochenen Gewebes. Von chemischen Schädlichkeiten sei das Quecksilber erwähnt, das nach längerem Gebrauche zu einer umfangreichen Zer-

Digitized by Google

Tab. 39. Fig. 1. Periodontitis acuta marginalis.
Fig. 2. Periodontitis acuta apicalis.
Fig. 3. Periodontitis acuta circumscripta.
Fig. 4. Periodontitis acuta unilateralis.
Fig. 5. Periodontitis acuta unilateralis.
Fig. 6. Periodontitis chronica diffusa purulenta.

---

störung der Periodontiums führt, auch unvorsichtige Application von Arsen ruft, wenn auch mehr lokale, Gewebsläsionen hervor. Tab. 44, Fig. 1 zeigt eine Arsenverätzung.

Die Patienten fühlen bei Periodontitis ganz anders geartete Schmerzen als bei Pulpaerkrankungen; die Schmerzen sind weniger anfallsweise, sondern mehr continuierlich und werden als dumpf beschrieben. Es besteht ein Gefühl der Schwere in dem betreffenden Zahn, und dieses Gefühl nimmt bei horizontaler Stellung, also wenn sich die Patienten niederlegen wollen, ganz bedeutend zu, so dass meist der Schlaf, wenn er überhaupt eintritt, ein unruhiger ist. Das Allgemeinbefinden ist ein viel schlechteres als bei Pulpitiden; die Befallenen fühlen sich ordentlich krank und dies ganz besonders, wenn sich Fieber einstellt, was bei heftigerem Verlaufe oftmals der Fall ist.

Diagnostisch fällt ausser den beschriebenen Symptomen die Empfindlichkeit des Zahnes gegen Druck in Betracht. Anfänglich ist diese noch nicht bedeutend, sie steigert sich aber mehr und mehr, wobei der Zahn verlängert und zugleich gelockert wird. Diese Verlängerung hat ihren Grund in der Schwellung der Wurzelhaut, und die Lockerung ist ein Zeichen dafür, dass die Umgebung des Zahnes entweder zum Teil durch ein weiches Granulationsgewebe ersetzt worden ist oder dass sie teilweise unter dem Einflusse von Eiter zu Grunde ging. Kaltes Wasser wird gut vertragen, wogegen warmes Schmerzen verursacht.

Je nach dem Verlaufe und der Localisation hat Arkövy folgende Einteilung der Wurzelhautkrankheiten geliefert:

Digitized by Google

Fig. 1.

Fig. 2.

Fig. 3.

Fig. 4.

Fig. 5.

Fig. 6.

Digitized by Google

Digitized by Google

Einteilung der Wurzelhautkrankheiten:

I. Periodontitis acuta.

1. Periodontitis acuta marginalis,
2. „ „ apicalis,
3. „ „ circumscripta,
4. „ „ diffusa,
5. „ „ purulenta,
6. Abscessus apicalis,
7. Periodontitis toxica.

II. Periodontitis chronica.

1. Periodontitis chronica apicalis,
2. „ „ diffusa,
3. „ „ purulenta,
4. „ „ granulomatosa,
5. Nekrosis apicalis,
6. „ totalis.

Ich will versuchen, nach Arkövy eine auszugsweise Beschreibung dieser verschiedenen Formen zu geben.

I. Periodontitis acuta.

1. Die Periodontitis acuta marginalis, (acute Wurzelhautentzündung (Tab. 39, Fig. 1) entsteht durch mechanische Einflüsse, als da sind, Zahnstein und überstehende Füllungsmaterialien. Es besteht auch die Möglichkeit einer chemischen Genese und zwar sind es vorwiegend stagnierende Speisereste, die sich an den Zahnhälsen etabliert haben und hier in saure Gärung übergehen. Diese chemische Ursache ist wohl die häufigere. Sie ist meist zwischen zwei Zähne lokalisiert, und geben die Patienten an, dass sie zwischen den Zähnen stechende Schmerzen verspüren. Die Interdentalpapille ist stets in Mittleidenschaft gezogen, gerötet und schmerzhaft.

2. Die Periodontitis acuta apicalis (acute Wurzelspitzen-Entzündung), (Tab. 39, Fig. 2) entsteht im Anschluss an eine ganze Reihe von Pulpaerkrankungen und zwar entweder nach Verlauf derselben oder aber sie tritt zugleich mit totalen Pulpaentzündungen auf. Da jeder vertical wirkende Druck besonders stark empfunden wird, ist das Beissen unmöglich.

Digitized by Google

Tab. 40. Fig. 1. Periodontitis acuta purulenta.
Fig. 2. Periodontitis hypertrophica (s. chronica diffusa).
Fig. 3. Nekrosis apicalis.
Fig. 4. Nekrosis totalis.
Fig. 5. Abscessus interradicularis.
Fig. 6. Abscessus interradicularis.

3. Die Periodontitis acuta circumscripta (acute umschriebene Wurzelhautentzündung) (Tab. 39, Fig. 3) kann durch Traumen hervorgerufen werden oder durch totale Pulpaentzündungen; sie ist also in diesen Fällen consecutiv. Sie kann aber auch idiopathisch auftreten, in dem Falle nämlich, wenn der ganze Organismus durch irgend eine vorhergegangene Erkrankung im Zustand der Schwäche ist. Die Erscheinungen sind relativ schwacher Art; es besteht mehr ein Unbehagen als ein Schmerz, ein solcher tritt nur ein, wenn ein in der Richtung des Krankheitsherdes geführter Druck ausgeübt wird. Hieher gehört auch die auf Tafel 39, Fig. 4 u. 5 abgebildete Periodontitis acuta unilateralis.

4. Die Periodontitis acuta diffusa (acute ausgebreitete Wurzelhauterkrankung) geht meist aus der apicalen oder unilateralen Form hervor und bedeutet die Folge langdauernder Zersetzungsprocesse in der Pulpa. Es besteht oft Fieber und Oedem der umliegenden Weichteile.

5. Die Periodontitis acuta purulenta (acute eiterige Wurzelhautentzündung) (Tab. 40, Fig. 1) entsteht vornehmlich im Anschluss an eiterige Pulpaentzündungen; sie wurde aber auch nach Pulpagangrän beobachtet, sowie an alten, längst abgestorbenen Wurzeln, durch deren Kanäle irgendwelche Unreinigkeiten ihren Weg fanden. Der Process ist entweder umschrieben (circumscript) oder ausgebreitet (diffus). Die Erkrankung ist eine sehr schwere und macht alarmierende Symptome, wie Schüttelfrost und Oedem; die leiseste Berührung wird als heftiger Schmerz empfunden.

6. Der Abscessus apicalis (Wurzelspitzen-Abscess) stellt eine kleine, weiche, rötliche bis gelbe Geschwulst dar, welche der Wurzel-

Digitized by Google

Fig.1.

Fig.2.

Fig.3.

Fig.4.

Fig.5.

Fig.6.

Digitized by Google

Digitized by Google

spitze anhaftet. Beim Anschneiden zeigt es sich, dass es sich nur um einen ganz dünnen Sack handelt, welcher mit Eiter gefüllt ist. Meiner Ansicht nach ist es nicht ganz feststehend, ob es sich hier nicht einfach um eiterig zerfallende Wurzelgranulome handelt.

Meist entstehen diese Abscesse im Anschluss an Pulpagangrän. Ausser der Wurzelspitze und deren nächster Umgebung bildet bei mehrwurzligen Zähnen die Teilungsstelle der Wurzeln eine Prädilectionsstelle (Abscessus interradicularis.) (Tab. 40, Fig. 5 u. 6.)

7. Die Periodontitis toxica. Diese entsteht hauptsächlich bei Hydrargyrose und dann in diffuser Weise oder durch Arseneinwirkung, wobei die Wurzelhaut in mehr oder weniger grosser Ausdehnung entzündet und mortificiert wird. Es kann sogar, wie dies auf Tafel 44, Fig. 1 zu sehen ist, zu partieller Knochennekrose kommen. Daher müssen Arseneinlagen gut verschlossen werden.

II. Periodontitis chronica.

1. Die Periodontitis chronica apicalis (chronische Wurzelspitzenentzündung) wird hervorgerufen durch chronische Pulpaerkrankungen. Sie äussert sich in einer Verdickung der Knochenhaut im Fundus der Alveole. Gewinnt dieser Zustand eine grössere Ausdehnung, so spricht man von

2. Periodontitis chronica diffusa (chronische ausgebreitete Wurzelhautentzündung). Die Wurzelhaut ist stark hypertrophisch, und kann es zu so ausgesprochenen Formen kommen, wie ich sie auf Tafel 40, Fig. 2 abgebildet habe.

3. Die Periodontitis chronica purulenta (chronische eitrige Wurzelhaut-Entzündung) ist ein Krankheitszustand, in welchen die Wurzelhaut, nach längerem Bestande der acuten eitrigen Entzündung, übergeht. Solche Zähne verursachen nur wenig Schmerzen, das Zahnfleisch liegt ihnen ganz locker an, und es quillt, wenn man auf den Zahn drückt, am Zahnhalse reichlicher Eiter hervor. (Tab. 39, Fig. 6.)

Digitized by Google

Tab. 41. Fig. 1. Fistel.
Fig. 2. Pyorrhoea alveolaris, das Zahnfleisch ist gelockert und in der entstandenen Tasche ist gelblicher Eiter zu sehen. Der Wurzel liegen dunkle Krusten an und der umgebende Knochen ist im Zerfall begriffen.

---

4. Die Periodontitis chronica granulomatosa. Das Wurzelgranulom, zu dem streng genommen alle Hyperplasien der Wurzelhaut zu rechnen sind, besteht, wie schon der Name sagt, der Hauptsache nach aus Granulationsgewebe; da in dasselbe mehr oder weniger reichlich Epithelien eingestreut sind, variiert seine Consistenz nicht unerheblich. Da diese kleinen, fleischigen Geschwülste die Tendenz haben, nach längerem Bestehen zu Wurzelcysten auszuwachsen, welche chirurgische Eingriffe erfordern, habe ich sie an anderer Stelle, Seite 122 etc. bei Besprechung der Cysten abgehandelt.

5. Die Nekrosis apicalis und 6. Nekrosis totalis (Tab. 40, Fig. 3 und 4) gehören eigentlich schon nicht mehr zu den Wurzelhauterkrankungen, sondern sie sind eine Folge derselben. Es handelt sich hier um ein Absterben der Cementzellen, infolge von langdauernden eiterigen Wurzelhautentzündungen; oder als Folge von Altersveränderungen. An extrahierten Zähnen erkennt man die Krankheit daran, dass die Wurzeln hellgrau bis schwarz verfärbt sind. Im Anfangsstadium ist deren Oberfläche noch glatt, später aber wird sie mehr und mehr rauh, teils durch typische Resorptionsvorgänge, teils durch Eiterarrosion.

Zähne mit nekrotischen Wurzelerscheinungen sind schwer zu heilen, da der Organismus die abgestorbene Cementsubstanz als Fremdkörper betrachtet und auszustossen sucht.

Ausgänge der Wurzelhautentzündungen.

Da die Wurzelhautentzündungen meist durch einen septischen Reiz entstehen, dauern sie so lange fort, als dieser Reiz bestehen bleibt, und es kommt nicht zu Spontanheilung. Wohl können die subjektiven Symptome

Digitized by Google

Fig. 1.

Fig. 2.

Lith. Anst. F. Reichhold, Mün

Digitized by Google

Digitized by Google

schwächer werden; damit ist aber gewöhnlich das acute in ein chronisches Stadium übergetreten.

Meist lässt sich in der Nähe des Krankheitsherdes eine Auftreibung des Knochens wahrnehmen, ein Beweis, dass sich nunmehr auch das Knochenmark und der Knochen an der Entzündung beteiligen. Ausser diesen streng lokalen Symptomen schwellen die Weichteile der betreffenden Gegend, wie Lippen und Wangen, stark an; ja es kann in seltenen Fällen zu so ausgedehnten, ödematösen Entzündungen kommen, dass dadurch das Leben des Patienten in Gefahr schwebt. Die benachbarten Lymphdrüsen des Unterkiefers und Halses schwellen gewöhnlich ebenfalls an.

Der hauptsächlichste Ausgang aber besteht in der Bildung von Eiter, der sich irgend einen Ausweg sucht. Sofern nicht etwa in der Gegend des Zahnhalses eine marginale Oeffnung besteht (Tab. 43, Fig. 2 a), so tritt der Eiter aus dem Knochen aus und gelangt vorerst unter das Periost, das er hervorwölbt; diese Schwellung täuscht durch ihre begrenzte, rundliche Form und harte Consistenz nicht selten eine Knochengeschwulst vor, (Siehe Tab. 42, Fig. 1, Abscessus subperiostalis.) Nach einiger Zeit durchbricht der Eiter das Periost und gelangt unter das Zahnfleisch (Abscessus periostalis, Tafel 43, Fig. 1), von wo er rasch auf die Weichteile der Umgebung übergeht. Dadurch nimmt fast plötzlich die allgemeine Schwellung zu; aber da nunmehr die Spannung des Knochens und des Periostes nachgelassen hat, hören auch die Schmerzen auf.

Als Parulis bezeichnet man alle durch Eiter verursachten Kieferschwellungen und zwar gleichgültig, ob dieselben sich mehr in der Tiefe des Knochens oder an der Oberfläche desselben befinden. Da der Eiter gewöhnlich nach der labialen Seite durchtritt, so befindet sich die Parulis auch am häufigsten lippen- resp. wangenwärts. Wenn sich dieselbe genügend gefüllt hat, wenn sie also „reif" ist, so platzt sie an einer Stelle spontan, und der Eiter ergiesst sich in die Mundhöhle. Später füllt sich die Parulis immer wieder, aber sie entleert sich fortwährend, da die einmal geschwächte Schleimhaut leicht durchbrochen wird

Digitized by Google

Tab. 42. Fig. 1. Abscessus subperiostalis.
a Eiteransammlung.
b Periost.
c Schleimhaut.
Fig. 2. Blinder Abscess.

Tab. 43. Fig. 1. Abscessus periostalis.
a Eiteransammlung.
b Periost.
c Schleimhaut.
Fig. 2. Abscessus periostalis.
a Marginale Oeffnung desselben.

und einen Abfluss des Eiters gestattet, bevor es zu grösserer Spannung gekommen ist. Schliesslich kommt es überhaupt nicht mehr zur Schwellung, sondern der in der Umgebung des Zahnes gebildete Eiter fliesst fortwährend nach aussen ab, (Tab. 41, Fig. 1), das heisst, es ist zur Bildung einer Zahnfleischfistel gekommen. Aber nicht nur das Zahnfleisch wird durchbrochen, sondern die Spongiosa und selbst die Compacta kann teilweise nekrotisch und zerstört werden. Tafel 44, Fig. 2 zeigt eine beginnende Nekrose. In chronischen Fällen kann es zur Bildung von sogenannten „blinden" Abscessen kommen, wie ein solcher auf Tafel 42, Fig. 2, dargestellt wurde. Diese bleiben meist klein und belästigen den Patienten entweder nur sehr wenig, oder gar nicht.

Seltener bricht am Oberkiefer der Eiter nach dem harten Gaumen durch, weil nach dieser Richtung hin der Knochen eine beträchtliche Dicke besitzt. Zuerst sammelt er sich unter dem Perioste, dasselbe vor sich her wölbend, in welchem Zustande sich die Geschwulst hart anfühlt, dann aber tritt der Eiter unter das Zahnfleisch, wobei der tastende Finger deutliche Fluctuation wahrnehmen kann. Durch diese Geschwulst werden die Patienten ganz erheblich am Sprechen und Kauen verhindert; Fig. 56 b, oben, stellt den seltenen Fall eines doppelseitigen, subperiostalen Gaumenabscesses dar. Am Oberkiefer kann der Eiter noch andere Wege einschlagen, z. B. nach der Nasenhöhle und nach dem Antrum Highmori. In letzterem Falle wird dadurch ein Empyem vorgetäuscht, oder es kann sogar, wenn der Eiter längere Zeit in der Highmorshöhle stagniert, geradezu ein Empyem heraufbeschworen werden.

Digitized by Google

Fig. 1.

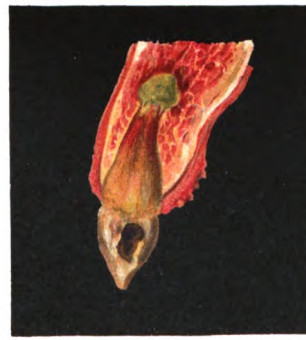

Fig. 2.

Lith. Anst. F. Reichhold, Mün.
Digitized by Google

Digitized by Google

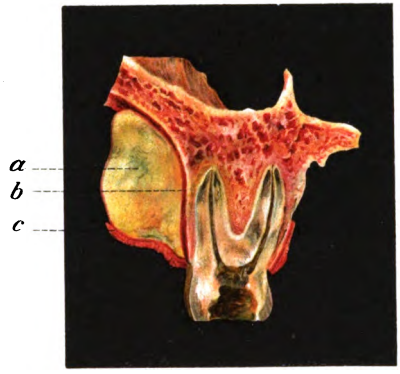

Fig. 1.

Fig. 2.

Digitized by Google

Digitized by Google

Eine der grössten Seltenheiten ist Abscessbildung an der lingualen Seite in der Gegend der unteren Molaren. Hier kommt es deshalb zu keinen Eiteransammlungen, weil in der Nähe der Wurzelspitzen die Knochenlammelle ganz dünn ist. Sie wird deshalb vom Eiter nicht vorgetrieben, sondern rasch durchbrochen, und nun fliesst er nach der Submaxillargegend, welche ihrerseits anschwillt, ab.

Fig. 136. Macerierter Oberkiefer, an welchem durch Eiterbildung in Folge von Periostitis des I. Praemolaren ein ovales Stück aus der facialen Alveolarwand herausgeschmolzen ist.

Am meisten befürchtet das Publikum den Austritt des Eiters durch die äussere Haut, weil dies stets zu entstellenden Narben führt. In der That kann es vorkommen, dass im Bereich der Wangen eine Fistel entsteht; häufiger aber senkt sich der Eiter und durchbricht die äussere Haut am Unterkiefer, ja gelegentlich am Halse.

Digitized by Google

Tab. 44. Fig. 1. Periodontitis toxica (arsenicosa). Durch eine hervorstehende Arseneinlage wurde bei *a* sowohl Zahnfleisch als Periost und Knochen in einem gewissen Umkreis zerstört.
Fig. 2. Beginnende Knochennekrose. Bei *a* wird die Substanz des Knochens durch den fortwährend gebildeten Eiter nekrotisch.

Die Versuchung liegt nahe, stets den kranken Zahn in der Nähe der Anschwellung oder Fistel zu suchen. Dies hat im allgemeinen seine Berechtigung, aber man darf nicht ausser acht lassen, dass Senkungsabscesse vorliegen können, die auf eine falsche Fährte führen; so beobachtete ich einen Abscess im Bereiche der Schneidezähne des Unterkiefers, dessen Entstehung der zweite Molar veranlasste. Die Patientin war eine Näherin, bei der wegen des stundenlangen Arbeitens bei vornübergeneigtem Kopfe der Eiter infolge seiner Schwere von den Molaren zu den Schneidezähnen innerhalb der Gewebe floss.

Die Therapie der Wurzelhautentzündungen.

Befindet sich eine Periostitis noch im Anfangsstadium, so handelt es sich darum, der Eiterbildung wirksam entgegenzuarbeiten, und dazu ist es nötig, die veranlassende Ursache zu entfernen. Da diese meist in halb oder ganz zersetzten Pulparesten besteht, so müssen dieselben sorgfältig entfernt und der Wurzelkanal sterilisiert werden, genau in der Weise, wie ich es für die Behandlung der Pulpagangrän auf Seite 291 angegeben habe. Hat sich schon Eiter gebildet, dann verspricht die Wurzelbehandlung in dem Falle den schönsten Erfolg, wenn nach der Sondierung der Eiter durch den Wurzelkanal abfliesst. Dies deutet auf die Bildung eines blinden Abscesses hin, wie er auf Tab. 42, Fig. 2, dargestellt ist. In solchen Fällen ist es nicht geraten, sofort antiseptische Wurzeleinlagen zu machen; besser ist es, den Zahn für einige Tage ganz offen zu lassen. Die Weiterbehandlung deckt sich dann mit derjenigen gangränöser Pulpen. Eine allfällig vorhandene Parulis wird aufgeschnitten, aber das Messer muss tief in die oft recht dicke Schleim-

Digitized by Google

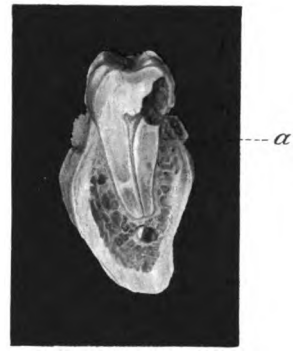

Fig.1.

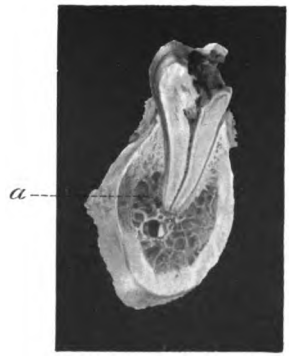

Fig.2.

Lith. Anst. F. Reichhold München
Digitized by Google

Digitized by Google

haut geführt werden, damit sich der manchmal sehr reichliche Eiter gründlich entleeren kann. Durch Einlegen eines Tampons aus Jodoformgaze wird dem vorzeitigen Verschluss der Schnittöffnung wirksam vorgebeugt.

Als äusserlich wirkendes Mittel ist die Wärme vielfach in Gebrauch und zwar verordnet man Cataplasmen, die auf die betreffende Seite aufzulegen sind. Auch wird, gelegentlich nicht ohne Erfolg, die Entzündung durch Pinselungen von Jod und Aconit (zu gleichen Teilen) abgeleitet. Am besten wirken diese, einmal im Tag vorgenommenen Pinselungen, wenn man an der betreffenden Stelle vorher das Zahnfleisch mehrfach ritzt. Früher wurden mit Vorliebe Blutegel angesetzt, und in der That hatte man mit denselben gute Erfolge. Ich muss gestehen, dass auch ich in einigen verzweifelten Fällen zu diesem Mittel gegriffen habe; da die Erfolge vorzügliche waren und da durch Blutegel gesetzte Infektionen der Mundhöhle nicht bekannt sind, glaube ich, diese Procedur für gewisse Fälle empfehlen zu können.

Weicht die Entzündung keinem der angegebenen Mittel, so kann eventuell die in neuerer Zeit von Weiser befürwortete Excision der erkrankten Wurzelspitze indiciert sein, eventuell auch die Replantation.

Die Replantation oder Reimplantation ist diejenige Operation, bei der ein extrahierter Zahn wiederum in seine Alveole, zwecks Einheilung, gefügt wird. Bei der Transplantation wird ein extrahierter Zahn in eine fremde Alveole, respective an einen ihm vorher nicht eigen gewesenen Platz verpflanzt.

Zum Gelingen dieser Operation ist es nötig, dass sich die zu verwendenden Zähne in einem möglichst frischen Zustande befinden, weil ein Verwachsen mit der Alveolenwand viel eher eintritt, wenn die an der Wurzel haftenden Periostzellen, sowie die Cementzellen lebend sind. Aus diesem Grunde sollen auch keine die Gewebe schädigenden Desinficientien angewendet werden, sondern der Zahn sowohl als die Alveole sind nur mit physiologischer Kochsalzlösung zu behandeln.

Digitized by Google

Würde diese Mahnung befolgt, so hätte man viel weniger Misserfolge zu gewärtigen.

Wenn die Wurzeln in die Alveolen passen, so hat man nichts zu thun, als den Wurzelkanal und allfällige Defekte zu füllen, den Zahn an seinen Platz zu bringen und einen Fixierverband (Ligatur, Schiene u. dgl.) anzulegen. In günstigen Fällen heilt der Zahn so ein, dass er wieder gebrauchsfähig wird. Ist aber keine Alveole vorhanden, oder gestattet dieselbe ein Hineingleiten der Wurzel nicht, so bohrt man sich im Innern des Alveolarfortsatzes mit geeigneten Bohrern dieselbe zurecht.

Solche eingepflanzten Zähne wachsen manchmal durch bindegewebige Verbindung (Pseudarthrosen) fest und bleiben Jahre lang in Funktion. Immer aber spielen sich an ihnen Resorptionsvorgänge ab, die nach kürzerer oder längerer Zeit den Verlust des Zahnes herbeiführen.

Man hat versucht, diesen Resorptionsvorgängen in der Weise zu begegnen, dass man die Wurzeln aus Porzellan oder Metall fertigte. Meines Wissens aber hat man damit keine glänzenden Erfolge gezeitigt. Ich habe versucht, in die Alveole eines frisch extrahierten Zahnes eine stumpfe Schraube aus Gold einzuführen und festwachsen zu lassen, allein die Schraube wurde nach drei Wochen wieder ausgestossen und dabei zeigte sich die lehrreiche Thatsache, dass in diesem Falle selbstredend nicht das Gold arrodiert worden ist, aber durch den Reiz desselben der umgebende Knochen selbst.

Wir befinden uns also mit der Replantation in einem schwierigen Dilemma, aus dem wir nicht so bald herauszukommen hoffen dürfen. Wählen wir ein natürliches Wurzelmaterial, so wird die Wurzel resorbiert (und dazu noch etwas die Alveole, resp. die Umgebung der Wurzel) und wählen wir ein künstliches, unlösliches Wurzelmaterial, so wird die nächste Umgebung derselben resorbiert. So verschieden also die Wege sind, die wir betreten, so gleichartig ist der Erfolg — nach kürzerer oder längerer Zeit lockern sich die Zähne und fallen aus. Trotz vieler Misserfolge aber blüht manchmal die Chance und der zu Liebe wagen wir uns immer wieder gerne an die Replantation heran.

Digitized by Google

Hilft keine der angedeuteten Behandlungsweisen, so muss man daran denken, dass nekrotische Wurzeln vorliegen könnten und diese machen oft jede Behandlung zu Schanden; dann muss extrahiert werden.

Die Extraction der Zähne.

Indicationen.

Seitdem man den enormen Wert kennt, der den Zähnen im Haushalte des Organismus zukommt, hat man die Verpflichtung, vor jeder Extraction genau abzuwägen, ob dieselbe auch berechtigt sei. In diesem Sinne will ich die einzelnen Momente feststellen, welche die Extraction als unumgänglich erscheinen lassen.

1) Wacklige Zähne, die trotz jeder Therapie nicht mehr fest werden, verursachen oft Unbequemlichkeiten und Schmerzen, weshalb ihre Entfernung notwendig wird. Es handelt sich meist um Schwund der Alveolarränder infolge von seniler Atrophie, Atrophia praecox, Alveolarpyorrhoe oder chronischer suppurativer Wurzelhautentzündung.

2) Cariöse Zähne werden heutzutage von gewissenhaften Zahnärzten selten mehr extrahiert. Selbst wenn die Krone tief zerstört ist, kann man dieselben immer noch durch geeignete Behandlung wieder funktionsfähig, oder doch wenigstens reaktionslos machen. Nur in denjenigen Fällen, in denen dies nicht mehr gelingt, oder wenn sie für die Anwendung eines Ersatzstückes hinderlich sind, ist deren Extraction am Platze.

3) Es kommt auch vor, dass man gesunde Zähne opfern muss, so beim künstlichen Zahnersatze, wenn beispielsweise noch ein einsamer, verlängerter Eckzahn im Oberkiefer steckt, der eine ästhetische Modellierung der

Digitized by Google

Zahnreihe unmöglich macht. Manchmal liegen auch bei Zahnanomalien überzählige oder reguläre Zähne so weit abseits der Zahnreihe, dass sich die Korrektion, besser als durch das Hineindrängen, durch die Extraction bewerkstelligen lässt. Auch kann man, um Platz zu bekommen, (dies wird besonders bei Prognathie und Progenie notwendig) einen Mahlzahn ohne Scheu opfern.

4) Manchmal kommen Patienten nach einer in Schmerzen verbrachten Nacht und wünschen dringend die Extraction eines Zahnes, der von einer acuten Wurzelhautentzündung befallen ist. Handelt es sich um nervöse oder schwächliche Patienten, die eine längere Behandlung nicht ertragen können, oder hatte sich dieser Prozess schon einigemal wiederholt, so können wir ohne Bedenken der Aufforderung Folge leisten.

5) Krankheiten der Kieferknochen, wie Ostitis, Nekrose, Gangrän (Noma), Abscess- und Fistelbildung etc. erheischen die Extraction verdächtiger Zähne. In allen diesen Fällen lässt sich gewöhnlich diagnosticieren, dass das Cement der Wurzeln nekrotisch ist; diese Nekrose ist entweder die Folge, häufiger aber wohl die Ursache von Knochenerkrankungen. Tote Zähne, die nekrotisch geworden sind, sollten meines Erachtens, sobald sie Symptome machen, ausgezogen werden; denn sie reizen die Umgebung und ihre Wurzeln werden unfehlbar mit der Zeit in grösserem Umfange resorbiert.

6) Bilden bei Neuralgien Zähne die veranlassende Ursache, so müssen sie in besonderen Fällen entfernt werden; bei den verschiedenen Formen von Pulpitiden versuche man zuerst die conservierende Heilmethode; aber bei Verdickungen des Wurzelcementes (Exostosen), manchmal auch bei inneren, wandständigen Odontomen, auf welchen Fall J. Scheff aufmerksam gemacht hat, gelingt die Erhaltung nicht mehr.

7) Die Extraction der oberen, ersten oder zweiten Molaren wird beim Empyem des Antrum Highmori dann notwendig, wenn einer dieser Zähne das Empyem veranlasst hat, oder wenn man zum Zwecke der

Digitized by Google

Fig. 137.

Stellung bei Extractionen am linken Oberkiefer.

Digitized by Google

Behandlung das Antrum vom Alveolarfortsatze aus eröffnen will.

Contraindicationen.

1) Bei Hämophilen (Blutern) hat man sich stets die Gefahr zu vergegenwärtigen, dass sich im Anschluss an eine Extraction tödliche Blutungen einstellen können. Muss trotz dieser Voraussicht zur Operation geschritten werden, so darf man sich nicht beruhigen, wenn bald nach der Extraction kein Blut mehr fliesst; denn oftmals kommt es erst später, z. B. bei Nacht, zu verhängnisvollen Nachblutungen. Starke Blutungen sind ferners zu befürchten bei Nierenleiden, Skorbut, Purpura haemorrhagica und Leukämie.

2) Die Schwangerschaft kann in Fällen, in denen die Frauen sehr schwach und heruntergekommen sind, oder wenn man durch die Extraction voraussichtlich übergrosse Schmerzen verursachen muss, eine Contraindication bilden. Wird jedoch durch eine palliative Behandlung nichts erreicht, so ist es, wie Baume richtig betont, immerhin besser, den Schwangern einen kurzen Schmerz zuzufügen, als sie längere Zeit leiden zu lassen. Das gleiche gilt für Frauen während der Lactation und während der Menstruation.

3) Darüber herrscht noch nicht Einigkeit, ob man bei bestehendem Oedeme oder Kieferabscesse die Extraction vornehmen dürfe. Auf der einen Seite wird behauptet, es bestehe die Gefahr einer Pyämie und Septikämie, aber andere wollen nichts derartiges beobachtet haben.

Mir selbst sind zwei Fälle bekannt, bei denen sich, im Anschlusse an eine Extraction, Phlegmonen mit tödlichem Ausgange eingestellt haben. Im einen Falle war allerdings vor der Operation die Backe geschwollen, im anderen aber nicht. Rechne ich nun diese beiden schweren Fälle zusammen mit den täglichen Beobachtungen in der Praxis, so komme ich zu der Ueberzeugung, dass die diesbezüglichen Befürchtungen zum

Digitized by Google

Fig. 138.

Stellung bei Extractionen am rechten Oberkiefer.

Digitized by Google

mindesten übertrieben sind. Bei schwachen, besonders durch Krankheit heruntergekommenen Patienten hingegen würde ich, bei einer vorhandenen entzündlichen Schwellung, niemals die Extraction wagen, denn dann kann es leicht zu gefährlichen Folgezuständen kommen.

Die Technik der Extraction.

Vor Beginn einer Extraction müssen die Extractionsinstrumente absolut sauber und womöglich steril sein, denn es besteht eine grosse Gefahr der Uebertragung von Krankheiten. Die Zähne und das Zahnfleisch der betreffenden Seite sollen ebenfalls gründlich gereinigt werden, damit man nicht die anhaftenden Beläge direkt einimpft. Ich habe es in der Privatpraxis sowohl als in der Klinik durchgesetzt, dass vor der Extraction jeder Zahn mit Aether abgewaschen wird. Nicht nur werden durch diese Aetherabreibungen Zähne und Zahnfleisch vom Schmutze befreit, sondern sie bewirken, was auch einen gewissen Wert hat, ausserdem eine leichte Anaesthesie.

Es ist vielleicht für den Anfänger von Nutzen, wenn er sich die folgenden Grundregeln einprägt, die bei der Zangenhandhabung in Betracht kommen:

1) Die Zange muss möglichst hoch am Zahnhalse hinaufgeschoben werden.

2) Sie darf nicht stärker zusammengedrückt werden, als zum Festhalten des Zahnes erforderlich ist, sonst riskiert man, besonders bei tiefcariösen und spröden Zähnen, dass sie schon beim Ansetzen brechen.

3) Man soll zuerst durch langsame Luxation den Zahn zu lockern suchen und die Bewegungen erst nach und nach verstärken. Wenn gleich am Anfang zu kräftig luxiert wird, so kann man anstatt den Zahn aus seiner Verbindung zu lösen, die Krone oder einen Teil des Alveolarfortsatzes abbrechen. Da die äussere Knochenlamelle der

Digitized by Google

Zahnzellen dünner ist, als die innere und zudem meist der Spongiosaraum so beschaffen ist, dass die Wurzeln mehr lingual ausweichen können, soll stärker nach aussen, als nach innen luxiert werden.

Fig. 139. Stellung bei Extractionen am linken Unterkiefer.

4) Neben der Luxation hat man nicht zu vergessen, einen kräftigen Zug nach unten, resp. oben wirken zu lassen. Dabei ist Vorsicht geboten, damit man nicht mit der Zange an die entgegengesetzten Zähne anstösst und sie beschädigt.

Digitized by Google

Die Extraction oberer Zähne.

Bei Extractionen am Oberkiefer muss der Patient auf erhöhtem Sitz Platz nehmen und den Kopf nach hinten neigen. Der Arzt fixiert mit seinem linken Arm den Kopf des Patienten und benutzt zugleich die linke Hand, um durch Abziehen der Lippen den Mund übersichtlicher zu machen.

Die Stellung des Operateurs ist bei oberen Zähnen stets rechts vom Patienten; handelt es sich um den linken Oberkiefer, so hat er sich etwas nach vorn zu neigen, beim rechten Oberkiefer aber steht er an der rechten Schulter des Patienten. (Siehe Fig. 137 und 138.)

Die Extraction unterer Zähne.

Der Patient hat, wenn ihm im Unterkiefer Zähne entfernt werden sollen, auf einem niedrigen Sitze Platz zu nehmen und der Kopf muss in einer solchen Stellung fixiert werden, dass er etwas vorn über geneigt ist.

Der Arzt soll sich, wenn er an der rechten Unterkieferhälfte Zähne entfernen will, hinter die rechte Schulter des Patienten stellen. Mit der linken Hand umfasst er in der Weise von links her den Unterkiefer, dass er den Daumen auf die Zähne und die übrigen Finger um den Kieferrand legt. (Siehe Fig. 140.)

Bei Extractionen der linken Unterkieferhälfte kann der Operierende ebenfalls auf der rechten Seite und zugleich etwas vor dem Patienten stehen. Da er sich dabei aber etwas Licht wegnimmt, ist es zweckmässiger, ganz auf die linke Seite hinüber zu treten. Selbstverständlich kann in dieser Stellung der Kopf des Patienten nicht umfasst werden, weshalb einfach mit der linken Hand der Unterkiefer auf der nicht zu operierenden Seite zu umklammern ist. (Siehe Fig. 139.)

Die Extraction oberer Schneide- und Eckzähne.

Für die Extraction der oberen Schneide- und Eckzähne benutzt man meist dieselbe Zange. Ihr Schnabel stellt die direkte Verlängerung des Handgriffes dar

Digitized by Google

Fig. 140.

Stellung bei Extractionen am rechten Unterkiefer.

Digitized by Google

(Fig. 141). Man kann aber auch jedes beliebige andere Modell wählen, sofern die Schnäbel in der Weise ausgehöhlt sind, dass sie sich den im Querschnitt ovalen Zahnwurzeln möglichst genau anschmiegen. Eigentlich sollte die Aushöhlung des labialen Schnabels eine breitere sein, als die des lingualen, weil stets vorne die Wurzel dicker ist als hinten; meines Wissens aber existiert im Handel kein solches Fabrikat, was nicht viel zu bedeuten hat, denn man kommt schliesslich mit den gebräuchlichen Instrumenten auch aus.

Mit einer so beschaffenen Zange packt man den Zahn möglichst hoch am Zahnhalse, und rotiert ihn um seine Längsachse; diese Manipulation genügt meist

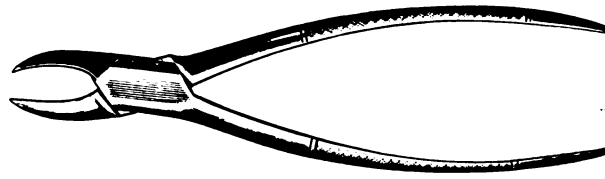

Fig. 141. Zange für obere Schneide- und Eckzähne.

schon bei den centralen Schneidezähnen, um sie aus ihrer Verbindung zu lösen, denn ihre Wurzeln sind rundlich. Bestehen aber unerwartete Krümmungen oder Abnormitäten in der Dicke und Länge etc., was man an dem vergrösserten Widerstande leicht herausfühlt, so muss der Rotation die Luxation folgen. Diese wird am besten ausgeführt, indem man den Zahn rasch in labial-lingualer Richtung hin und her bewegt und indem zugleich ein beträchtlicher Zug nach unten und labialwärts ausgeführt wird.

Aehnlich wird bei den seitlichen Schneidezähnen vorgegangen; da deren Wurzeln aber seitlich mehr zusammengepresst sind, hilft die Drehung nicht viel, sondern man erreicht mehr durch die Luxation, welche wegen des grazileren Baues der Wurzeln vorsichtig zu geschehen hat, um ein Abbrechen zu verhindern.

Die kräftigsten und längsten Wurzeln haben bekanntlich die oberen Eckzähne, welche noch dazu in einer

Digitized by Google

viel stärkeren Alveole sitzen, als die Schneidezähne. Sie müssen deshalb besonders hoch gefasst werden, und es ist oft eine ganz bedeutende Kraftentfaltung erforderlich, um sie durch rotierende und luxierende Bewegungen lockern zu können.

Die Extraction unterer Schneide- und Eckzähne.

Zur Extraction dieser Zähne benützt man eine Zange, deren Schnabel ungefähr im rechten Winkel zum Handgriffe steht, siehe Fig. 142. Die unteren Schneidezähne haben eine kleine, seitlich stark zusammengedrückte Wurzel, weshalb es nicht gelingt, sie durch eine dre-



Fig. 142. Zange für untere Schneide- u. Eckzähne u. für untere Praemolaren.

hende Bewegung zu entfernen, sondern man drückt solche Zähne nach der Lippe hin, und genügt oftmals diese einmalige Luxation schon, um sie zu heben.

Die unteren Eckzähne sind durch eine lange, seitlich stark zusammengedrückte Wurzel verankert, weshalb es notwendig ist, beträchtliche Kraft anzuwenden; meist bedarf es einer grösseren Anzahl von Luxationen, um sie heraus zu bekommen.

Die Extraction oberer Prämolaren und Molaren.

Die Wurzeln der ersten oberen Prämolaren sind seitlich stark zusammengedrückt und oft zweiteilig;

Fig. 143. Zange für obere Praemolaren, sowie für beliebige Wurzeln des Oberkiefers.

die zweiten oberen Prämolaren besitzen in der Regel nur eine Wurzel. Zu deren Entfernung benutzt man am besten die in Fig. 143 abgebildete Bajonettzange. Da

Digitized by Google

diese Wurzeln oft sehr zart und zerbrechlich sind, müssen sie hoch gefasst und durch langsame, leichte Luxationen aus ihrer Umgebung gelöst werden.

Die oberen Molaren sind bekanntlich dreiwurzlig, zwei Wurzeln stecken in der Backen- und eine in der Gaumenseite. Um diesen Verhältnissen gerecht zu werden, muss der Zangenschnabel auf der Backenseite zwei Ausfeilungen und auf der Gaumenseite deren eine besitzen. Um bequem an die Molaren gelangen zu können, bildet der Schnabel mit dem Handgriff einen stumpfen Winkel; es ist aus diesem Grunde notwendig, für jede Seite

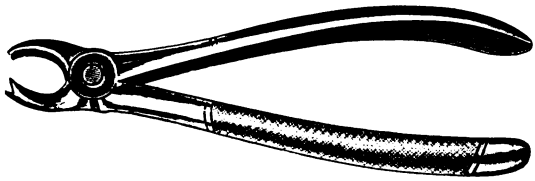

Fig. 144. Zange für obere linke Molaren.



Fig. 145. Zange für obere rechte Molaren.

eine besondere Zange zu besitzen (s. Fig. 144 u. 145). Selbstverständlich halten obere Molaren im allgemeinen sehr fest; durch vorsichtiges Hin- und Herbewegen aber, bei dem man wegen der äusseren dünnen Knochenlamelle den Druck vornehmlich buccalwärts wirken lässt, gelingt es meist, alle drei Wurzeln auf einmal zu extrahieren. Ist die Krone schon so tief zerstört, dass kein genügender Zusammenhang mit den Wurzeln mehr besteht, so ist es sicherer, dieselben mit der Bajonettzange einzeln zu entfernen. Dieselbe Zange verwendet man für Weisheitszähne, besonders wenn sie abnorm klein sind.

Digitized by Google

Die Extraction unterer Prämolaren und Molaren.

Die unteren kleinen Backzähne besitzen, sowohl der erste wie der zweite, eine Wurzel von rundlich-ovalem Querschnitte. Man benutzt für sie dieselbe Zange, wie für die unteren Schneidezähne (Fig. 142) und man extrahiert sie auf ganz ähnliche Weise. Sie stecken zwar etwas fester im Kiefer, aber dennoch springen auch sie manchmal bei der ersten Bewegung nach aussen, aus der Alveole.

Die unteren Molaren sind zweiwurzlig; sie besitzen eine mesiale, stärkere, und eine distale, schwächere, nach hinten gekrümmte Wurzel. Meines Erachtens nach gibt es nur eine Zange, die hier vorzügliches leistet, und dies ist die in Fig. 146 abgebildete Rabenschnabelzange. Sie ist genau nach dem gleichen Prinzipe konstruiert, wie die Zange für untere Schneidezähne, d. h. der Schnabel steht in einem rechten Winkel zum Hand-

Fig. 146. Zange für untere Molaren.

griff, aber er trägt jederseits zwei Ausfeilungen, in welche die Wurzeln passen. Die Zange muss sehr stark sein, da die unteren Molaren ungemein fest sitzen. Die Wurzeln der ersten unteren Molaren divergieren ziemlich bedeutend, wodurch diese Zähne fest verankert sind. Man muss deshalb, um sie im Zusammenhang mit der Krone auf einmal heraus zu bekommen, Kraft mit Vorsicht vereinigen, d. h. sie müssen tief gepackt, langsam, aber energisch luxiert, und schliesslich nach aussen umgestülpt werden. Bei den zweiten unteren Molaren divergieren die Wurzeln viel weniger oder gar nicht, aber sie stecken in einem aussen durch die Linea obliqua und innen durch die Linea mylohyoidea verstärkten Kieferteile, was auch ihre Extraction erschwert. In Fällen, in denen trotz jeden Kraftaufwandes solche Zähne keinen Wank thun, schneide ich gewöhnlich mit der Knochenzange über den Wurzeln den unnachgiebigen Alveolar-

Digitized by Google

fortsatz durch. Es entsteht dadurch eine (leicht heilende) Verletzung, welche die Extraction wesentlich leichter gestaltet. Für Weisheitszähne lässt sich dieselbe Zange verwenden, wie ich sie für die übrigen unteren Molaren angegeben habe. Bei schwacher Wurzelbildung lassen sich Weisheitszähne eher leicht entfernen; manchmal aber sind sie im Kiefer durch gekrümmte Wurzeln, wie mit Widerhaken, eingehängt. Einen solchen unteren



Fig. 147. Zange für untere Molaren.



Fig. 148. Universalzange von Rauhe.

dritten Molaren, der fünf hakenförmig gekrümmte Wurzeln besitzt, habe ich in Fig. 78 dargestellt; selbst in diesem Falle genügte zu dessen Entfernung die gewöhnliche Rabenschnabelzange.

Fig. 147 zeigt eine andere Zangenform für untere Molaren, die auch von einigen Praktikern gerühmt wird.

Universalzangen können nur als Hilfsinstrumente angesehen werden, da sie sich nicht correct allen Zahnarten anzuschmiegen vermögen. Die beste ist noch diejenige von Rauhe, die ich in Fig. 148 abbilden liess.

Die Extraction der Wurzeln.

Wurzeln sind im allgemeinen schwieriger zu extrahieren, als Zähne; besonders wenn sie nach einer missglückten Zahnextraction zurückgeblieben sind, kann deren Entfernung zur Unmöglichkeit werden. Ist deshalb eine

Digitized by Google

Wurzel so abgebrochen, dass sie tief im Kiefer steckt, dann ist es geratener, abzuwarten, ob sie irgend welche Unannehmlichkeiten verursacht. Es gibt viele Aerzte, die glauben, jede abgebrochene Wurzel sofort entfernen zu müssen; da dies aber unter Umständen mit erheblichen Schmerzen verbunden ist, so wird dem Patienten für die Zukunft eine namenlose Angst vor Zahnextractionen eingepflanzt. Man thut deshalb besser, ruhig abzuwarten, bis die Wurzel etwas über die Alveole getreten ist, was nach einiger Zeit sicher geschieht; sie lässt sich dann ohne Verletzung der Umgebung herausheben.

Leichter als die Wurzeln fracturierter Zähne lassen sich erfahrungsgemäss solche entfernen, die nach dem Abstocken der Kronen zurückgeblieben sind. Denn es setzt hier das Ligamentum circulare, das gewöhnlich in diesen Fällen untergegangen ist, der Zange keinen Widerstand mehr entgegen; auch sind meist die Wände der Alveolen atrophiert. Besondere Schwierigkeiten können dadurch veranlasst werden, dass das Zahnfleisch als derbe Decke die Wurzel überwuchert, oder dass die letztere bis tief in die Alveole hinauf abgebröckelt ist. Im ersteren Falle trägt man mit Messer oder Schere die Zahnfleischbrücke ab, im letzteren bedient man sich einer Zange mit schneidendem Schnabel (Resectionszange). Für alle Wurzeln des Oberkiefers kann mit Vorteil die in Fig. 143 abgebildete Bajonettzange Verwendung finden. Auch die von J. Scheff konstruierte Zange mit schlankem, dünnem Schnabel wird von manchen Praktikern sehr gelobt, da man sie leicht zwischen Zahnfleisch und Knochen in die Höhe schieben könne.

Ist eine Wurzel so tief abgebrochen, dass man ihr selbst mit den ebenerwähnten Zangen nicht beikommen kann, so führt manchmal die Wurzelschraube besser zum Ziele. Da eine stattliche Zahl verschieden dicker Schrauben existiert, lässt sich für die meisten Fälle eine dem jeweiligen Durchmesser des Wurzelkanales entsprechende finden. Diese wird auf den zugehörigen Handgriff aufgeschraubt und das Instrument in den gewöhnlich erweiterten Wurzelkanal eingeführt. Durch seitliche und ab-

Digitized by Google

wärts ziehende Bewegungen gelingt es meist, die Wurzel zu entfernen.

Handelt es sich um Wurzeln, deren linguale Seite tief zerstört ist, deren labiale aber über den Alveolarrand vorsteht, so soll zum Gaisfuss gegriffen werden. Einen solchen zeigt Fig. 149 in seiner Anwendung; er ist höchst einfach, besitzt ein im stumpfen Winkel abgebogenes, concav ausgeschliffenes Ende und einen dicken, hölzernen Handgriff. Man umschliesst nun diesen Handgriff fest mit der ganzen Hand, schiebt die ausgeschliffene Spitze dem Zahnhalse entlang bis an den Rand der Alveole, und

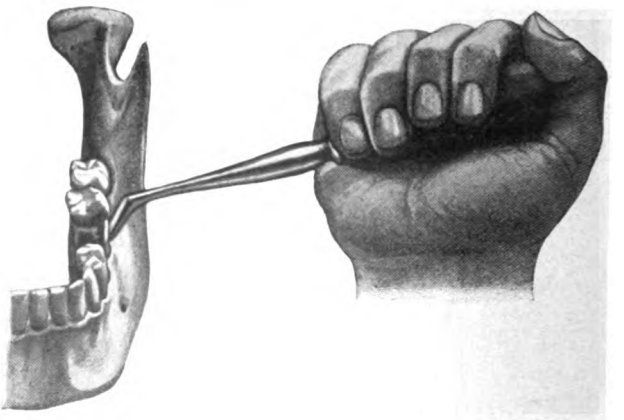

Fig. 149. Gaisfuss in seiner Anwendung.

überstürzt die Wurzel mit einem kräftigen Drucke nach der Mundhöhle zu.

Für die Extraction unterer Wurzeln gilt dasselbe, was ich für die oberen gesagt habe. In einfachen Fällen genügt die gleiche Zange, wie wir sie für untere Schneidezähne verwenden. Es gelingt sogar, Molarenwurzeln, die unter einander verbunden sind, mit derselben zu extrahieren. Dabei ist zu beachten, dass diejenige Wurzel, die höher aus der Alveole heraussteht, zu packen ist; hiebei erlebt man nicht selten die Freude, dass die andere mitkommt. Mit der Resectionszange lässt sich im hinteren, dickeren Teile des Kiefers nicht viel ausrichten,

Digitized by Google

weshalb ich es, wie schon erwähnt, vorziehe, in verzweifelten Fällen mit der Knochenzange den Alveolarfortsatz über der betreffenden Stelle beidseitig durchzuschneiden. Es darf nicht ausser Acht gelassen werden, dass bei Gaisfussextractionen, die am Unterkiefer vorgenommen werden, derselbe mit der freien Hand derart zu fixieren ist, dass er nicht ausweichen kann und dass er nicht luxiert wird.

Die Extraction der Milchzähne.

Milchzähne werden in einer regelrecht betriebenen Praxis nur höchst selten extrahiert. Bei frühzeitiger Extraction schrumpft der Kiefer, so dass die bleibenden Zähne keinen Platz mehr finden, auch bedürfen die bleibenden Zähne zu ihrer gesunden Entwicklung des Druckreizes, welcher beim Kauen auf die Milchzähne ausgeübt wird. Aus diesen Gründen ist die Pflege der Milchzähne mindestens ebenso wichtig, wie die der bleibenden. Deshalb werden meist nur solche Milchzähne ausgezogen, deren Wurzeln in Resorption begriffen sind und durch scharfe Kanten und Spitzen einen Reiz auf ihre Umgebung ausüben. Sie lassen sich, weil sie meist in diesem Zustande wacklig sind, ohne nennenswerte Schwierigkeiten entfernen. Man benutzt für sie ähnliche, aber kleinere Zangen wie für die bleibenden Zähne. Ist man genötigt, noch festsitzende Milchzähne zu extrahieren, so darf nicht vergessen werden, dass sie in einem sehr nachgiebigem Kiefer stecken und nur relativ schwache Wurzeln besitzen; es hat deshalb keinen Zweck, die Zange so stark hinaufzustossen, und so energisch zu luxieren, wie bei bleibenden Zähnen. Aber auch zu leicht darf die Sache nicht genommen werden, denn wenn nur die Krone statt des Zahnhalses angefasst wird, so kommt es leicht zu Frakturen, welcher Zufall nicht gerade dazu angethan ist, an und für sich schon ängstliche Kinder zuversichtlich zu machen.

Zum Schlusse möchte ich noch auf ein moralisches Moment aufmerksam machen, gegen das leider viel gesündigt wird. Es sollte nämlich stets darauf Bedacht genommen werden, den Kindern, falls man die Absicht hat, ihnen einen Zahn zu extrahieren,

Digitized by Google

in ruhigen Worten von diesem Vorhaben Kenntnis zu geben und sie niemals anzulügen. Oft wird sogar von den Eltern an uns das empörende Ansinnen gestellt, ihr Kind über unsere diesbezüglichen Absichten zu täuschen; würde man diesem Wunsche gemäss handeln, so müsste man es als geziemenden Lohn hinnehmen, wenn einem die heranwachsende Clientèle weder Zutrauen noch Achtung mehr entgegenbringen würde.

Complicationen während und nach der Extraction.

Nicht immer geht die Extraction glatt von statten; sondern es können unangenehme Zufälle eintreten, welche entweder den Zahn selbst oder dessen Umgebung treffen.

1) Als häufigsten Unfall müssen wir das Abbrechen des zu extrahierenden Zahnes bezeichnen. Oftmals ist Ungeschicklichkeit des Operierenden die Ursache davon; entweder wählt er eine schlecht passende Zange, oder er setzt sie unrichtig an; auch kommt es oft vor, dass zu stark luxiert und der Zahn zu scharf angefasst wird. — Aber in den meisten Fällen kann dem Arzte die Schuld nicht zugeschoben werden; dies gilt besonders für diejenigen Fälle, bei denen der Patient sich unvernünftig geberdet, mit dem Kopfe ausweicht und nach der Zange schlägt. Leider aber brechen manchmal ganz unerwartet Zähne ab, auch ohne Zuthun von Seite des Arztes oder des Patienten, wenn nämlich der Kiefer ungewöhnlich hart und unnachgiebig und wenn die Consistenz der Zähne eine glasartig spröde ist. Auch andere Faktoren, wie Anomalien im Bau und Verlauf der Wurzeln und dergl. kommen in Betracht.

2) Wenn man den zu entfernenden Zahn nicht richtig fasst, so kann die Zange auf einen Nachbarzahn wirken und denselben lockern (selbst abbrechen oder extrahieren). Solche luxierten Zähne sollen ohne Behandlung, höchstens mit einer Ligatur versehen, ruhig stehen gelassen werden; nach ca. 14 Tagen werden sie wieder fest. Ausser den Nachbarzähnen sind es auch diejenigen der antagonistischen Zahnreihe, welche in einer gewissen Gefahr schweben, frakturiert zu werden; dies geschieht nament-

Digitized by Google

lich, wenn der luxierte Zahn mit unerwarteter Promptheit die Alveole verlässt, wobei die Zange leicht gegen die Zähne der anderen Reihe anschlägt.

3) An extrahierten Zähnen, besonders oberen Molaren, haftet gar nicht selten, fest mit den Wurzeln verbunden, ein feines Knochenplättchen. Dies ist ohne Belang; brechen aber grössere Partien des Alveolarfortsatzes, so sind dies schon bedenklichere Complicationen. Am ehesten bricht der Zahnzellenfortsatz im Unterkiefer und zwar im Bereich der Molaren, weil er in dieser Gegend spröd und unnachgiebig ist. Jedoch kam dies früher, zur Zeit des Schlüssels, viel häufiger vor als heute, und ich besitze eine aus jener Zeit stammende Fragmentsammlung, welche Stücke aufweist, die den vollständigen, sich über 2 und 3 Zähne hinaus erstreckenden Zahnzellenfortsatz enthalten. Am Oberkiefer kommt es, bei Frakturen in der Nähe der Molaren, leicht zur Eröffnung der Highmorshöhle. Ich habe schon mehrere solcher Fälle gesehen; gewöhnlich heilen sie bei genügender Reinhaltung der Mundhöhle von selbst wieder aus, indem sich die Oeffnung per primam verschliesst. Manchmal aber kommt es doch zur Eiterung und schliesslich zur Bildung eines Empyemes, das event. chronisch werden kann.

4) Unangenehm sind Quetschungen und Zerreissungen der umgebenden Weichteile, wie des Zahnfleisches, des Periostes, der Wangen, der Lippen und der Zunge.

Das Zahnfleisch löst sich manchmal in grösserer Ausdehnung ab und muss durch die Naht vereinigt werden. Schlimmer sind ausgedehnte Quetschungen des Periostes, die zu Nekrose des Knochens führen können.

5) Wie nach wenig anderen Operationen, kommt es nach der Extraction relativ häufig zu intensiven Wundschmerzen. Diese bilden entweder die Fortsetzung der Extractionsschmerzen, die Stunden oder sogar Tage lang andauern können. Oder sie stellen sich, und zwar in ebenso heftiger Weise, intermittierend erst nach einiger Zeit ein. Manchmal ist der Schmerz auf die Zahnlücke lokalisiert, häufiger aber strahlt er auf eine ausgedehnte

Digitized by Google

Fläche des Gesichtes über. Es werden die Aeste des Trigeminus in grösserem Umfang befallen, weshalb so geartete Schmerzen auch den Charakter einer heftigen Neuralgie annehmen.

Die Ursache ist manchmal in Zerreissungen und Zerrungen der in die Pulpa führenden Nerven zu suchen; jedoch machen auch tote Zähne solche Symptome, und in solchen Fällen sind eher die zerrissenen Nerven der Wurzelhaut dafür verantwortlich zu machen. Meiner Erfahrung nach tritt der Zahnlückenschmerz bei unteren Zähnen häufiger auf, als bei oberen; dies erkläre ich mir einmal dadurch, dass der Nervus mandibularis, der direkt unter die Zahnwurzeln der Backzähne in die Spongiosa eingebettet ist, durch die bei der Luxation mögliche Zertrümmerung der Knockenbälkchen gequetscht wird. Zweitens bilden sich am Unterkiefer infectiöse Prozesse, aus mechanischen Gründen leichter aus, als am Oberkiefer. Bei spät auftretenden Schmerzen kommt jedenfalls der von Sauer angegebene Faktor in Betracht, der darin besteht, dass sich Zahnfleisch und Periost bei der Vernarbung über scharfe Zahnränder legen, welche ihrerseits wiederum in diese Weichteile einschneiden.

Die Behandlung des Wundschmerzes muss mit Energie geschehen, da die Patienten, wie aus ihrem Benehmen geschlossen werden kann, ausserordentlich leiden. Spülungen mit Chamillenthee helfen manchmal in ganz leichten Fällen; wohlthuender ist aber oftmals im Gegenteil die Anwendung von Kälte, die man durch Spülungen von Eiswasser in einfacher und wirksamer Weise erzielt. Innerlich verabreiche man Antipyrin (1,0 bis 5,0 pro die) oder Phenacetin (1,0—3,0); als Schlafmittel gebe man Chloralhydrat (1,0—3,0) und örtlich empfiehlt es sich, in die Alveole einen Tampon einzulegen. Diesen Tampon, der aus reiner Watte zu bestehen hat, tauche man vorher in ein Gemisch von 5%iger Cocainlösung und Jodoform ana. Diese Einlage muss so lange wiederholt werden, bis der Schmerz ausbleibt. Wollen alle diese Mittel nicht anschlagen, so bleibt noch die Anwendung des Morphiums übrig, das man in einer Lösung von 0,01—0,03 unter das Zahnfleisch der betreffenden Seite spritzt.

Digitized by Google

6) Eine manchmal recht ernste Complication ist das Auftreten von Nachblutungen im Anschluss an Zahnextractionen. Diese werden nicht nur bei Hämophilen beobachtet, sondern es stellen sich gelegentlich starke Blutungen bei gewissen Krankheitszuständen, aber auch ohne jede erkennbare Ursache, ein.

Solche Blutungen werden am zweckmässigsten mit den gewöhnlichen styptischen Mitteln, wie Alaun, Ferrum sesquichloratum, oder mit heissem Wasser (nach J. Scheff) und dem Glühdraht behandelt. Kann aber auf diese Weise die Blutung doch nicht gestillt werden, so ist es nötig, einen mechanischen Verschluss der Alveole herbeizuführen. Hierbei hat man sich zu vergegenwärtigen, dass nicht nur am Fundus der Alveole, sondern an jeder beliebigen Stelle derselben und auch am Zahnfleische die Blutgefässe in unstillbarer Weise fliessen können. Deshalb muss der Verschlusspfropf so geformt werden, dass er die ganze Alveole bis obenhin genau ausfüllt. Ein gutes Verschlussmittel ist Watte, die vorher in Eisenchlorid getaucht und wiederum getrocknet wurde. Diese Watte muss sehr fest in die Alveole gestopft werden und hat so lange darin zu bleiben, bis sie von selbst ausgestossen wird.

In hartnäckigen Fällen ist ein Verband aus irgend einem harten Stoff wirksamer, z. B. Stents oder Guttapercha, die man in erweichtem Zustande in die Alveole drückt und darin erstarren lässt. Auch Gips ist zweckmässig, nur muss dafür Sorge getragen werden, dass der Gipsbrei auch wirklich die ganze Alveole ausfüllt. Man kann auch einen Kork so zuschneiden, dass er die Form der Alveole annimmt; dabei muss er soweit aus derselben hervorragen, dass er beim Zubeissen von den Antagonisten getroffen und fest hineingebissen wird. Patienten mit einem solchen Korkverband dürfen aber den Mund nicht öffnen, sonst beginnt von neuem die Blutung.

Um diesem Uebelstande zu begegnen, hat Niemeyer einen Apparat konstruiert, welcher aus einem genau auf die Alveole passenden Metallplättchen besteht, das mit zwei Klammern an den benachbarten Zähnen fixiert wird. Dadurch wird ein dichter Abschluss der Alveole her-

Digitized by Google

gestellt, welcher die Blutung hintan hält und den Träger keineswegs am Oeffnen des Mundes hindert.

Da durch Nichtbeachtung dieser Nachblutungen vollständiger Kräfteverfall und Tod eintreten kann, darf der Patient erst entlassen werden, wenn kein Blut mehr fliesst, und er muss angewiesen werden, bei allfällig auftretender, verspäteter Blutung unsere Hilfe nachzusuchen.

Die Anästhesie.

Oft sind zahnärztliche Operationen, besonders Zahnextractionen, recht schmerzhaft, weshalb man bei ängstlichen, empfindlichen Patienten Schmerz lindernde oder Schmerz aufhebende Mittel anzuwenden gezwungen ist.

Entweder beschränkt sich die Wirkung solcher Anästhetica auf den zu operierenden Teil (Localanaesthesie) oder der ganze Körper wird in einen Zustand der Bewusstlosigkeit versetzt (Narkose).

1. Localanästhesie.

Die Localanästhesie kann hervorgerufen werden durch thermische Reize (Kälte), zweitens durch mechanische Reize (Quellung der Nervenfasern und Druck auf dieselben) und drittens durch chemische Reize.

1) Die Kälteanästhesie wird am besten durch flüchtige Substanzen erzeugt, und zwar ist es das Aethyl-Chlorid (Chloräthyl, Chlorwasserstoffäther), welches in der Zahnheilkunde die weiteste Verbreitung gefunden hat.

Vor der Application des Chloräthyls soll die Umgebung des zu extrahierenden Zahnes geschützt werden, da-

Digitized by Google

mit sie nicht von der Flüssigkeit getroffen werde. Dies geschieht, indem man die benachbarten Zähne mit einer Lage erweichten Wachses bedeckt. Dann wird die Tube, in welcher das käufliche Chloräthyl enthalten ist, sowohl auf der labialen als lingualen Seite auf die Alveole des zu extrahierenden Zahnes gerichtet. Da der Chlorwasserstoffäther schon bei 11° C. siedet, kann er aus grösserer Entfernung gegen den zu operierenden Teil gerichtet werden, denn die blosse Erwärmung mit der Hand genügt, um innerhalb der Tube eine so grosse Spannung hervorzurufen, dass ein stärkerer Strahl erzeugt wird. Nachdem man den Strahl für 10—15 Sekunden auf das Zahnfleisch wirken liess, bildet sich eine weissglänzende Eisschicht, und dies ist das Zeichen, dass mit der Operation begonnen werden kann. Dieselbe wird durch diese Procedur entschieden erträglicher gemacht, besonders da neben der localen Kältwirkung stets noch eine leichte, allgemeine Betäubung durch die inhalierten Gase hervorgerufen wird. Man hat Chloräthyl auch für andere, kleinere Mundoperationen empfohlen, wie für die Entfernung von Geschwülsten etc. Es leistet auch manchmal gute Dienste bei der Extraction lebender Pulpen, wobei jedoch der Strahl nicht auf das Zahnfleisch, sondern auf die Pulpa zu richten ist. Es ist darauf zu achten, dass auf die Chloraethylanästhesie, wegen der leichten Entzündbarkeit des Mittels, keine Anwendung des Thermocauters folgen darf. Nachstehender Fall möge die dadurch entstehenden Folgen illustrieren: Ich wollte einer Patientin, als diese Methode noch ganz neu war, eine in dieser Weise eingefrorene Epulis, wegbrennen. Wie ich mich mit dem Glühdraht der Mundhöhle näherte, schlug mir aus derselben eine lodernde Flamme entgegen; glücklicherweise entstanden keine Brandwunden, und wir kamen mit dem Schrecken davon.

2) Mechanisch wirkende Anästhesie wird dadurch erreicht, dass man stark verdünnte, medicamentöse Lösungen oder physiologische Kochsalzlösung unter hohem Druck in die Gewebe injiciert. Es soll dadurch eine Quellung der Nervenfasern herbeigeführt werden. Daran glaube ich nicht recht, sondern mir scheint

Digitized by Google

es eher, als ob allein durch den Druck der Flüssigkeit auf die Nerven das Leitungsvermögen unterbrochen würde.

Derartige Flüssigkeiten müssen in grossen Quantitäten und, da ein starker Druck erforderlich ist, mittelst besonders starken Spritzen eingeführt werden. Es wird an 2—3 Stellen sowohl lingual als labial eingespritzt, bis dass sich hier das Zahnfleisch blasenförmig vorwölbt; auch versuche man etwas Flüssigkeit zwischen Zahnwurzel und Alveole zu injicieren.

Viele der im Handel angepriesenen Mittel sind solcher Natur und wirken rein mechanisch.

Die Verbreitung dieser Methode ist keine allgemeine, denn einmal wird die Sensibilität nur unvollständig aufgehoben und dann sind die mehrfachen, tiefen Einstiche schmerzhaft.

3) Unter den zur Anästhesie verwendeten Chemikalien nimmt das Cocain eine der ersten Stellen ein. Ueberall da, wo es mit den Nerven in Berührung kommt, hebt es für kurze Zeit deren Empfindungsvermögen auf. Für Operationen am Zahnfleisch, welches dieses Medikament sehr gut resorbiert, genügt es, eine 5—20%ige Lösung aufzupinseln und sie während 2—4 Min. wirken zu lassen. Da aber die Analgesie local bleibt und nicht in die Tiefe dringt, so reicht dieses Verfahren wohl für kleinere Einschnitte in das Zahnfleisch aus, nicht aber für Zahnextractionen, sondern hier ist die Lösung unter das Zahnfleisch zu spritzen. Hierbei sind zu starke Concentrationen zu vermeiden, da vielfach Vergiftungserscheinungen beobachtet worden sind. Aus diesem Grunde ist die von Ad. Witzel seinerzeit zur subgingivalen Applikation empfohlene 20%ige Cocainlösung wieder verlassen worden und es werden nunmehr viel schwächere Concentrationen vorgezogen. Besonders beliebt sind die von Schleich angegebenen, nur wenig Promill Cocain enthaltenden Lösungen. Ich stimme darin mit Thiesing überein, dass man nicht über 1%ige Lösungen hinausgehen sollte, und dass die Einzelgabe 2 g (0,02 Cocain) nicht ohne Not überschritten werden dürfe. Bei Kindern ist ganz besondere Vorsicht nötig. Braun hat ein Rezept angegeben, welches lautet:

Digitized by Google

Rp.: Cocain. muriat. 1,0
Natr. chlorat. 0,8
Aq. destill. ad 100,0
M. D. S. 1%ige Cocainlösung.

Die Technik der Anwendung ist folgende: Soll zum Zwecke einer Zahnextraction das Operationsfeld anästhesiert werden, so pinselt man vorerst das gut getrocknete und mit Aether oder Wasserstoffsuperoxyd abgewaschene Zahnfleisch mit einer 20%igen Cocainlösung ein. Hierauf wird die Pravazspritze (Fig. 150), welche mit einer 1%igen Lösung gefüllt worden ist, und welche selbstverständlich gut sterilisiert wurde, etwa 5 mm oberhalb, resp. unter-

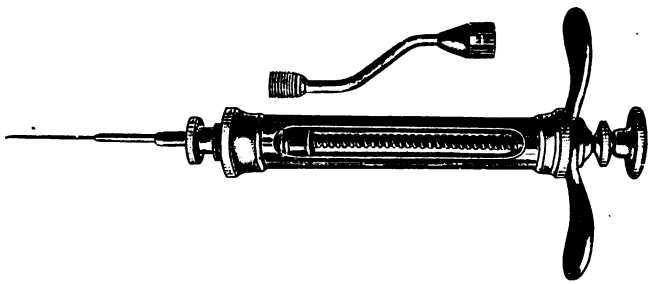

Fig. 150. Pravazspritze.

halb des Zahnhalses in das nunmehr unempfindliche Zahnfleisch eingestochen, und zwar so tief, dass die Flüssigkeit nicht wieder aus der Einstichöffnung hervorzuquellen vermag. Man macht je labial- und lingualwärts einen Einstich und entleert die halbe bis ganze 1 Gramm Lösung enthaltende Spritze. Nach 3 Minuten darf mit der Extraction begonnen werden, die meist vollständig schmerzlos ausgeführt werden kann. Nur bei Periostitis ist es nicht möglich, eine vollständige Anästhesie zu erzielen.

Wie schon angedeutet, sind solche Injectionen nicht ganz gefahrlos, selbst nicht in dieser schwachen Concentration, deshalb tauchten an Stelle des Cocains gewisse Surrogate auf.

Digitized by Google

Am meisten Verbreitung hat wohl das Eucain B gefunden, das von Thiesing in neuerer Zeit warm empfohlen worden ist. Nach seinen Angaben soll es die gleiche Wirkung haben, wie das Cocain, ohne aber dessen Giftigkeit zu besitzen; als weiteren Vorzug vor dem Cocain erwähnt er, dass sich das Mittel durch Kochen sterilisieren lasse, ohne dadurch seine Wirkung zu verlieren. Er verwendet je nach der Art der Operation (Incision, Extraction lockerer oder festsitzender Zähne) 0,2—3%ige Lösungen.

Ich selbst verwende seine 2%ige Lösung, von der ich von Fall zu Fall ein grösseres oder kleineres Quantum injiciere; die Erfolge sind jedoch schwankend. Das Rezept lautet:

Rp.: Eucain B 2,0
Natr. chlorat. 0,6
Aq. destill. ad 100,0
M. D. S. 2%ige Eucainlösung.

Je nach der Schwere der auszuführenden Operation soll das Quantum der Injectionsflüssigkeit verschieden bemessen werden. In leichteren Fällen genügt eine halbe Pravazspritze, nötigenfalls kann man die Dose bis auf zwei Spritzen verstärken.

Um mit Eucain B gute Erfolge zu haben, bedarf es vor der Extraction einwurzliger Zähne zweier subperiostaler Einstiche; der eine wird labial, der andere lingual angelegt. Bei oberen Molaren spritzt man, entsprechend den drei Wurzeln, an zwei labialen und einer ligualen Stelle ein. Untere Molaren brauchen, weil sie in eine dicke Knochenmasse eingebettet sind, das grösste Flüssigkeitsquantum und die meisten Einstiche. Die Lösung wird am besten dem Kieferkörper durch vier Einstiche einverleibt, wovon zwei längs den labialen Wurzelkanten und zwei längs den lingualen anzulegen sind. Bei sehr stark entwickelten Kiefern kann man versuchen, zwischen Wurzeln und Alveole mit der Nadel vorzudringen, um die Anästhesie auch im Innern des Knochens herbeizuführen. Zu diesem Behufe darf aber die Nadel nicht auf einmal tief in das Alveolarperiost gestossen werden, da dies zu schmerzhaft wäre, sondern man lässt sie langsam und mit

Digitized by Google

Intervallen, während deren man etwas Flüssigkeit entleert, in das so succesive anästhesierte Gewebe immer tiefer eindringen.

Dentin-Anästhesie.

Eine der wichtigsten Fragen ist diejenige der Dentin-Anästhesie, und es darf deshalb nicht wundern, wenn fortwährend neue Mittel und Methoden aufgebracht werden, welche in mehr oder weniger vollkommener Weise den Schmerz, welcher bei der Präparation von cariösen Zahnhöhlen entsteht, unterdrücken soll.

Leider hat sich keines dieser Mittel einzubürgern vermocht, besonders lassen die gewöhnlichen local-anästhesierenden Mittel im Stich, wohl deshalb, weil im Zahnbeine statt der Nerven die Tomes'schen Fasern die Funktion von Nervenendapparaten übernehmen. Leider wissen wir noch sehr wenig über die Funktion der Tomes'schen Fasern, und dies mag auch der Grund sein, warum wir nicht im stande sind, dieselben zu beeinflussen.

Die meisten der angewendeten Mittel sind entweder wirkungslos, oder wenn sie thatsächlich das Zahnbein unempfindlich machen, so schädigen sie die Pulpa.

Es kann die Empfindlichkeit herabgesetzt werden, indem man in die Höhle mehrtägige Einlagen von Chlorzink, Creosot, Carbol und mit besonders gutem Erfolge von Paramonochlorphenol macht. Das letztere wurde von Walkhoff empfohlen. Es ist in seiner Anwendung ebenso einfach wie die anderen; es wird einfach ein Stecknadelkopf grosses Stückchen der krystallisierten Flüssigkeit in die Zahnhöhle gebracht und diese wegen der Aetzwirkung des Mittels gut verschlossen. Römer erreicht schon dadurch eine ganz merkliche Herabminderung des Excavationsschmerzes, dass er eine Spur Chlorphenol zu Schnee zerreibt und für 2—3 Minuten in der Höhle liegen lässt.

Nach Anwendung der Kataphorese, das ist die Durchleitung niedrig gespannter elektrischer Ströme durch den Zahn, kann man das Zahnbein ziemlich schmerzlos excavieren. Aber das Verfahren ist nicht nur sehr um-

Digitized by Google

ständlich und zeitraubend, sondern, was viel schlimmer ist, es führt eine Schädigung der Pulpa herbei. Ich habe mehrfach beobachtet, dass kataphoretisch behandelte Zähne entweder gleich oder erst nach Monaten und Jahren ihre Vitalität einbüssten.

Momentan werden wohl die meisten Versuche mit Kohlensäure gemacht, und beruht deren Wirkung auf ihrer Eigenschaft, ermüdend auf die nervösen Apparate zu wirken, und so ihre Leistungsfähigkeit aufzuheben. Diese Wirkung tritt in statu nascendi ganz besonders hervor. Wir verdanken es Walkhoff, dass dieses Mittel unserem Arzneischatze einverleibt werden konnte; mittelst eines von Bauchwitz erfundenen Apparates ist es möglich, die Kohlensäure in relativ einfacher Weise auf das Dentin wirken zu lassen. Ob dieses Mittel auch in Zukunft sein Versprechen halten wird, lässt sich erst sagen, wenn die Erfahrungen der verschiedenen Praktiker einmal zusammengetragen sein werden.

Durch die Beobachtung einer physikalischen Regel lassen sich dem Patienten viele Schmerzen ersparen. Nämlich gerade so wie stumpfe Instrumente bei Weichteiloperationen viel heftigere Schmerzen verursachen als scharfe, wirken auch stumpfe Bohrer auf empfindliches Zahnbein. Deshalb sollen nur erstklassige und absolut scharfe Instrumente verwendet werden und die Höhle muss, um ein Gleiten der Instrumente an den Wandungen zu vermeiden, trocken gehalten werden.

Am sichersten wirkt die submucöse, resp. subperiostale Injection, von 0,5—2% igen Cocain- oder Eucain B-Lösungen, wie wir sie für Zahnextractionen anwenden. Man muss aber dabei rasch und entschlossen zu Werke gehen, da die Anästhesie, die übrigens manchmal eine vollkommene ist, nur 5—10 Minuten anhält, nämlich ungefähr von der 5.—15. Minute nach der Injection.

Diese Methode führt wirklich manchmal zu durchschlagenden Erfolgen, denn wenn die Vorsicht gebraucht wurde, vor dem Einstiche das Zahnfleisch unempfindlich zu machen, so fühlt der Patient thatsächlich von der ganzen Operation nichts.

Digitized by Google

2. Allgemeine Anästhesie.

Unter allgemeiner Anästhesie versteht man den Zustand, bei dem die sensiblen Nervencentren ausser Thätigkeit gesetzt werden, im Gegensatz zu der localen, bei der nur die peripheren sensibeln Nerven ausser Funktion gesetzt sind. Zur Erzeugung der Bewusstlosigkeit werden flüchtige Substanzen benützt, welche rasch vom Blut aufgenommen und auch wieder rasch abgegeben werden. Zu diesen Stoffen gehört das Stickstoffoxydul, das Bromäthyl, das Chloroform und der Aether.

Das Stickstoffoxydul, Lach- oder Lustgas, wurde wohl am meisten zu zahnärztlichen Operationen verwendet. Es ist ein farbloses Gas von süsslichem Geruch und wird aus salpetersaurem Amoniak dargestellt. Vor dem Gebrauche lässt man 15—20 Liter dieses Gases, also dasjenige Quantum, das zu einer kurzdauernden Narkose erforderlich ist, in einen Gasometer strömen, dessen Glocke in Wasser getaucht ist. Das Gas wird vom Patienten durch eine Maske eingeatmet, die durch einen Schlauch mit dem Gasometer in Verbindung steht. An dieser Maske ist ein Ventil angebracht, durch welches die Exspirationsluft entweicht.

Es tritt in 1—2 Minuten eine vollkommene Bewusstlosigkeit ein; die Betäubten erwachen ohne alle Nachbeschwerden von selbst wieder und bezeichnen den Vorgang als einen sehr angenehmen. Bei der enormen Zahl von Stickstoffoxydulnarkosen sind nur ganz vereinzelte Todesfälle bekannt geworden. Dadurch gewinnt man den Eindruck, dass diese Art der Narkose eine der ungefährlichsten sei. Sie eignet sich aber nur für Operationen von ganz kurzer Dauer, wie die Extraction eines oder mehrerer Zähne.

In neuester Zeit ist man trotz dieser Vorzüge vom Stickstoffoxydul mehr und mehr abgekommen; ich glaube nur aus Gründen der Bequemlichkeit und Sparsamkeit. Die modernen Mittel erfordern eben nicht mehr diese komplizierten Apparate.

Das Bromäthyl (Aether bromatus) ist deshalb einfacher in seiner Anwendung, weil es in einer gewöhn-

Digitized by Google

lichen Chloroformmaske verabreicht werden kann. Im Notfall dient zum selben Zwecke ein beliebiges Stück Stoff, das mit Bromäthyl benetzt wird.

Da sich das Bromäthyl an der Luft rasch zersetzt, so ist es geraten, die Maske dicht auf das Gesicht aufzusetzen und mit einem Gummilappen zu bedecken.

Das verwendete Quantum ist 10—30 Gramm, das man am besten auf einmal in die Maske hineingiesst. Der Eintritt der Narkose erfolgt in wenigen Minuten; sie dauert auch nur kurze Zeit, lässt sich aber durch wiederholtes Aufgiessen bis auf 10 und 15 Minuten verlängern; noch längere Narkosen sind gefährlich.

Da der Cornealreflex nicht erlischt, verschafft man sich durch ein anderes Zeichen die Gewissheit der eingetretenen Bewusstlosigkeit; dieses besteht darin, dass ein aufgehobener Arm bei eingetretener Narkose kraftlos hinunterfällt. Auch ist es beliebt, den Patienten zählen zu lassen. Doch geht letzteres nicht so gut an, da sie eine vor der Narkose in den Mund gelegte Sperre daran hindert.

Während der Narkose ist der Patient vollständig ohne Bewusstsein, trotzdem die Muskeln noch auf Reize reagieren, und trotzdem im Momente der Extraction oft heftige Schreie ausgestossen werden.

Das Erwachen geschieht gewöhnlich plötzlich und wie aus einem gesunden Schlafe. Uebelsein stellt sich in höchst seltenen Fällen ein. Die Narkotisierten schildern den Vorgang meist als einen unruhigen Traum, sie hören fortwährend das Telephon oder den Tram läuten, oder machen eine Eisenbahnfahrt mit.

Beim Beginn der Narkose ist die Respiration oft unregelmässig, und man hat den Leuten deshalb tiefes und langsames Atmen zu empfehlen. Später aber wird die Respiration wieder normal; in tiefster Narkose stellt sich oft Schnarchen ein. Blutdruck und Pulsfrequenz bleiben normal; durch die Aufregung nimmt zwar beim Beginn der Narkose die Pulsfrequenz zu (sie kann bis zu 150 Schlägen in der Minute steigen), mit dem Eintritt der Bewusstlosigkeit jedoch tritt die Herzthätigkeit wieder in normale Bahnen.

Digitized by Google

Das Bromäthyl wird hauptsächlich durch die Lungen ausgeschieden; in kleinen Mengen auch durch den Harn; die Atemluft riecht noch 2—3 Tage lang unangenehm knoblauchartig.

Nach Experimenten, die Schneider an Tieren ausgeführt hat, zeigte es sich, dass Bromäthyl kein Herzgift sei. Der Blutdruck sank kaum merklich bei grössten Gaben, und die Tiere starben stets an Asphyxie und niemals an Synkope.

Für längerdauernde Narkosen verwendet man besser Aether oder Chloroform, besonders eignet sich das letztere für die zahnärztliche Praxis, da die Betäubung auch nach Wegnahme der Maske längere Zeit anhält. Da erwiesener Massen Chloroform gefährlicher ist, als die beiden erstgenannten Mittel, so ist es ratsam, einen des Narkotisierens durchaus kundigen Collegen zuzuziehen.

Um für Zufälle während und nach der Narkose gewappnet zu sein, müssen folgende Massregeln getroffen werden, die für jedes Betäubungsmittel, sei es Bromäthyl, Stickstoffoxydul oder Chloroform, gelten.

1) Das zum Narkotisieren verwendete Präparat muss frisch und absolut rein sein. Bromäthyl und Chloroform sollen in dunklen Flaschen aufbewahrt werden, da sie sich am Licht zersetzen.

2) Vor der Operation sind Herz und Lungen genau zu untersuchen; bei schweren Herzfehlern ist entweder die Narkose zu verweigern, oder, wenn dies nicht angeht, darf nur Aether verabfolgt werden.

3) Prothesen müssen aus dem Munde entfernt werden, da sie in den Kehlkopf gelangen könnten.

4) Enge Kleidungsstücke, welche die Atmung behindern (Kragen, Corsets etc.) müssen gelockert oder weggelegt werden.

5) Während des Anästhesierens darf der Arzt den Patienten keinen Moment aus den Augen lassen; er muss fortwährend den Puls, die Atemthätigkeit, das Aussehen und event. die Reflexe überwachen.

Sollte der Puls unregelmässig, die Gesichtsfarbe blass oder dunkelrot werden, die Atmung stocken etc., so muss sofort das Anästheticum vom Gesichte entfernt werden.

Digitized by Google

Die allfällig zurückgesunkene Zunge wird rasch nach vorne gezogen und künstliche Atmung eingeleitet.

6) Die Dämpfe des Anästheticums dürfen nicht zu concentriert verabfolgt werden, sondern es soll stets etwas Luft mitgeatmet werden und nach beendigter Operation muss rasch für Erneuerung der Zimmerluft gesorgt werden.

7) Von manchen Seiten wird empfohlen, den Kranken bei eintretendem Collaps an Amylnitrit riechen zu lassen, oder ihm Kampher-Aethereinspritzungen unter die Haut zu verabfolgen. Besser aber als diese künstlichen Reizmittel wirkt die mechanische Hilfe, d. h. man soll, bei eintretender Gefahr, den Patienten flach legen, damit das Blut zum Hirne strömt und dann energisch die schon erwähnte künstliche Respiration einleiten.

8) Zum Schlusse möchte ich ganz besonders anraten, niemals ohne fachliche Hilfe zu narkotisieren. Abgesehen davon, dass schon oftmals erotische Träume, in welche die Betäubten verfielen, zu peinlichen, gerichtlichen Nachspielen geführt haben, bedarf es zur Ausführung der künstlichen Atmung einer Assistenz.

Bei Erfüllung aller hier angeführten Bedingungen hat man im Falle eines Unglückes vor sich selbst ein reines Gewissen und auch der eventuell folgende richterliche Ausspruch wird nicht ungünstig ausfallen.

Die Vorbereitung des Mundes für den künstlichen Zahnersatz.

Durch den Verlust von Zähnen leidet das Kaugeschäft und somit die Verdauung; eine grosse Zahl von Magenerkrankungen lässt sich auf diesen Umstand zurückführen. Werden auf künstlichem Wege die vermissten Zähne ersetzt, so hebt sich meist der Gesundheitszustand des betreffenden Patienten in auffälliger Weise

Digitized by Google

und in überraschend kurzer Zeit, woraus der Schluss zu ziehen ist, dass künstliche Zähne, in physiologischer Beziehung, im stande sind, natürliche zu vertreten. Dasselbe gilt für die Aussprache, sowie das Aussehen beim Mangel an vorderen Zähnen; beides wird durch Prothesen ganz wesentlich verbessert.

Je nach dem Zustande der Mundhöhle ist eine Vorbehandlung mehr oder weniger dringend geboten; der Zweck derselben liegt darin, dass man das Zahnersatzstück unter Verhältnissen einzusetzen wünscht, unter denen es möglichst lange Zeit gebrauchstüchtig bleibt. Es müssen daher alle cariösen Zähne, sofern solche vorhanden sind, gefüllt werden. Reactionslose Wurzeln soll man auf das Niveau des Zahnfleisches herunterschleifen und ebenfalls füllen; stehen sie aber ungeschickt im Wege, oder leiden sie an periostitischen Erkrankungen, so müssen sie extrahiert werden. Da bald nach der Extraction der betreffende Alveolarteil schrumpft, ist es angezeigt, einige Zeit, d. h. 3—6 Monate, die Anfertigung der Prothese zu verschieben. Sollten aber zwingende Gründe diesen Aufschub verbieten, dann fertigt man eine provisorische Prothese an, die nach etwa Jahresfrist durch eine bleibende ersetzt wird.

Vorstehende Wurzelpartien werden mit der Zwickzange (wovon ich in Fig. 151 die einfachste Form abgebildet habe) entfernt, oder mit Wurzelfraisen und Schleifsteinen.



Fig. 151. Einfache Zwickzange.

Bei massiveren Kronenruinen schleife ich gewöhnlich mit einem feinen Karborundumrade lingual und labial am Zahnhalse eine tiefe, horizontale Rinne in den Schmelz. Dieser Rinne entlang führe ich einen Fissurenbohrer bis zur Ent-

Digitized by Google

kronung des betreffenden Zahnes. Wenn dadurch auch etwas mehr Zeit geopfert werden muss, als bei Anwendung der Zwickzange, so ziehen die Patienten, die mit dem lästigen Knall und dem oft nicht unbedeutenden Schmerz, der gelegentlich durch Anwendung der Zwickzange entsteht, bekannt sind, diese zeitraubendere, aber schonendere Methode der rascheren vor. Der Arzt aber hat den Vorteil, dass er mit dem Fissurenbohrer genau soviel wegnimmt, als er wünscht, während die Zwickzange in launischer Weise manchmal zu ganz unerwarteten und unerwünschten Frakturen der Wurzeln führt.

Besondere Vorsicht ist bei der Präparation der Wurzeln geboten, wenn dieselben zur Aufnahme von Kronen- und Brückenarbeiten hergerichtet werden sollen. Es ist hier nicht der Ort, auf die Einzelheiten einzugehen; ich begnüge mich mit dem Hinweis auf die Arbeiten von Sachs und Morgenstern, die diesen Gegenstand erschöpfend behandelt haben.

Wichtig für das Gelingen einer Prothese ist der Abdruck. Zur Herstellung eines solchen benützt man besonders geformte Löffel, in die man ein plastisches Abdruckmaterial einfüllt. Dieser so armierte Löffel wird in den Mund geführt und solange fest gegen den Alveolarfortsatz gedrückt, bis die erweichte Abdruckmasse eine feste Consistenz angenommen hat.

Die gebräuchlichsten Materialien sind Gips und Präparate von Stent, Ash u. A.

Gips eignet sich besonders gut für zahnlose Kiefer, sind Zähne vorhanden, so kann der einmal erhärtete Gips nur schwer entfernt werden, weil die Masse hart und unnachgiebig ist. Wegen dieser Eigenschaft aber sind solche Abdrücke sehr exakt und denjenigen von leicht verziehbaren Abdruckmassen in geeigneten Fällen bei weitem vorzuziehen. Damit der Gips rasch härtet, rührt man ihn mit warmem Wasser an und setzt etwas Salz zu; sobald er breiige Consistenz angenommen hat, ist er zum Abdrucknehmen fertig. Es muss darauf geachtet werden, dass nicht zu viel Gips in den Löffel gefüllt wird, da sonst der Brei dem Patienten in den Rachen fliesst und zu Husten- und Brechreiz führt, was

Digitized by Google

beides dem Abdrucknehmen nicht besonders förderlich ist. Uebrigens kann durch Vornüberneigen des Kopfes einem Zurückfliessen des Gipsbreies vorgebeugt werden. Der Abdruck darf erst aus dem Munde entfernt werden, wenn

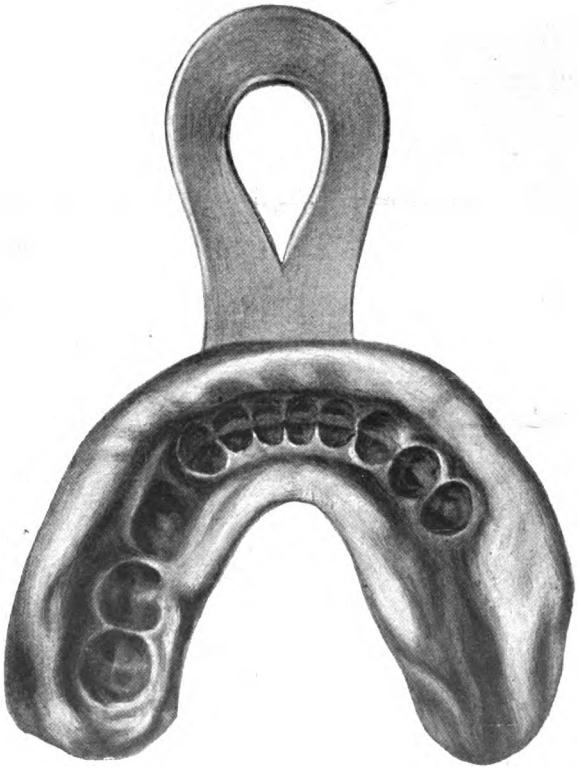

Fig. 152. Abdruck mit Stentsmasse von einem Unterkiefer.

der Gips vollständig erhärtet ist, wozu einige Minuten erforderlich sind.

Stent's Komposition eignet sich besonders gut für Kiefer, in denen noch Zähne stecken, denn ohne dass sich

Digitized by Google

der Abdruck weiter verzieht, gibt er soweit nach, dass er bequem abgezogen werden kann. Diese Masse wird in warmem Wasser erweicht und so in den Abdrucklöffel gebracht, dass eine glatte Oberfläche entsteht. Ueber den Löffel lässt man etwas kaltes Wasser fliessen, damit das Ganze rascher erstarrt und damit die Schleimhäute nicht durch Hitze belästigt werden; die Schichtseite wird rasch über eine Flamme gezogen, wodurch sie besonders weich und impressibel wird. Das Einführen des Löffels geschieht in derselben Weise, wie ich dies für Gips beschrieben habe. Nachdem er seinen richtigen Platz im Munde eingenommen hat, wird er unter gleichmässigem Drucke am Alveolarfortsatz fixiert, bis die Masse erhärtet ist. Wie genau sich die Details in einem correct ausgeführten Stentsabdruck wiedergeben, habe ich in Fig. 152 darstellen lassen.

Wie nun aus einem solchen Abdruck das Modell angefertigt wird und in was für Verrichtungen die Herstellung der Prothesen beruht, das gehört, wie schon im Vorwort erwähnt, nicht hieher, sondern in ein Lehrbuch der technischen Arbeiten.

Digitized by Google

Autoren-Register.

A.

Abulkasa 4
Amoëdo 79, 175
Arculanus Joh. 5
Arkövy 97, 114, 115, 116, 212, 224, 243, 268, 270, 271, 275, 277, 278, 285, 288, 296, 297

B.

Barnum S. C. 233
Bastyr A. 199
„ M. 199
Bauchwitz 334
Baume 10, 12, 62, 63, 84, 85, 87, 114, 117, 154, 160, 195, 202, 310
Bernheim 103
Berten 91, 116, 192, 202
Bibra v. 65, 67
Billeter 192
Black 209
Boedecker 67, 69
Bonville 251
Bramann v. 130
Braun 330
Brophy 245
Brunn v. 71, 78, 127
Buckingham 251
Busch 181

C.

Chupein 222
Claud 4
Cooper 157
Coffin 185, 186, 188
Coleman 192
Cope 14
Cornel 3
Czermak 64

D.

Dall 264
Dalma 288
Darwin 14
Depuytren 127
Dessault 157
Detzner 288
Dodge 227
Down 184

E.

Ebers 1
Ebner v. 55, 58, 59, 62, 63, 64, 65, 68, 76
Elliot 232, 251
Erdl 209
Eustachius 5

F.

Fauchard 6
Fermi 95, 96
Ficinus 206
Flower 12
Fränkel 102

G.

Galenus 4
Galippe 114, 209
Geist-Jacobi 3
Genzmer 152
Goethe 168

Digitized by Google

Goodby 209
Gram 103
Gysi 281

H.

Haasler 129
Hatch 236
Haun 146
Heider 214
Henle 16
Herbst 118, 244, 245, 257
Hertwig 72
Highmore 5
Hildebrand 129
Hippokrates 3
Hoppe 60
Hunter 157
Hutchinson 194, 195

J.

Jack 244
Jakobson 27
Ichémodamoff 295
Jenkins 266
Jensen 113
Jung K. 209, 210

K.

Kassowitz 88
Kaufmann Ed. 128, 130
Kirby 251
Kirmisson 126
Klenke 207
König 19
Körner 147
Koch 68
Koelliker v. 55, 60, 62, 64, 65, 71, 72, 75, 86, 88
Kollmann 13
Krausnick 134
Kückenthal 12
Kümmel 112

L.

Largus 4
Leber 209
Lehmann 94
Leeuwenhoek 5, 206
Linderer 64, 202, 203
Lippschitz 202
Löffler 103
Lejell 14

M.

Magitôt 42, 62, 180
Malassez 70, 126, 127
Martin Claude 140
Mayrmann 97
Meister 45
Merkel 16, 25, 71
Metnitz v. 85, 86, 273
Michel 114
Mikulicz 112, 140, 158
Miller 97, 98, 115, 190, 192, 203, 209, 212. 215, 217, 218, 219, 221, 226, 227, 245, 250, 267
Miles 209, 210
Morgenstern 59, 69, 340
Müller Fr. 107, 136

N.

Nasmyth 62
Neelsen 102
Neumann 59, 60, 74, 94, 209, 216, 218, 219
Niemeyer 327

O.

O'Brien 266
Oldfield 12
Osborn 14
Owen 58

P.

Partsch 125, 128, 138, 139, 158, 160
Petruschky 113
Pfeifer 102
Pierce 79
Pinney 245
Plaut 110
Pommer 88
Port 147, 202
Power 251

R.

Robin 85
Rauhe 251
Rees 104
Retzius 63

Digitized by Google

Rhazes 4
Riehm 40
Riggs 114
Rindfleisch 88
Römer 59, 69, 115, 116, 117, 333
Röse 59, 71, 72, 80, 146, 150, 202
Rohon 62
Rothmann 270, 272, 276
Rottenstein 209
Rütimeyer 13, 174
Ryff 5

S.

Sachs 221, 264, 265, 340
Sahli 26
Sauer 144, 146, 326
Schaffer 87
Scheff J. 36, 41, 199, 202, 203, 207, 276, 310, 321, 327
Scheuer 292
Schiltsky 172
Schleich 330
Schmidt C. 113
Schneider 337
Schreger 64, 65
Schrott 209
Schwalbe 88
Scribonius 4, 206
Semper 40
Sieberth 209
Sponer 288
Stebbins 222
Sternfeld 173, 178, 189
Storer How 268
Suersen 148, 171, 172
Szâbo 40, 222, 272

T.

Thiesing 330, 332
Tillmanns 19, 87, 88
Tomes 60, 68, 69, 75, 76, 77, 88, 218, 287, 333
Tomes A. 62
„ J. 58, 62, 65, 205, 213

U.

Underwood 209, 210

V.

Vignal 209
Virchow 88, 173, 182

W.

Waldeyer 62, 72, 85
Walkhoff 59, 63, 75, 117, 174, 193, 202, 205, 218, 286, 289, 333, 334
Warnekros 183
Webb 251
Wedl 62, 71, 85, 87, 207, 214
Wegener 88
Weil 69, 209
Weiser 305
Welcker 58
Witzel Ad. 261, 293, 330
„ Jul. 125

Z.

Ziehl 102
Zittel 12
Zsigmondy 64, 192
Zuckerkandl 157

Digitized by Google

Sach-Register.

(Die beigedruckten Ziffern bedeuten die Seitenzahlen.)

A.

Abdrucknehmen 340
Abnutzung der Zähne 196—198
Abrasio 196—198
Abscessus apicalis 298
Absorption des oberen Alveolarrandes 23
Abtötung der Pulpa 288
Actinomycosis oris 111—121
Adamantome 142
Aetiologie der Zahncaries 204
Aetzung der Pulpa 288
Alveolar-Abscess 301
Alveolen 30, 31, 43
Alveolarpyorrhoe 114
Amalgame 226
Amalgamfüllungen 260
Amputation der Pulpa 293
Anaesthetica, locale 328, allgemeine 335
Ankylose des Kiefergelenkes 33
Anlegen des Rubberdam 233
Anomalien der Articulation 182—185, des Cements 141, der Form 176—178, des Schmelzes 142, der Stellung 178—180, der Structur 173, der Wurzelbildung 176—178, der Zähne 173—189, der Zahl 181—182
Anomalien der Grösse und der Gestalt 176
Anomalien der Zahnbildung 181
Antagonisten 53
Antiseptische Behandlung der Zahnpulpa 287
Antiseptische Wirkung von Füllmaterialien 226
Antrum Highmori 28, 40, 41
Aphthen 109
Approximalflächen 42
Arsenpaste 289
Articulation 53
Atrophia alveolaris praecox (und Pyorrhoe) 117, 118
Atrophie der Kieferknochen 23
„ „ Pulpa 283
Austrocknen der Kavität 232
Automatischer Hammer 250

B.

Backenzähne 9, 13, 45—52
Bedeutung der Zähne als Waffe 8, für die Sprache 176—339, für die Ernährung 7—338
Behandlung der Gaumendefecte 170—173
Behandlung des Goldes 246
„ der blossgelgten nichtentzündeten Pulpa 287
Beläge der Zähne 189—192
Beleuchtung des Mundes 230
Bicuspidati 46
Bleibende Zähne 43—52
Blutungen 310
„ nach der Extraction 327
Bohrer 241
Bromäthyl 335

Digitized by Google

C.

Carcinome 136—140
Caries alveolaris 114
Caries der Zähne 202
Carnivorismus 9, 15
Cement 7, 42, 66, 67
Cementfüllungen 263
Cementexostose 141
Cementhyperostose 141
Chemische Analyse des Cements 67, des Schmelzes 65, 66, des Zahnbeins 61
Chloroform 337
Chondrome 133
Cocain 330
Cofferdam 233
Cofferdamklammern 235
Coffin's Platte 188
Combination von Zinn und Gold 225
Complicationen nach der Extraction 324
Conturlinien im Zahnbein 63
Convulsionen während der ersten Dentition 83
Cyanose 237
Cysten der Kieferknochen 125, der Mundschleimheit 123

D.

Decubitalgeschwüre 108, 109
Defecte der harten Zahnsubstanzen 192
Dentale Neurosen 308, 326
Dentin 7, 43, 57, 58, 59, 60, 61
Dentinanästhesie 333
Dentinkeim 74
Dentinzellen 76
Dentitio difficilis 82
„ prima 80, 81
„ secunda 90, 91
Dermoidcysten 124, 125
Diabetes 115
Dilatationscysten 124
Dislocation der Zähne 178—180
Donaldson'sche Nadeln 290
Druckapparate 186
Durchbruch der Milchzähne 80, der bleibenden Zähne 90

E.

Eckzähne 44
Einfluss der Kultur auf die Zähne 173, 205
Einsetzen von Porzellanstückchen 264
Einteilung der Zähne 41—53
Eiterung der Pulpa 274
Elektrolytische Zerstörung der Pulpa 334
Email 7, 42, 57, 61—66, 229
Emailfüllungen 264
Empyema antri Highmori 152—160
Enchondrome 133
Entblössung des Zahnhalses 267
Entstehungsursache der Caries 204
Entwicklung der Zähne 14, 15
Entwicklungsgeschichte des Mundes 162—167
Entzündung der Wurzelhaut 295, der Submaxillaris 303, des Kiefergelenks 33, des Knochens 295, der Mundschleimhaut 105, der Parotis 118, des Periodonts 295, der Pulpa 268, des Zahnfleisches 105
Epithelialcarcinome 137
Epulis 132
Erosion 192, 198
Eröffnen von Cavitäten 238
Ersatzdentin 269
Erschwerter Durchbruch 81—84
Erworbene Defecte der harten Zahnsubstanzen 195—202
Excavatoren 240
Excavieren 240
Excitierende Ursachen der Zahncaries 205
Exostose des Cements 141, der Kieferknochen 134
Exstirpation der Pulpa 288
Extraction der Pulpa 288
„ „ Zähne 307
Extractionszangen 316

Digitized by Google

F.

Farbe der Zähne 61
Faserstreifen im Schmelz 64
Feilen 221
Fertigstellung einer Amalgamfüllung 260
Fettige Degeneration der Zahnpulpa 283
Fibrome der Mundschleimhaut 131—133
Fieber bei Zahnkranken 296
Finieren der Goldfüllungen 258
Fisteln 302
Fistelbehandlung 304
Foetor ex ore 105
Folgen der Extraction 324
Fraktur eines Zahnes 324
Frakturen der Kieferknochen 143
Frugivorismus 10
Füllen der Zähne 223
Füllungsmaterial 224

G.

Gärung in der Mundhöhle 205
Gaisfuss 322
Gangrän der Pulpa 278
„ „ Wange 112
Gaumenabscess 131, 302
Gaumendefecte 161—173
„ durch Gumma 121, 161
Gerades Gebiss 182
Geschichte der Zahnheilkunde 1—6, der Pulpakrankheiten 268
Geschwülste der Kieferknochen 123—140, der Mundschleimhaut 135—140
Gingiva 56
Gingivitis hypertrophica (Zahnfleischscorbut) 107, 310
Gingivitis ulcerosa 107
Globularmassen 60
Gold zum Füllen 224
Goldamalgam 227
Goldfüllungen 246
Goldpräparate 224
Graviditas 310
Grüner Belag 190
Grundform der Zähne (Homodonten) 14
Gumma 121
Gummistreifen 231
Guttapercha 229
Guttaperchafüllungen 266
Gipsmodell 340

H.

Hämmer zum Füllen der Zähne 250
Hämophilie 310
Hämorrhagie nach Zahnextractionen 327
Hakenzähne der Pferde 8
Harte Odontome 141, Härte der Zahnsubstanzen 58
Hasenscharte 167—169
Herbst'sche Klammern 244
„ Methode 257
Herrichtung des Mundes 232
Highmorshöhle 28, 40, 41
Höckerzähne 9
Holzkeile 232
Howship'sche Lacunen 86
Höllensteinbehandlung 222
Hydrargyrose 299
Hydrops Antri Highmori 113
Hyperaemie der Pulpa 271, des Periodonts resp. des Knochenmarkes 295
Hypermangansaures Kali 106
Hyperostose des Cements 141, des Knochens 131
Hyperplasie der Pulpa 276
Hypertrophie des Cementes 141
Hypoplasie 90, 192—195

I.

Jack'sche Schraube 244
Idiopathische Pulpitis 280
Implantation 305
Indolente Pulpitis 286
Interdentale Papillen 21
Interglobularräume 60
Intermittierende Zahnschmerzen 271
Interprismatische Kittsubstanz 63, Räume im Schmelz 63
Intoxication durch Arsenik 295, durch Cocain 330, durch Quecksilber 107

Digitized by Google

Jodoform 292
Jodoformgaze 305
Irridation der Pulpa 271

K.

Kalium hypermanganicum 106
Kalkconcremente 70
Kampf um den Raum zwischen Zahn und Kiefer 182—189
Kaubewegung 11, 12, 14, 16, 53
Keilförmige Defecte 198—202
Kieferbrüche 143—150
Kieferbruchverband 146—150
Kiefercarcinom 140
Kiefercysten 124—130
Kieferfibrome 131
Kiefergelenk 33
Kiefergelenkentzündung 33
Kieferklemme 150
Kieferknochen 27—33
Kiefernekrose 302
Kieferosteome 134
Kiefersarkome 135
Klammern 235
Knickung der Wurzeln 177
Knochenmarksentzündungen 295
Krankheiten der Kieferknochen 133, der Mundschleimhaut 105, der Pulpa 268, der Wurzelhaut 295
Krystallgold 225
Kupferamalgam 226

L.

Lactation 310
Leukämie 107, 310
Lipome der Mundschleimhaut 134, 135
Lippen 15, 16
Locale Anaesthesie 328
Localisation der Caries 242
Lupus 122
Luxation des Unterkiefers 34, 150, 151, 152
Luxation der Zähne 324

M.

Magenkatarrh 338
Mahlzähne 46
Matrizen für Füllungen 243
Medullarkrebs 138
Membrana adamantina 62, eboris 76
Menstruation 310
Mercurialismus 107
Methode von Herbst 257
Mikroorganismen 92—105
Milchsäure 97, 210
Milchzähne 12, 41, 52, 53, 79
Minderzahl 181
Molares 46, 47, 48
Monströse Zahngebilde 176
Morphiuminjection 326
Mumification der Pulpa 294
Mundfäule 107
Mundkrankheiten 105—123
Mundpilze 92, 209
Mundschleimhaut 55
Mundspeculum 230
Mundtincturen 220
Mundwasser 220

N.

Nachblutungen 327
Narcose 26
Nasmyth's Membran 62
Necrose der Wurzelspitze 300
Necrosis eboris 202
Necrose der Kieferknochen 302
Negermund 182
Nervextractoren 290
Nervtöten (Aetzung d. Pulpa) 288
Neubildung von Dentin 269
Neumann'sche Zahnscheiden 60, 74
Neuralgie (N. trigemini) 308, 326
Neurosen 308, 336
Noma 112, 113, 114

O.

Oberkiefer 27
Obturatoren 171—173
Odontalgia infantum 82
Odontalgie in intacten Zähnen 280
Odontitis infantum 83
Odontoblasten 69, 74
Odontome 144, 142
Odontoporosis 195
Oedem 298, 301, 310

Digitized by Google

Offenes Gebiss 184
Oidium albicans 104
Orthogenie 182
Orthognathie 182
Osteodentin 269
Osteome 134
Osteomyelitis 295
Ostitis 295

P.

Parasiten in der Mundschleimhaut 206
Parotitis 118
Parulis 301
Perforation des Antrums 302, 325
Periodontitis 295
Periodontitis toxica 299
Periodontium 70, 71
Periostitis 295
Pflege der Zähne 220
Physiologie der Zähne 71
Plaques muqueuses der Mundschleimhaut 120, opalines 120
Plastische Füllungen 246, 260
Platinamalgame 227
Platte nach Coffin 188
Platina 227
Plombieren 238
Polypen der Pulpa 277
Porzellanfüllungen und -Conturen 264
Porzellan für Zahnfüllungen 229
Prädilectionssitze der Zahncaries 242
Prädisponierende Ursachen der Zahncaries 204
Prämolares 45, 46
Präparieren von Approximalcavitäten 253
Präparieren von Kauflächencavitäten 239
Progenie 182
Prognathismus 182
Pulpa 6, 43, 67, 68, 69, 70
Pulpahöhle 38, 39, 40
Pulpitis 268
Purpura haemorrhagica 310
Pyämie 310
Pyorrhoea alveolaris 114

Q.

Qualität der Milchzähne 323
Quecksilberkuren 107
Quecksilberintoxication 107, 295

R.

Rachenobturator 171
Ranula 123
Reimplantation 305
Reinigung der Zähne 220
Replantation 305
Reposition der Fragmente bei Kieferbrüchen 146
Reposition bei der Luxation 151
Resectionszangen 321
Resorption an Milchzähnen 84
„ der Milchzahnwurzeln 84
Retention 123
Retentionscysten 123 124
Retraction des Zahnfleisches 267
Rhachitis 175
Rhachitis der Kiefer 175
Richtmaschinen 187
Richtmaschinen für dislocierte Zähne 187
Rigg'sche Krankheit (Alveolarpyorrhoe) 114
Rotationsmethode beim Goldfüllen 257
Rubberdam 233
Rudimentäre Zahngebilde im menschlichen Gebiss 181

S.

Saccharomyces albicans 104
Sarcome 135
Saure Gärung im Mund 205
Schiefer Biss 176
Schmelz 7, 42, 57, 61—66
Schmelzdefecte 192
Schmelzfasern (prismen) 62
Schmelzmeisel 238
Schmelzmesser 238
Schmelzoberhäutchen 62
Schmelzorgan 72, 75
Schmelzprismen 62, 63
Schmelztropfen 73, 143
Schmelzwülstchen 61

Digitized by Google

Schneidezähne 8, 43
Schrauben zur Zahnextraction 321
Schwammgold 225
Schwangerschaft 310
Schwierigkeiten der Extraction 324
Scorbut 107, 310
Senile Vorgänge in den Kieferknochen 23, in der Zahnpulpa 285
Sensibilität der Zähne 333
Sensibles Zahnbein 333
Separatoren 231
Separieren der Zähne durch Feilen 230
Separierfeilen 232
Septikämie 310
Serre'sche Wurzelschraube 321
Sharpey'sche Fasern 66, 70
Silberamalgame 227
Soor 110, 111
Spaltbildungen des Gesichtes 161—163
Speicheldrüsenentzündung 123
Stellung des Operateurs 314
„ „ Patienten 314
Stellungsanomalien 178—189
Stent's Masse 340
Stickstoffoxydulgas 335
Stillung der Blutung 327
Stoffwechsel im Zahnbein 60
Stomakace 107
Stomatis aphthosa 109
„ catarrhalis 105
„ gangraenosa (Noma) 112
„ catarrhalis s. simplex 105
„ mercurialis 107
„ scorbutica 107
„ ulcerosa 108
Stomatomycosis (Soor) 110, sarcinica 110
Stopfinstrument 249
Strahlenpilz, (Actinomyces) 104
Stratum intermedium 76
Structur der Zähne 57
Structuranomalien des Cements 141, des Schmelzes 142, des Zahnbeins 141.
Subperiostaler Abscess 302
Syphilis der Mundschleimhaut 118—122
Syphilitische Zähne 195

T.

Tamponade bei Blutungen 327
Tannin 289
Temperaturempfindlichkeit der Pulpa 286
Theorie des Zahndurchbruchs 79
Thermometrie 286
Todesfälle bei der Narkose 337
Tomes'sche Fasern 75
Transposition 179
Transparenz des Zahnbeins 58
Transplantation 305
Traubenkuren 208
Tuberkulose 122, 123
Typhus 107

U.

Ueberkappung der Pulpa 287
Ueberzahl 181
Uebler Mundgeruch 107
Ueble Zufälle bei der Narkose 337
Unglücksfälle nach Zahnextractionen 324
Unterkiefer 31, 32, 33, 34
Unterkiefergelenk 33
Unterzahl 181
Uranoplastik 170
Ursachen der Zahnverderbnis 204

V.

Variabilität der Zahnformen 15, 176
Vasodentin 7
Verbände für Kieferbrüche 146
Verdauungsstörungen 338
Verfettung der Zahnpulpa 283
Vergiftung durch Cocain 330
Verirrte Zähne 178
Verkäsung der Pulpa 282
Verkalkungen der Pulpa 280
Verletzungen der Kiefer 143, der Pulpa 287

Digitized by Google

Verspätung der Resorption der Milchzahnwurzeln 174
Verrenkung des Unterkiefers 34, 150
Verwachsungen von Zähnen 142
Vförmige Kiefer 185
Vorspringender Biss 182

W.

Wangenfistel 303
Wasserkrebs 112
Weiche Odontome 142
Weisheitszahn 48, 49, 51
Wolfsrachen 169, 170
Wurzelbildung 78
Wurzelfüllungen 288
Wurzelhaut 70, 71
Wurzelhautentzündung 295
Wurzelhautentzündung-Behandlung 304
Wurzelodontome 141
Wurzelschraube 321
Wurzelspitzenabscess 298
Wurzelzangen 321

Z.

Zähne 41
Zahnabscess 301
Zahnbein 43, 57—61
Zahnkanälchen 58, 59, 60
Zahnbeinzellen 76
Zahnbeläge 189—192
Zahnbürste 220
Zahncaries 202
Zahnersatzkunde 338
Zahnextraction 307
Zahnfasern 60
Zahnfistel 302
Zahnfleischfisteln 302—310
Zahnfleischscorbut 107
Zahnfleischformen (resp. -typen) 7, 8, 9, 10, 11, 12, 13, 14, 15
Zahnfleischfrakturen 324
Zahnhals 42
Zahnkeim 73
Zahnkrämpfe 84
Zahnkrone 42
Zahnlückenschmerz 325
Zahnmissbildungen 176—178
Zahnpflanzung 305
Zahnpulpa 43, 67, 68, 69, 70
Zahnpulver 220
Zahnrichtmaschinen 187
Zahnrudimente 181
Zahnsäckchen 74, 78, 79
Zahnscheide 60, 74
Zahnscherbchen 77, 79
Zahnstein 189
Zahnsteinentfernen 116
Zahnwall 72
Zahnwechsel 12, 14
Zahnwurzel 42, 43, 78
Zangen zur Extraction der Zähne 316
Zapfenzähne 181
Zinkphosphatcement 228
Zinngold 225
Zonien 65
Zufälle bei der Zahnextraction 324
Zugapparate 186
Zwerghafte Zähne 181

Kgl. Hofbuchdruckerei Kastner & Callwey, München.

Digitized by Google

J. F. LEHMANN's Verlag in MÜNCHEN.

Lehmann's medizinische Handatlanten,

nebst kurzgefassten Lehrbüchern.

Herausgegeben von:

Prof. Dr. **O. Bollinger**, Dr. **G. Brühl**, Doz. Dr. **H. Dürck**, Dr. **E. Golebiewski**, Dr. **L. Grünwald**, Professor Dr. **O. Haab**, Prof. Dr. **H. Helferich**, Prof. Dr. **A. Hoffa**, † Prof. Dr. **E. von Hofmann**, Prof. Dr. **Chr. Jakob**, Prof. Dr. **K. B. Lehmann**, Doz. Dr. **A. Lüning**, Prof. Dr. **G. Marwedel**, Prof. Dr. **F. Mracek**, Dr. **R. Neumann**, Doz. Dr. **O. Schäffer**, Doz. Dr. **W. Schulthess**, Prof. Dr. **O. Schultze**, Doz. Dr. **W. Seiffer**, Doz. Dr. **J. Sobotta**, Prof. Dr. **G. Sultan**, Doz. Dr. **W. Weygandt**, Doz. Dr. **O. Zuckerkandl**, u. a. m.

Bücher von hohem, wissenschaftlichem Werte,

in bester Ausstattung, zu billigem Preise.

Urteile der Presse:

Wiener medizinische Wochenschrift:

Sowohl der praktische Arzt als der Student empfinden gewiss vielfach das Bedürfnis, die Schilderung des Krankheitsbildes durch gute, bildliche Darstellung ergänzt zu sehen. Diesem allgemeinen Bedürfnisse entsprechen die bisherigen Atlanten und Bildwerke wegen ihrer sehr erheblichen Anschaffungskosten nicht. Das Unternehmen des Verlegers verdient daher alle Anerkennung. Ist es doch selbst bei eifrigem Studium kaum möglich, aus der wörtlichen Beschreibung der Krankheitsbilder sich allein eine klare Vorstellung von den krankhaften Veränderungen zu machen. Der Verleger ist somit zu der gewiss guten Idee zu beglückwünschen, ebenso glücklich war die Wahl der Fachmänner, unter deren Aegide die bisherigen Atlanten erschienen sind.

Therapeutische Monatshefte:

Es ist entschieden als ein glücklicher Gedanke des Verlegers zu bezeichnen, das, was in der Medizin bildlich darzustellen ist, in Form von Handatlanten zu bringen, die infolge ihres ausserordentlich niedrigen Preises jedermann leicht zugänglich sind.

Digitized by Google

Lehmann's mediz. Handatlanten.

Band I.

Atlas und Grundriss der

Lehre vom Geburtsakt u. der operativen Geburtshilfe

von Dr. **O. Schäffer,** Privatdozent an der Universität Heidelberg.

Mit 16 bunten Tafeln nach Originalen von Maler A. Schmitson und 139 Abbildungen.

5. erweiterte Auflage. Preis eleg. geb. Mk. 8.—

Die Wiener medizin. Wochenschrift schreibt: Die kurzen Bemerkungen zu jedem Bilde geben im Verein mit demselben eine der anschaulichsten Darstellungen des Geburtsaktes, die wir in der Fachlitteratur kennen.

Band II.

Geburtshilfliche Diagnostik und Therapie.

Von Dr. **O. Schäffer,** Priv.-Doz. an der Universität Heidelberg.

Mit 160 meist farbigen Abbildungen auf Tafeln nach Originalen von den Malern A. Schmitson und C. Krapf, und zahlreichen Textillustrationen.

2. vollst. umgearb. u. erw. Aufl.

Preis eleg. geb. M. 12.—

Band III.

Atlas und Grundriss der Gynäkologie.

Von Dr. **O. Schäffer,** Priv.-Doz. an der Universität Heidelberg.

Mit 90 farbigen Tafeln, 65 Text-Illustrationen und reichem Text.

2. vollständig umgearbeitete und erweiterte Auflage.

Preis eleg. geb. M. 14.—.

Band XXVIII:

Atlas und Grundriss

der

Gynäkologischen Operationslehre.

Von Dr. **O. Schäffer,** Privatdozent an der Universität Heidelberg.

Mit 42 farbigen Tafeln u. 21 zum Teil farbigen Textabbildungen nach Originalen von Maler A. Schmitson.

Preis schön und dauerhaft gebunden Mk. 12.—

Prof. **Fritsch, Bonn,** schreibt (Centralblatt für Gynäkologie 1895, No. 39)

Als Gegengewicht gegen die quantitative Vermehrung des Lernstoffes hat man vielfach die Lehrmittel verbessert. Es sind kurze Kompendien, instruktive Abbildungen eingeführt.

Diese Tendenz verfolgen auch die bei Lehmann erschienenen Atlanten. Einer der besten ist jedenfalls der von S. Ich möchte den Studenten mehr diesen Atlas als eines der modernen Kompendien empfehlen. Alle Zeichnungen sind einfach, übersichtlich und jedenfalls so hergestellt, dass der Lernende auf den ersten Blick das sieht, was er sehen soll. Es wäre sehr zu wünschen, dass diese Atlanten von den Lehrern überall warm empfohlen würden.

Digitized by Google

Lehmann's medizinische Handatlanten.

Lepra.

Band V.

Atlas und Grundriss

der

Hautkrankheiten

mit 65 farbigen Tafeln nach Originalaquarellen von Maler Arthur Schmitson und zahlreichen schwarzen Abbildungen

von

Prof. Dr. **Franz Mracek** in Wien.

Preis eleg. geb. Mk. 14.—.

Dieser Band, die Frucht jahrelanger wissenschaftlicher und künstlerischer Arbeit, enthält neben 65 farbigen Tafeln von ganz hervorragender Schönheit noch zahlreiche schwarze Abbildungen und einen reichen, das gesamte Gebiet der Dermatologie umfassenden Text. Die Abbildungen sind durchweg Originalaufnahmen nach dem lebenden Materiale der Mracek'schen Klinik, und die Ausführung der Tafeln übertrifft die Abbildungen aller, selbst der teuersten bisher erschienenen dermatologischen Atlanten.

Band VI.

Atlas der Syphilis

und der

venerischen Krankheiten

mit einem

Grundriss der Pathologie und Therapie derselben

mit 71 farbigen Tafeln nach Originalaquarellen von Maler A. Schmitson und 16 schwarzen Abbildungen

von

Professor Dr. **Franz Mracek** in Wien.

Preis des starken Bandes eleg. geb. Mk. 14.—.

Nach dem einstimmigen Urteile der zahlreichen Autoritäten, denen die Originale zu diesem Werke vorlagen, übertrifft dasselbe an Schönheit alles, was auf diesem Gebiete nicht nur in Deutschland sondern in der gesamten Weltliteratur geschaffen wurde.

Digitized by Google

Lehmann's medizinische Handatlanten.

Band VII.

Atlas und Grundriss der Ophthalmoskopie und ophthalmoskop. Diagnostik.

Von

Professor **Dr. O. Haab,**

Direktor der Augenklinik in Zürich.

4. verbesserte Auflage.

Mit 149 farbigen und 7 schwarzen Abbildungen.

Preis eleg. gebunden **Mk. 10.—**

Correspondenzblatt für schweizerische Aerzte:

Ein prächtiges Werk. Die mit grosser Naturtreue wiedergegebenen Bilder des kranken und gesunden Augenhintergrundes bilden eine vorzügliche Studie für den ophthalmologischen Unterricht sowohl als für die ophthalmologische Diagnose in der Praxis.

Band XVIII.

Atlas der äusseren Erkrankungen des Auges

nebst Grundriss ihrer Pathologie und Therapie von

Professor **Dr. O. Haab**

in Zürich.

2. stark vermehrte Auflage.

Mit 80 farbigen Abbildungen auf 48 Tafeln nach Aquarellen von Maler Johann Fink und 7 schwarzen Abbildungen im Text.

Preis eleg. gebunden **Mk. 10.—**

Dieses neue Werk des rühmlichst bekannten Züricher Ophthalmologen ist wie wenige geeignet, ein wahres Handbuch in der Bücherei eines jeden praktischen Arztes zu werden.

Band XXXI.

Atlas und Grundriss der Lehre von den Augenoperationen

von

Professor **Dr. O. Haab**

in Zürich.

Mit 30 farbigen Tafeln und zahlreichen schwarzen Abbildungen.

Preis gebunden **Mk. 10.—**

Digitized by Google

Lehmann's mediz. Handatlanten.

Band VIII.

Atlas und Grundriss

der

traumatischen Frakturen und Luxationen

von

Professor **Dr. H. Helferich** in Kiel.

Mit 76 Tafeln und 195 Figuren im Text von Maler B. Keilitz.

Sechste verbesserte und vermehrte Auflage.

Preis schön und dauerhaft gebunden **Mk. 12.—.**

Band XVI.

Atlas und Grundriss

der

chirurgischen Operationslehre

von

Dr. Otto Zuckerkandl

Privatdozent
an der Universität Wien.

Zweite, vermehrte und verbesserte Auflage.

Mit 40 farb. Tafeln nach Originalaquarellen
von
Maler Bruno Keilitz
und 278 schwarzen Abbildungen im Texte.

Preis elegant gebunden Mk. 12.—

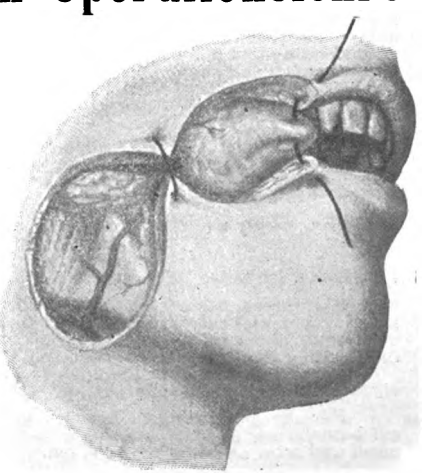

Digitized by Google

J. F. LEHMANN's Verlag in MÜNCHEN.

Lehmann's mediz. Handatlanten.

Band X.

Atlas und Grundriss der Bakteriologie

und

Lehrbuch der speziellen bakteriolog. Diagnostik.

von Prof. **Dr. K. B. Lehmann** und **Dr. R. Neumann** in Würzburg.

I. I Atlas mit ca. 700 farbigen Abbildungen auf 69 Tafeln,
Bd. II Text 496 Seiten mit 30 Bildern.

2. vielfach erweiterte Auflage.

Preis der 2 Bände eleg. geb. Mk. 16.—

Münch. mediz. Wochenschrift 1896 No. 28. Sämtliche Tafeln sind mit ausserordentlicher Sorgfalt und so naturgetreu ausgeführt, dass sie ein glänzendes Zeugnis von der feinen Beobachtungsgabe sowohl, als auch von der künstlerisch geschulten Hand des Autors ablegen.

Bei der Vorzüglichkeit der Ausführung und der Reichhaltigkeit der abgebildeten Arten ist der Atlas ein wertvolles Hilfsmittel für die Diagnostik, namentlich für das Arbeiten im bakteriologischen Laboratorium, indem es auch dem Anfänger leicht gelingen wird, nach demselben die verschiedenen Arten zu bestimmen. Von besonderem Interesse sind in dem 1. Teil die Kapitel über die Systematik und die Abgrenzung der Arten der Spaltpilze. Die vom Verfasser hier entwickelten Anschauungen über die Variabilität und den Artbegriff der Spaltpilze mögen freilich bei solchen, welche an ein starres, schablonenhaftes System sich weniger auf Grund eigener objektiver Forschung, als vielmehr durch eine auf der Zeitströmung und unerschütterlichem Autoritätsglauben begründete Voreingenommenheit gewöhnt haben, schweres Bedenken erregen. Allein die Lehmann'schen Anschauungen entsprechen vollkommen der Wirklichkeit und es werden dieselben gewiss die Anerkennung aller vorurteilslosen Forscher finden. — —

So bildet der Lehmann'sche Atlas nicht allein ein vorzügliches Hilfsmittel für die bakteriologische Diagnostik, sondern zugleich einen bedeutsamen Fortschritt in der Systematik und in der Erkenntnis des Artbegriffes bei den Bakterien. Prof. Dr. Hauser.

Allg. Wiener medizin. Zeitung 1896 No. 28. Der Atlas kann als ein sehr sicherer Wegweiser bei dem Studium der Bakteriologie bezeichnet werden. Aus der Darstellungsweise Lehmann's leuchtet überall gewissenhafte Forschung, leitender Blick und volle Klarheit hervor.

Pharmazeut. Zeitung 1896 S. 471/72. Fast durchweg in Originalfiguren zeigt uns der Atlas die prachtvoll gelungenen Bilder aller für den Menschen pathogenen, der meisten tierpathogenen und sehr vieler indifferenter Spaltpilze in verschiedenen Entwicklungsstufen.

Trotz der Vorzüglichkeit des „Atlas" ist der „Textband" die eigentliche wissenschaftliche Tat.

Für die Bakteriologie hat das neue Werk eine neue, im ganzen auf botanischen Prinzipien beruhende Nomenklatur geschaffen und diese muss und wird angenommen werden. C. Mez-Breslau.

Digitized by Google

J. F. LEHMANN's Verlag in MÜNCHEN.

Lehmann's mediz. Handatlanten.

Band XI/XII.

Atlas und Grundriss der patholog. Anatomie.

Von Obermedizinalrat Professor **Dr. O. Bollinger.**

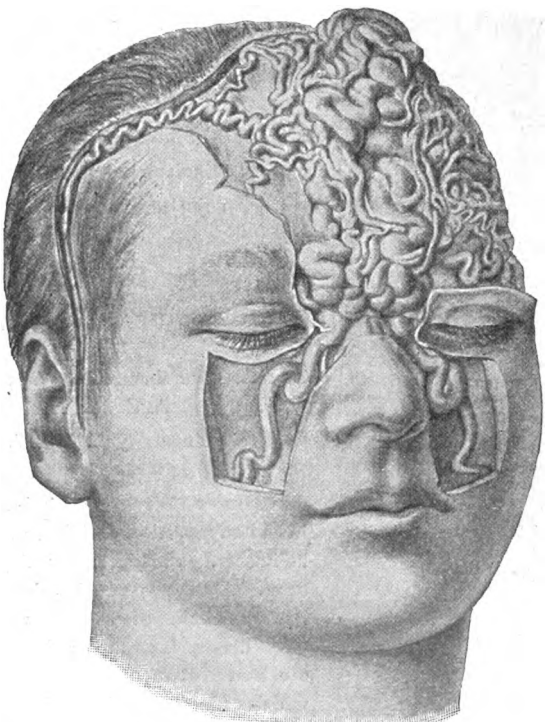

In
130 farbigen
Tafeln nach
Originalen
von Maler
A. Schmitson.

2. stark
vermehrte
Auflage.

Preis
jedes Bandes
eleg. geb.
Mk. 12.—

Korrespondenzblatt f. Schweizer Aerzte 1895, 24: Die farbigen Tafeln des vorliegenden Werkes sind geradezu mustergiltig ausgeführt. Die komplizierte Technik, welche dabei zur Verwendung kam (15facher Farbendruck nach Original-Aquarellen) lieferte überraschend schöne, naturgetreue Bilder, nicht nur in der Form, sondern namentlich in der Farbe, so dass man hier wirklich von einem Ersatz des natürlichen Präparates reden kann. Der praktische Arzt, welcher erfolgreich seinen Beruf ausüben soll, darf die pathol. Anatomie, „diese Grundlage des ärztl. Wissens und Handelns" (Rokitansky) zeitlebens nie verlieren. — Der vorliegende Atlas wird ihm dabei ein ausgezeichnetes Hilfsmittel sein, dem sich zur Zeit, namentlich wenn man den geringen Preis berücksichtigt, nichts Aehnliches an die Seite stellen lässt. Die Mehrzahl der Tafeln sind reine Kunstwerke; der verbindende Text aus der bewährten Feder Prof. Bollingers gibt einen zusammenhängenden Abriss der für den Arzt wichtigsten path.-anat. Prozesse. — Verfasser und Verleger ist zu diesem prächtigen Werke zu gratulieren. E. Haffter.

Digitized by Google

Lehmann's mediz. Handatlanten.

Band XIII.

Atlas und Grundriss

der

Verbandlehre.

Mit 200 Abbildungen auf 143 Tafeln nach Originalzeichnungen von Maler Johann Fink

von

Professor Dr. A. Hoffa
in Würzburg.

Zweite, vermehrte und verbesserte Auflage.

Preis elegant geb. Mk. 7.—

Dieses Werk verbindet den höchsten praktischen Wert mit vornehmster, künstlerischer Ausstattung. Das grosse Ansehen des Autors allein bürgt schon dafür, dass dieses instruktive Buch, das die Bedürfnisse des Arztes, ebenso wie das für den Studierenden Nötige berücksichtigt, sich bald bei allen Interessenten Eingang verschafft haben wird. Die Abbildungen sind durchweg nach Fällen aus der Würzburger Klinik des Autors in prächtigen Originalzeichnungen durch Herrn Maler Fink wiedergegeben worden.

Digitized by Google

Lehmann's medizin. Handatlanten.

Band XVII.

Atlas der gerichtlichen Medizin

nach Originalen von

Maler A. Schmitson

mit erläuterndem Text von

Hofrat Professor Dr. E. Ritter v. Hofmann

Direktor des gerichtl. medizin. Instituts in Wien

Mit 56 farbigen Tafeln und 193 schwarzen Abbildungen.

Preis elegant gebunden Mk. 15.—.

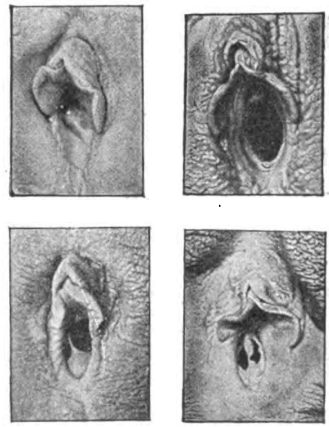

Hymenformen.

Band XIX.

Atlas und Grundriss der Unfallheilkunde

sowie der

Nachkrankheiten der Unfallverletzungen.

Von **Dr. Ed. Golebiewki** in **Berlin.**

Mit 40 farbigen Tafeln, nach Originalen von Maler **J. Fink** und 141 schwarzen Abbildungen.

Preis elegant gebunden Mk. 15.—.

Dieses, in seiner Art ganz einzig dastehende Werk ist für jeden Arzt von tiefster Bedeutung und von ganz hervorragendem, praktischem Werte. In unserer Zeit der Unfallversicherungen und Berufsgenossenschaften kommt ein Spezialwerk über dieses Gebiet einem wahrhaft lebhaften Bedürfnisse entgegen und, so wie an jeden praktischen Arzt immer wieder die Notwendigkeit herantritt, in Unfallangelegenheiten als Arzt, als Zeuge, als Sachverständiger u. s. w. zu fungieren, so wird auch jeder Arzt stets gern in diesem umfassenden Buche Rat und Anregung in allen einschlägigen Fällen suchen und finden. Von grösstem Interesse ist das Werk ferner für Berufsgenossenschaften, Bezirksärzte, Physici, Vertrauensärzte, Krankenkassen, Landes-Versicherungsämter, Schiedsgerichte. Unfallversicherungsgesellschaften u. s. w.

Digitized by Google

J. F. LEHMANN's Verlag in MÜNCHEN.

Lehmann's mediz. Handatlanten.

Band IX.

tlas des gesunden und kranken Nervensystems

nebst

Grundriss der Anatomie, Pathologie und Therapie

desselben

von Professor **Dr. Christfried Jakob,**

'orstand d. patholog. Institutes f. Gehirn- u. Geisteskrankheiten a. d. Universität Buenos-Ayres, s. Z. I. Assistent der medizin. Klinik in Erlangen.

Mit einer Vorrede von

Prof. Dr. Ad. v. Strümpell, Direktor der medizin. Klinik in Erlangen.

2. vollständig umgearbeitete Auflage.

Mit 105 farbigen und 120 schwarzen Abbildungen, sowie 284 Seiten Text und zahlreichen Textillustrationen.

Preis eleg. geb. **Mk. 14.—**

Prof. Dr. Ad. von Strümpell schreibt in seiner Vorrede zu dem vorliegenden Bande: „Jeder unbefangene Beurteiler wird, wie ich glaube, gleich mir den Eindruck gewinnen, dass die Abbildungen alles leisten, was man von ihnen erwarten darf. Sie geben die tatsächlichen Verhältnisse in deutlicher und anschaulicher Weise wieder und berücksichtigen in grosser Vollkommenheit fast alle die zahlreichen und wichtigen Ergebnisse, zu denen das Studium des Nervensystems in den letzten Jahrzehnten geführt hat. Dem Studierenden, sowie dem mit diesem Zweige der medizinischen Wissenschaft noch nicht näher vertrauten praktischen Arzt ist somit die Gelegenheit geboten, sich mit Hilfe des vorliegenden Atlasses verhältnismässig leicht ein klares Bild von dem jetzigen Standpunkte der gesamten Neurologie zu machen."

Band XV.

Atlas der klinischen Untersuchungsmethoden

nebst Grundriss der klinischen Diagnostik und der speziellen Pathologie und Therapie der inneren Krankheiten,

von Professor Dr. Christfr. Jakob in Buenos-Ayres.
s. Z. I. Assistent der medizinischen Klinik in Erlangen.

Mit 182 farbigen Abbild. auf 68 Tafeln und 250 Seiten Text mit 64 Textabbildungen.

Preis elegant geb. Mk. 10.—

Dieser Band bietet für **jeden praktischen Arzt und für jeden Studenten ein geradezu unentbehrliches Vademecum.**

Neben einem vorzüglichen Atlas der klinischen Mikroskopie sind in dem Bande die **Untersuchungsbefunde aller inneren Krankheiten** in instruktivster Weise in 50 vielfarbigen schematischen Bildern zur Darstellung gebracht. Nach dem Urteil eines der hervorragendsten Kliniker ist das Werk für den Studierenden ein Lehrmittel von unschätzbarem Werte, für den praktischen Arzt ein Repetitorium, in dem er sich sofort orientieren kann und das ihm in der täglichen Praxis vorzügliche Dienste leistet.

Digitized by Google

Lehmann's mediz. Handatlanten.

Band XX/XXI.

Atlas und Grundriss

der

pathologischen Histologie.

Spezieller Teil.

120 farbige Tafeln nach Originalen des Universitätszeichners **C. Krapf** und reicher Text.

Von Privatdozent **Dr. Hermann Dürck,** Assistent am pathologischen Institut zu München.

2 Bände Preis geb. je **Mk. 11.—.**

Band XXII.

Atlas und Grundriss

der

Allgemeinen pathologischen Histologie

von Privatdozent **Dr. Hermann Dürck,** Assistent am pathologischen Institut zu München.

Mit 77 vielfarbigen lithographischen und 31 zum Teil zweifarbigen Buchdruck-Tafeln nach Originalen von Maler **K. Dirr** und Universitätszeichner **C. Krapf.**

Preis geb. **Mk. 20.—.**

Der Band schliesst sich den beiden vorhergegangenen über spezielle pathologische Histologie an, oder vielmehr die letzteren dienen zu seiner Ergänzung, aber seiner Anlage nach kann derselbe auch für sich allein als abgeschlossenes Ganzes benutzt werden.

Digitized by Google

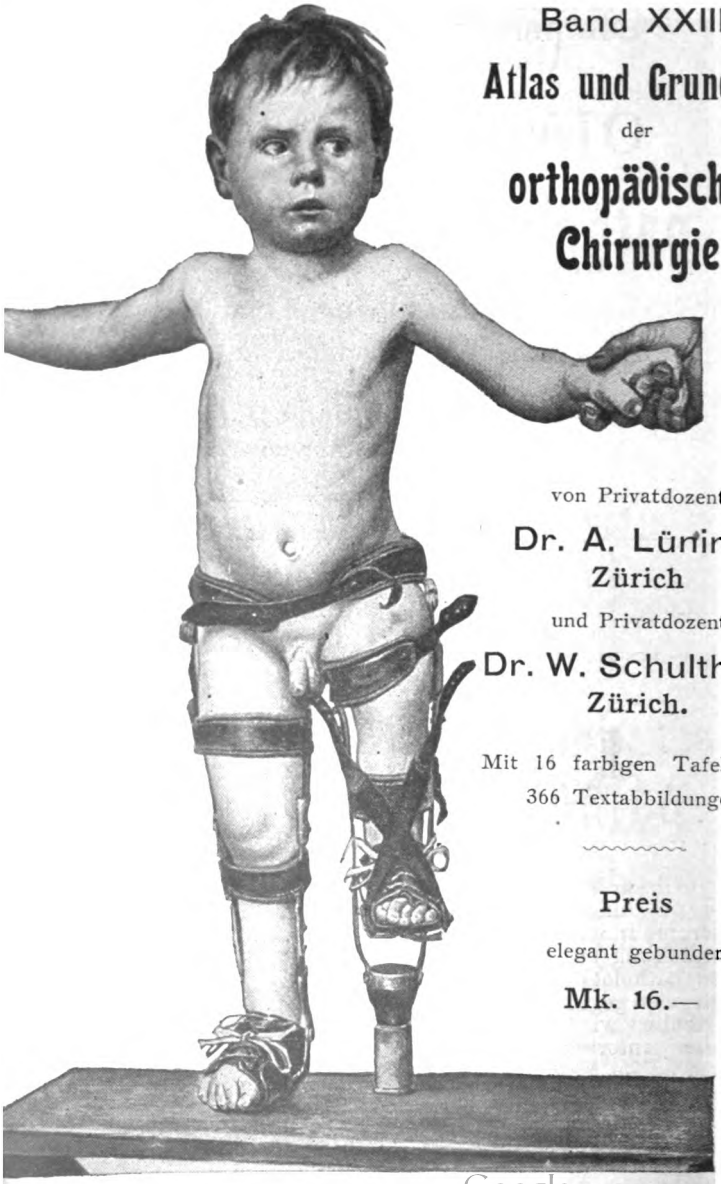

Band XXIII.

Atlas und Grundriss

der

orthopädischen Chirurgie

von Privatdozent

Dr. A. Lürling,
Zürich

und Privatdozent

Dr. W. Schulthess,
Zürich.

Mit 16 farbigen Tafeln und 366 Textabbildungen.

Preis

elegant gebunden

Mk. 16.—

Digitized by Google

J. F. LEHMANN's Verlag in MÜNCHEN.

Lehmann's medizinische Handatlanten.

Band XXIV.

Atlas und Grundriss

der

Ohrenheilkunde.

Unter Mitwirkung von

Professor Dr. **A. Politzer** in **Wien**

herausgegeben von

Dr. **Gustav Brühl,** Ohrenarzt in **Berlin.**

Mit 244 farbigen Abbildungen auf 39 Tafeln nach Originalaquarellen von Maler G. Hammerschmidt und 99 Textabbildungen.

Preis elegant gebunden Mk. 12.—

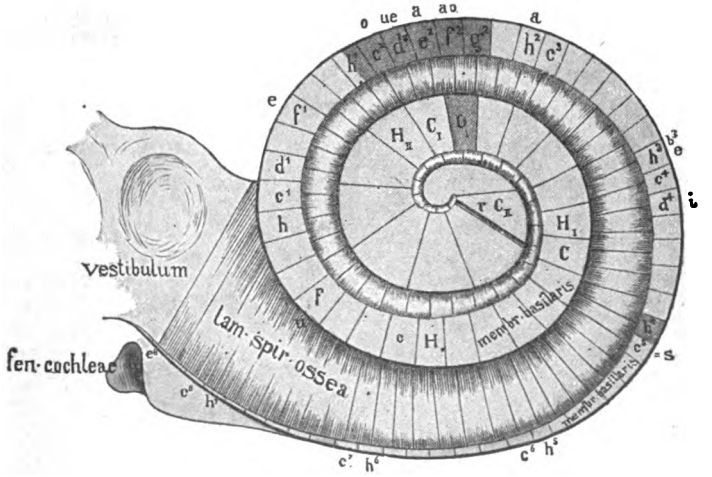

Dieser Atlas enthält neben einem vorzüglichen Grundriss, der alles Wissenswerte über Anatomie, Pathologie und Therapie in klarer, knapper, aber doch erschöpfender Form zur Darstellung bringt, einen Atlas von seltener Reichhaltigkeit. Den pathologischen Präparaten sind meist die normal anatomischen gegenübergestellt, so dass das Verständnis ungemein erleichtert wird. Die Ausführung der Tafeln wurde von den ersten Autoritäten als geradezu klassisch bezeichnet. Der Preis ist im Verhältnis zu dem Gebotenen erstaunlich billig.

Digitized by Google

Lehmann's mediz. Handatlanten.

Band XXV.

Atlas und Grundriss der Unterleibsbrüche

von Privatdozent **Dr. Georg Sultan,**

I. Assistent der chirurgischen Klinik in Göttingen.

Mit 36 farbigen Tafeln und 83 schwarzen Textabbildungen.

Preis elegant gebunden Mk. 10.—

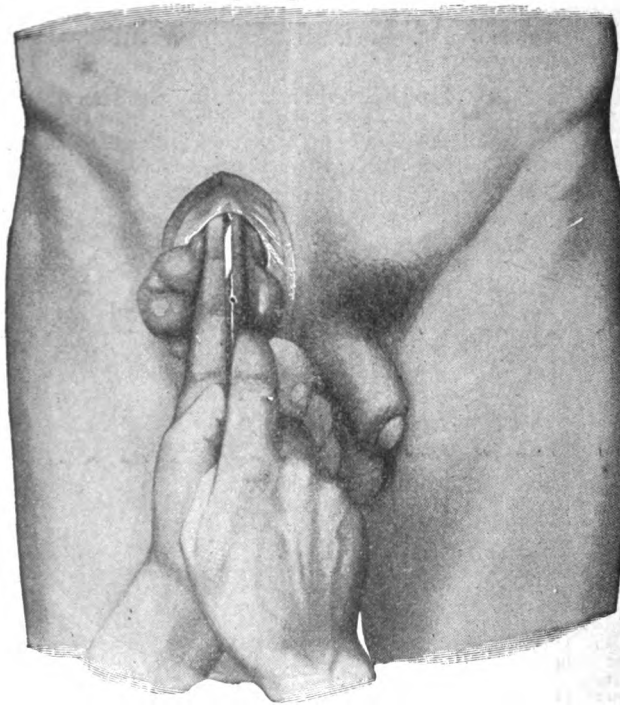

Dieser Atlas bringt die Hernien in geradezu einziger Art zur Darstellung. Die in diesem Atlas enthaltenen Abbildungen, die farbigen sowohl als auch die schwarzen, sind vorzüglich ausgeführt und machen das Buch zu einem wertvollen Ratgeber für jeden Arzt und Medizinstudierenden. Der Text des Buches zeichnet sich durch klare und übersichtliche Behandlung des Stoffes aus.

Der Atlas ist ein Gegenstück zu Helferich, Frakturen und Luxationen, und es ist zu erwarten, dass Sultan ebenso wie Helferich bald in keiner medizin. Bibliothek fehlen wird.

Digitized by Google

Lehmann's medizinische Handatlanten.

Band XXVI.

Atlas und Grundriss

der

Histologie und mikroskopischen Anatomie des Menschen

von Privatdozent **Dr. J. Sobotta** in Würzburg.

---

17 Bogen Text. 80 farbige Tafeln und 68 Textabbildungen nach Originalen von Maler **W. Freytag.**

Schön und dauerhaft gebunden Mk. 20.—.

Dieses neue Werk über normale Histologie zeichnet sich vor allem dadurch aus, dass bei weitem die grosse Mehrzahl der Abbildungen, insbesondere fast alle, welche gefärbte Präparate wiedergeben, **in den natürlichen Farben des Präparates reproduziert sind.** Besonderes Gewicht wurde auf die Wiedergabe von Präparaten bei schwachen Vergrösserungen (Uebersichts- und Situsbildern) gelegt, da solche in den bisher vorzugsweise gebrauchten Lehrbüchern entweder ganz fehlten, oder wegen der Reproduktionsweise grösstenteils ungenügend für die Orientierung waren.

Das Schwergewicht des Werkes liegt in den **Abbildungen.** Trotzdem ist der beigegebene **Text** so vollständig, dass er als ein kurz gefasster Grundriss gelten kann, der alles bisher Festgestellte, soweit es für die Studierenden und Aerzte von Wichtigkeit ist, berücksichtigt und den ganzen Stoff ausserordentlich klar und übersichtlich zur Darstellung bringt.

Es hat jahrelanger, anstrengender, mühsamer Arbeit des Verfassers, des Malers und der lithographischen Anstalt bedurft, diesen Atlas, der in den ärztlichen Kreisen der ganzen Welt Aufsehen erregen wird, zu stande zu bringen. Die 80 farbigen Tafeln, die der Atlas enthält, sind so vollendet schön und naturgetreu, dass man die Präparate im Original vor sich zu haben glaubt. Da es bisher für unmöglich galt, Tafeln in solch hervorragend schöner Ausführung auf der Schnellpresse zu drucken, kann der Sobotta'sche Atlas auch in drucktechnischer Hinsicht als eine einzigartige Musterleistung deutscher graphischer Kunst gelten. Durch den Schnellpressendruck war es möglich, dieses Kunstwerk zu einem relativ so ausserordentlichen niedrigen Preis herzustellen.

Digitized by Google

Lehmann's medizinische Handatlanten.

Band XXVII.

Atlas und Grundriss der Psychiatrie

von

Wilhelm Weygandt

Dr. phil. et med.

Privatdozent der Psychiatrie an der Universität Würzburg.

43 Bogen Text, 24 farb. Tafeln nach Originalen von Maler **Joh. Fink** und Maler **W. Freytag**, 276 Textabbildungen u. eine Anstaltskarte.

Preis schön und dauerhaft gebund. Mk. 16.—.

Band XXIX.

Atlas und Grundriss der Allgemeinen Diagnostik und Therapie der Nervenkrankheiten

von

Dr. W. Seiffer,

Privatdozent an der Universität und Oberarzt an der Nervenklinik der Kgl. Charité, Berlin.

Mit 26 farb. Taf. nach Originalen von Maler G. Hammerschmidt und Maler M. Landsberg und 264 Textabbildungen.

Preis schön und dauerhaft gebunden Mk. 12.—

Digitized by Google

Redakteur.
Dr. Bernhard Spatz
Arnulfstrasse 26.

Auflage 9000.

Verlag:
J. F. Lehmann
Heustrasse 20.

Münchener Medizinische Wochenschrift

Herausgegeben von

O. v. Angerer, Ch. Bäumler, O. Bollinger, H. Curschmann, H. Helferich, W. v. Leube, G. Merkel, J. v. Michel, F. Penzoldt, H. v. Ranke, B. Spatz, F. v. Winckel.

Die Münchener Medizinische Wochenschrift bietet, unterstützt durch hervorragende Mitarbeiter, eine vollständige Uebersicht über die Leistungen und Fortschritte der gesamten Medizin, sowie über alle die Interessen des ärztlichen Standes berührenden Fragen. Sie ist jetzt **das grösste und verbreitetste medizinische Fachblatt deutscher Sprache.**

Sie erreicht dies in erster Linie durch zahlreiche wertvolle **Originalarbeiten.**

Unter der Rubrik **„Referate"** werden Referate über aktuelle wissenschaftliche Fragen, sowie Besprechungen wichtigerer Einzelarbeiten und neuer Erscheinungen auf dem Büchermarkte gebracht. In der Rubrik **„Neueste Journalliteratur"** wird allwöchentlich eine kurze Inhaltsangabe der jeweils neuesten Hefte der gesamten in Betracht kommenden deutschen periodischen Fachliteratur gegeben.

Die Literatur der medizinischen **Spezialfächer** (z. B. Ophthalmologie, Otiatrie, Dermatologie und Syphilis etc.) wird ca. vierteljährlich unter Zusammenfassung der praktisch wichtigsten Erscheinungen referiert. Die **ausländische Journalliteratur** wird in monatlichen Referaten besprochen. *Die hier besprochene Rubrik bietet einen Ueberblick über die deutsche und ausländische Journalliteratur, wie er in gleicher Ausdehnung von keiner anderen Zeitschrift gegeben wird;* sie ersetzt dem praktischen Arzte ein reich ausgestattetes Lesezimmer; sie hat sich daher auch von ihrer Begründung an grossen Beifalls seitens der Leser erfreut. Die Verhandlungen aller bedeutenderen ärztlichen Kongresse und Vereine werden durch eigene Berichterstatter rasch und zuverlässig referiert. Durch die Vollständigkeit und Promptheit ihrer Berichterstattung zeichnet sich die Münchener Med. Wochenschrift vor allen anderen medizinischen Blättern aus.

Mitteilungen aus der *Praxis*, *Feuilletons*, *therapeutische* und *tagesgeschichtliche Notizen*, *Universitäts-* und *Personalnachrichten*, *ärztliche Vakanzen etc.* geben ferner dem Inhalte der Münchener Med. Wochenschrift eine unübertroffene Vielseitigkeit.

Eine *Gratis-Beilage* zur Münchener Med. Wochenschr. bildet die **„Galerie hervorragender Aerzte und Naturforscher"**; bisher erschienen u. a. die Porträte v. Koch, v. Nussbaum, Lister, v. Pettenkofer, v. Scanzoni, v. Helmholtz, Virchow, v. Volkmann, v. Kölliker, Thiersch, v. Langenbeck, Billroth, v. Esmarch, Du Bois-Reymond, Bollinger, Charcot, Haeckel, Joseph Hyrtl, H. v. Ziemssen, Carl Ludwig u. s. w.

Der Preis beträgt 6 Mk. vierteljährlich. Bestellungen nehmen der Verleger sowie alle Buchhandlungen und Postämter entgegen.

Probenummern stehen umsonst und postfrei zur Verfügung.

J. F. Lehmann's Verlag, München, Heustrasse 20.

Digitized by Google

Lehmann's medizinische Handatlanten.

nebst kurzgefassten Lehrbüchern.

Bd. I. **Atlas und Grundriss der Lehre vom Geburtsakt und der operativen Geburtshilfe.** In 155 teils vielfarbigen Abbildungen, von Dr. O. Schäffer. 5. erweit. Auflage. geb. ℳ 8.—.

Bd. II. **Anatomischer Atlas der geburtshilflichen Diagnostik und Therapie.** Mit 160 meist farb. Abbild. u. 318 S. Text, von Dr. O. Schäffer. 2. gänzlich umgearb. Aufl. Preis eleg. geb. ℳ 12.—.

Bd. III. **Atlas und Grundriss der Gynäkologie,** mit 207 meist farb. Abbildg. u. 262 S. Text, v. Dr. O. Schäffer. 2. Aufl. Preis geb. ℳ 14.—.

Bd. IV. **Atlas und Grundriss der Krankheiten der Mundhöhle, des Rachens und der Nase.** Mit 42 farbigen Tafeln und 39 Textabbild. Von Dr. L. Grünwald. 2. vollst. umgearb. u. erweit. Aufl. geb. ℳ 12.—.

Bd. V. **Atlas und Grundriss der Hautkrankheiten.** Mit 65 color. Tafeln. Herausgegeben von Professor Dr. Mracek. Preis eleg. geb. ℳ 14.—.

Bd. VI. **Atlas und Grundriss der Syphilis und der venerischen Krankheiten.** Mit 72 color. Taf. Von Prof. Dr. Mracek. Eleg. geb. ℳ 14.—.

Bd. VII. **Atlas und Grundriss der Ophthalmoscopie und ophthalmoscopischen Diagnostik.** Mit 149 farb. Abbild. Von Prof. Dr. O. Haab in Zürich. 3. Aufl. Preis eleg. geb. ℳ 10.—

Bd. VIII. **Atlas und Grundriss der traumatischen Frakturen und Luxationen.** Mit 68 farb. Taf. u. 195 Abbild. im Text. Von Prof. Dr. Helferich in Kiel. 6. Auflage. Preis eleg. geb. ℳ 12.—.

Bd. IX. **Atlas des gesunden und kranken Nervensystems** nebst Abriss der Anatomie, Pathologie u. Therapie desselben. Von Dr. Ch. Jakob. Mit Vorrede v. Prof. v. Strümpell. 2. Aufl. Preis ℳ 14.—.

Bd. X. **Atlas und Grundriss der Bakteriologie und bakteriolog. Diagnostik.** Mit za. 700 vielfarbigen Originalbildern. Von Prof. Dr. K. B. Lehmann u. Dr. R. O. Neumann. 3. erw. Aufl. geb. ℳ 16.—.

Bd. XI/XII. **Atlas und Grundriss der patholog. Anatomie.** In 120 farb. Tafeln. Von Prof. Dr. O. Bollinger. 2 Bände. 2. Aufl. Geb. je ℳ 12.—.

Bd. XIII. **Atlas und Grundriss der Verbandlehre** von Prof. Dr. A. Hoffa in Würzburg. In 144 Tafeln. 2. Aufl. Preis eleg. geb. ℳ 7.—.

Bd. XIV. **Atlas und Grundriss der Kehlkopfkrankheiten.** In 44 farbigen Tafeln. Von Dr. L. Grünwald. Preis eleg. geb. ℳ 8.—.

Bd. XV. **Atlas und Grundriss der internen Medizin und klin. Diagnostik.** In 68 farb. Tafeln. Von Dr. Chr. Jakob. Preis eleg. geb. ℳ 10.—.

Bd. XVI. **Atlas und Grundriss der chirurg. Operationslehre.** Von Dr. O. Zuckerkandl. 2. vermehrte und verbesserte Auflage. Mit 40 farb. Tafeln und 278 Textabbildungen. Geb. ℳ 12.—.

Bd. XVII. **Atlas der gerichtlichen Medizin** von Prof. Dr. E. v. Hofmann in Wien. Mit 56 farb. Tafeln und 193 Text-Illustr. Geb. ℳ 15.—.

Bd. XVIII. **Atlas und Grundriss der äusseren Erkrankungen des Auges** von Prof. Dr. O. Haab in Zürich. Mit 80 farb. Abb. auf 48 Tafeln und 7 schwarzen Textabbildungen. 2. Auflage. Geb. ℳ 10.—.

Bd. XIX. **Atlas und Grundriss der Unfallheilkunde.** 40 farbige Tafeln. 141 Textabb. Von Dr. Ed. Golebiewski in Berlin. Geb. ℳ 15.—.

Bd. XX/XXI. **Atlas und Grundriss der patholog. Histologie.** Spezieller Teil 120 farb. Taf. Von Prof. Dr. H. Dürck. 2 Bände. Geb. je ℳ 11.—.

Bd. XXII. — — **Allgemeiner Teil.** Mit 77 vielfarbigen lithographischen und 31 zum Teil zweifarbigen Buchdruck-Tafeln. Geb. ℳ 20.—.

Bd. XXIII. **Atlas und Grundriss der orthopäd. Chirurgie** v. Dr. A. Lüning u. Dr. W. Schulthess. Mit 16 farb. Taf. u. 366 Textabb. Geb. ℳ 16.—

Digitized by Google

Digitized by Google